

فراوانی ویروس‌های EBV و HPV در کارسینوم نازوفارنکس به روش

هیبریداسیون درجا

چکیده

کارسینوم نازوفارنکس به ویژه در بیماران ساکن مناطق آندمیک خاور دور به طور شایع همراه با ویروس اپشتاین بار می‌باشد. بررسی آنتی‌ژن‌های هسته‌ای و DNA ویروس در سلول‌های کارسینوم نازوفارنکس نشان داده است که این ویروس می‌تواند سلول‌های اپی‌تلیال را آلوده کرده و سبب ترانسفورماسیون آن به سوی بدخیمی شود. ویروس پاپیلوما‌ی انسانی (HPV) ویروسی انکوژنیک با تمایل به سلول‌های اپی‌تلیال است که همراهی آن با تعدادی از تومورهای سر و گردن از جمله کارسینوم نازوفارنکس شناسایی شده است. این مطالعه گذشته‌نگر جهت بررسی میزان فراوانی ویروس اپشتاین بار و ویروس پاپیلوما‌ی انسانی زیرگروه‌های ۶/۱۱ و ۱۶/۱۸ صورت گرفت و طی آن نمونه‌های بافتی ثابت شده در فرمالین مربوط به ۲۰ بیمار مبتلا به کارسینوم نازوفارنکس با روش هیبریداسیون درجا مورد بررسی قرار گرفت. از نظر زیرگروه هیستولوژیک براساس سیستم طبقه‌بندی WHO، ۱۶ نمونه (۸۰٪) از نوع کارسینوم تمایز نیافته (نوع WHO III) و ۴ نمونه (۲۰٪) از نوع سنگ‌فرشی غیرشاخی شونده (نوع WHO II) بودند. از نظر مرحله یا Stage بیماری براساس سیستم طبقه‌بندی AJCC (American Joint Committee of Cancer) ۱۰٪ بیماران در مرحله I، ۵٪ در مرحله II، ۲۵٪ در مرحله III و ۶۰٪ در مرحله IV قرار می‌گرفتند. تقریباً ۵۵٪ بیماران در زمان تظاهر بیماری متاستاز به غدد لنفاوی گردن داشتند. با روش هیبریداسیون درجا و استفاده از پروب DNA کنژوگه با فلورسین، EBER در ۱۹ مورد (۹۵٪) از ۲۰ نمونه مورد مطالعه شناسایی گردید. با روش هیبریداسیون درجا با تقویت سیگنال با تیرامید و استفاده از پروب DNA حاوی بیوتینیل، سکانس HPV DNA زیر گروه ۶/۱۱ در ۲ نمونه (۱۰٪) شناسایی شد و سکانس HPV DNA سبب تایپ ۱۶/۱۸ نیز تنها در ۲ نمونه (۱۰٪) مشاهده گردید. همراهی EBV و HPV در ۳ مورد (۱۵٪) وجود داشت. این مطالعه همراهی قوی (۹۵٪) کارسینوم نازوفارنکس از نوع تمایز نیافته و سنگ‌فرشی غیرشاخی شونده را با EBV نشان داد در حالی که همراهی HPV با EBV تنها در ۱۵٪ موارد نمونه‌های کارسینوم نازوفارنکس مشاهده گردید. این اختلاف میان نتایج مطالعه حاضر و نتایج حاصل از مطالعات قبلی ممکن است ناشی از اختلاف جغرافیایی و تفاوت در عوامل محیطی درگیر باشد.

دکتر پیروز صالحیان I

دکتر محمد فرهادی II

دکتر ابراهیم امین تهران III

*دکتر ندا میرزمانی IV

کلیدواژه‌ها: ۱- کارسینوم نازوفارنکس ۲- ویروس اپشتاین بار

۳- ویروس پاپیلوما‌ی انسانی ۴- هیبریداسیون درجا

مقدمه

کارسینوم نازوفارنکس تومور ناشیایی است که از اپی‌تلیوم سطحی نازوفارنکس و در اغلب موارد از حفره روزن مولر منشا می‌گیرد.^(۱) بیش‌ترین میزان شیوع بیماری مربوط به جمعیت جنوب شرقی آسیا و جنوب چین می‌باشد

این مقاله خلاصه‌ای است از پایان نامه دکتر ندا میرزمانی جهت دریافت درجه دکتری تخصصی آسیب‌شناسی به راهنمایی دکتر پیروز صالحیان، سال ۱۳۸۳. این مطالعه تحت حمایت مالی مرکز تحقیقات گوش و حلق و بینی صورت گرفته است (شماره ثبت: ۲۰۵)

(I) استادیار گروه آسیب‌شناسی، دانشگاه علوم پزشکی و خدمات بهداشتی - درمانی ایران.

(II) استاد جراحی گوش و حلق و بینی، دانشگاه علوم پزشکی و خدمات بهداشتی - درمانی ایران.

(III) استادیار جراحی گوش و حلق و بینی، دانشگاه علوم پزشکی و خدمات بهداشتی - درمانی ایران.

(IV) متخصص آسیب‌شناسی، سازمان انتقال خون (*مؤلف مسئول)

تومورهای سر و گردن از اهمیت بالینی زیادی برخوردار می‌باشند.^(۹) WHO کارسینوم نازوفارنکس را براساس یافته‌های میکروسکوپ نوری به ۳ نوع تقسیم کرده است که عبارتند از: نوع I کارسینوم سنگفرشی شاخی شونده، نوع II کارسینوم سنگفرشی غیرشاخی شونده، نوع III کارسینوم تمایز نیافته. همراهی با ویروس اپشتاین بار معمولاً در نوع WHO III, II دیده می‌شود.^(۱۰) هیبریداسیون درجا روشی برای تعیین سکانس مشخصی از اسید نوکلئیک در درون کروموزوم، سلول یا مقاطع بافتی است که توسط هیبرید شدن با پروب نوکلئوتید صورت می‌گیرد و با استفاده از خاصیت جفت شدن بازهای مکمل می‌توان با کمک قطعاتی که ترکیب شناخته شده‌ای از نظر اسید نوکلئیک دارند (پروب) یک نمونه نامشخص را از نظر وجود سکانس‌های مکمل اسید نوکلئیک^(۱۱) و نسخه‌های ویروس یا سایر میکروارگانیسم‌ها در مقادیر کم یا rRNA و mRNA را در گسترده‌های سلولی و بافتی شناسایی کرد. هیبریداسیون درجا با تقویت سیگنال توسط تیرامید روشی برای افزایش حساسیت ISH با تقویت سیگنال‌های قابل شناسایی در مرحله ایمونوسیتوشیمی (amplification Signal) می‌باشد و قادر است حساسیت این روش را تا حد ۱۰۰-۲ برابر افزایش دهد.^(۱۲) هدف از این مطالعه تعیین میزان فراوانی ویروس‌های اپشتاین بار و پاپیلومای انسانی زیر گروه‌های ۶/۱۱ و ۱۶/۱۸ در کارسینوم نازوفارنکس به روش هیبریداسیون درجا بوده است.

روش بررسی

این مطالعه به صورت توصیفی و گذشته‌نگر روی نمونه‌های مربوط به بیمارانی که در سال‌های ۸۱-۱۳۷۰ به بخش آسیب‌شناسی بیمارستان حضرت رسول (ص) و فیروزگر مراجعه کرده بودند و گزارش آسیب‌شناسی آن‌ها کارسینوم نازوفارنکس بود انجام شد. نوزده مورد از بیماران به علت وجود ضایعه مشکوک در نازوفارنکس تحت بیوپسی نازوفارنکس قرار گرفته بودند و ۱ مورد نیز متاستاز به غده لنفاوی گردن وجود داشت. محدوده سنی بیماران، جنس، سابقه مصرف سیگار، مرحله یا Stage

که بروز سالانه آن ۳۵-۱۰ بیمار در هر ۱۰۰/۰۰۰ نفر تخمین زده می‌شود. عوامل ژنتیکی، محیطی و ویروس‌ها مهم‌ترین عوامل موثر در ایجاد بیماری هستند.^(۲) همراهی کارسینوم نازوفارنکس با EBV برای اولین بار در سال ۱۹۶۶ توسط Old و همکاران گزارش شد.^(۳)

وجود EBV-DNA در تمام موارد در درون سلول‌های سرطانی NPC این همراهی را تایید می‌کند. شناسایی کلونال EBV DNA در NPC نشان دهنده آن است که بدخیمی از گسترش کلونال ۱ سلول پیش‌ساز آلوده به EBV ایجاد می‌شود. این یافته‌ها به نفع این مطلب می‌باشد که در زمان ترانسفورماسیون به سوی بدخیمی، EBV درون سلول‌ها وجود داشته و احتمالاً در تغییر و تبدیل آن به بدخیمی نقش داشته است.^(۴) از مولکول‌های اختصاصی EBV می‌توان به عنوان نشان‌گرهایی برای شناسایی موارد مشکوک کارسینوم نازوفارنکس و پی‌گیری وضعیت بیماران مبتلا استفاده کرد.^(۵) یکی از این نشان‌گرها RNA کد شده توسط ویروس یا EBV Encoded RNA (EBER) می‌باشد. EBER طی عفونت نهفته با EBV به میزان فراوانی در سلول‌های آلوده بروز می‌کند.^(۶) استفاده از روش هیبریداسیون درجا برای تعیین EBER حساسیتی حدود ۹۸/۱٪ و ویژگی حدود ۱۰۰٪ در تشخیص NPC دارد.^(۷) ویروس پاپیلومای انسانی (HPV) از خانواده Papovaviridae ویروسی انکوژنیک با تمایل به سلول‌های اپی‌تلیال است که همراه با کارسینوم سرویکس، کارسینوم سلول‌های سنگفرشی ناحیه مقعد و مواردی از کارسینوم سلول‌های سنگفرشی راه‌های هوایی فوقانی دیده می‌شود.^(۸) براساس مطالعات موجود حدود ۲۵-۱۵٪ از تومورهای سر و گردن در ارتباط با عفونت HPV می‌باشند. با وجود مشخص نبودن مکانیسم دقیق کارسینوژنز این ویروس، شواهد اپیدمیولوژیک و مولکولی به طور قوی این همراهی را تایید می‌کند. سیر بالینی این بیماران ممکن است با بیمارانی که HPV ندارند متفاوت باشد. به عبارت دیگر ممکن است این بیماران از روش‌های درمانی متفاوتی مانند ایمونوتراپی با واکسن بهره گیرند. به همین علت شناسایی HPV در

نشان‌دار که به طور غیراختصاصی به سکانس هدف وصل شده بودند لام‌ها درون محلول شست‌وشوی Stringent در دمای ۶۰ درجه به مدت ۲۵ دقیقه شست‌وشو داده شدند. در مرحله پنجم یا مرحله ایمونوهیستوشیمی، برای تعیین محل هیبرید پروب - هدف درون مقاطع بافتی از آنتی‌بادی کنژوگه با آلکالن فسفاتاز بر علیه جزء فلورسئین متصل به پروب Alkp Conjugated Rabbit F(ab) Ani fluorescein و به دنبال آن از کروموژن BCIP/NBT/Levamisol حاوی مهار کننده آلکالن فسفاتاز درون‌زا استفاده گردید. هماتوکسیلین نیز به منظور ایجاد رنگ زمینه به کار برده شد.

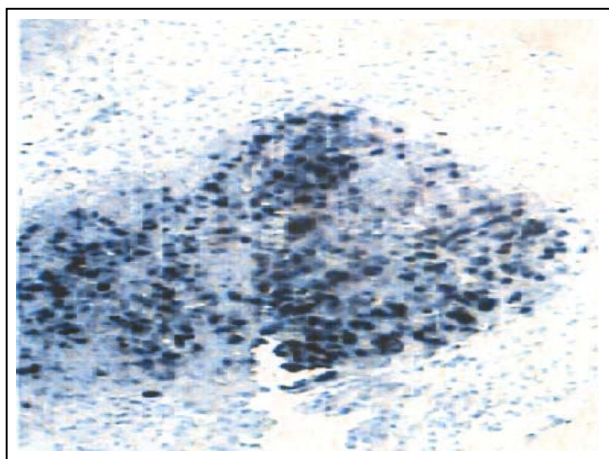
نتایج مثبت به صورت گرانول‌های آبی تیره یا سیاه در هسته سلول‌های تومورال بوده است. در روش هیبریداسیون درجا با تقویت سیگنال با تیرامید که برای شناسایی HPV۱۶/۱۸، HPV۶/۱۱ مورد استفاده قرار می‌گیرد، مراحل انجام کار عبارت بودند از: ۱- تهیه اسلاید که طبق دستور کار ذکر شده برای EBER-ISH اسلایدها تهیه شدند. ۲- مرحله قبل از احیا که در این مرحله لام‌ها ابتدا درون محلول سیترات در PH=۸/۶ گذاشته شده سپس درون اتوکلاو ۱۲۰ درجه به مدت ۲۰ دقیقه قرار گرفتند. به هر یک از لام‌ها محلول پروتئیناز K رقیق شده به نسبت ۱/۵۰۰۰ با بافر تریس اضافه شد سپس لام‌ها به مدت ۳۰ دقیقه در دمای اتاق انکوبه شدند. جهت از بین بردن فعالیت پراکسیداز آندوژن از Blocking Reagent (آب اکسیژنه ۳٪ در متانول) استفاده شد ۳- در مرحله هیبرید شدن برای تعیین سکانس HPV۶/۱۱ DNA به هر یک از لام‌ها ۱ قطره از پروب DNA حاوی بیوتینیل (DNA Probe Mix/Biotinylated، HPV۶/۱۱) و برای تعیین سکانس HPV۱۶/۱۸ DNA یک قطره پروب DNA حاوی بیوتینیل (DNA Probe Mix/Biotinylated، HPV۱۶/۱۸) اضافه گردید و به منظور دناچوره شدن DNA لام‌ها پس از قرار گرفتن درون فور ۹۵ درجه به مدت ۱۲ دقیقه و در ادامه مرحله هیبرید شدن به مدت ۲۴ ساعت در فور ۳۷ درجه انکوبه شدند ۴- مرحله شست‌وشوی لام‌ها با محلول شست‌وشوی Stringent.

بیماری براساس سیستم طبقه‌بندی AJCC، وجود یا عدم وجود متاستاز در زمان تظاهر بیماری طبق اطلاعات موجود در پرونده بیماران تعیین گردید. بلوک‌های پارافینی نمونه‌های بیماران از بایگانی گرفته شد و از هر یک از نمونه‌ها برش‌های رنگ‌آمیزی شده هماتوکسیلین و ائوزین H&E تهیه گردید و توسط میکروسکوپ نوری زیر گروه هیستولوژیک آن براساس سیستم طبقه‌بندی WHO تعیین شد. روش هیبریداسیون درجا برای تعیین EBER را می‌توان به ۵ مرحله تقسیم کرد.

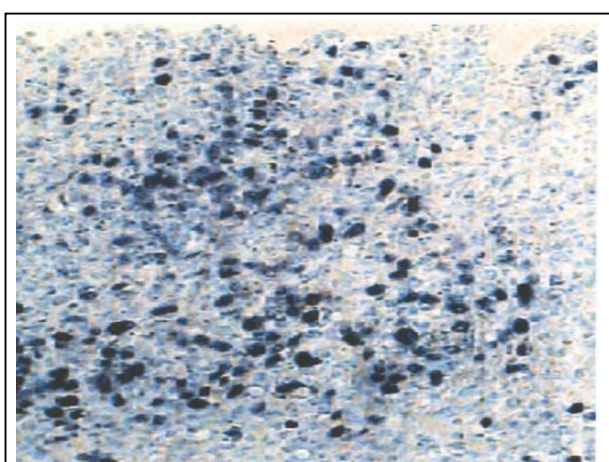
مرحله اول تهیه اسلاید یا Section Preparation است که طی آن از بلوک‌ها برش‌هایی به ضخامت ۳ میکرومتر تهیه می‌شود. در این مرحله از نمونه شاهد ۲ برش به عنوان شاهد مثبت و شاهد منفی تهیه شد. سپس برش‌ها بر سطح آب شناور شده و روی اسلایدهای شیشه‌ای آغشته به Poly-L lysin قرار گرفتند. لام‌ها پس از پارافین زدایی و عبور از گزیلول و الکل با درجات مختلف آب‌دهی شدند. از این مرحله تا پایان مرحله هیبرید تمام ظرف‌ها و محلول‌ها باید عاری از آنزیم RNAasa باشند به همین دلیل از ظروفی که به مدت ۲۴ ساعت در فور ۱۸۰ درجه گذاشته شده بودند استفاده شد. در مرحله دوم یا مرحله قبل از احیا (Pretreatment) برای افزایش نفوذپذیری پروب به درون سلول یا بافت از محلول رقیق شده پروتئیناز K به نسبت ۱/۱۰ با بافر تریس استفاده گردید. در مرحله سوم یا هیبرید شدن پروب کنژوگه DNA حاوی فلورسئین (Dako Fluorescein-(EBER) DNA Probe (Glostrop Conjugated Denmark به کار برده شد.

به نمونه شاهد مثبت ۱ قطره از پروب شاهد مثبت کنژوگه با فلورسئین Positive Control DNA Probe/FITC و به نمونه شاهد منفی ۱ قطره از پروب شاهد منفی کنژوگه با فلورسئین Negative Control DNA Probe/FITC اضافه گردید سپس لام‌ها به مدت ۲ ساعت در دمای ۵۰ درجه قرار داده شدند.

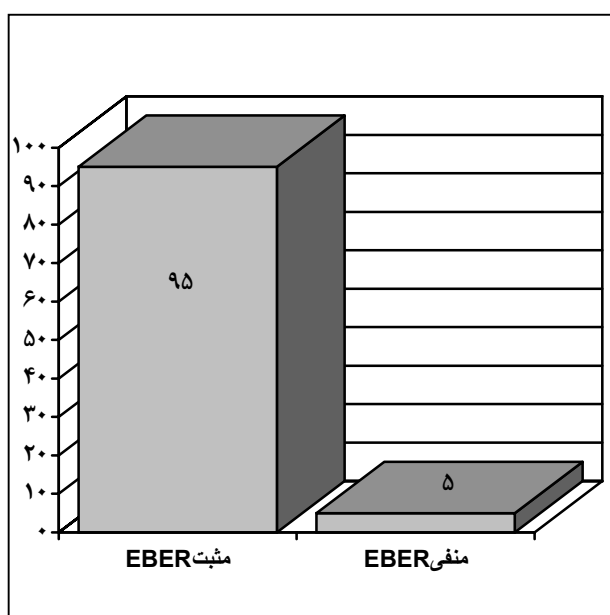
در مرحله چهارم یا مرحله شست‌وشوی بعد از هیبرید (Post Hybridization Wash)، برای جدا کردن پروب‌های



تصویر شماره ۱- تظاهر EBER در کارسینوم نازوفارنکس در بزرگ‌نمایی کم



تصویر شماره ۲- تظاهر EBER در کارسینوم نازوفارنکس در بزرگ‌نمایی زیاد



نمودار شماره ۱- توزیع فراوانی نسبی نمونه‌های آسیب‌شناسی کارسینوم نازوفارنکس از نظر همراهی با ویروس اپشتاین‌بار

۵- مرحله ایمونوهیستوشیمی برای شناسایی محل اتصال پروب هدف که خود شامل ۴ مرحله، اضافه کردن Primary Streptavidin-HRP، اضافه کردن Biotinyl Tyramid، Streptavidin-HRP Secondary و استفاده کردن از (Diaminobenzadine DAB_{۳,۳}) به عنوان کرموژن بود. از همتوکسیلین نیز به منظور ایجاد رنگ زمینه استفاده شد.

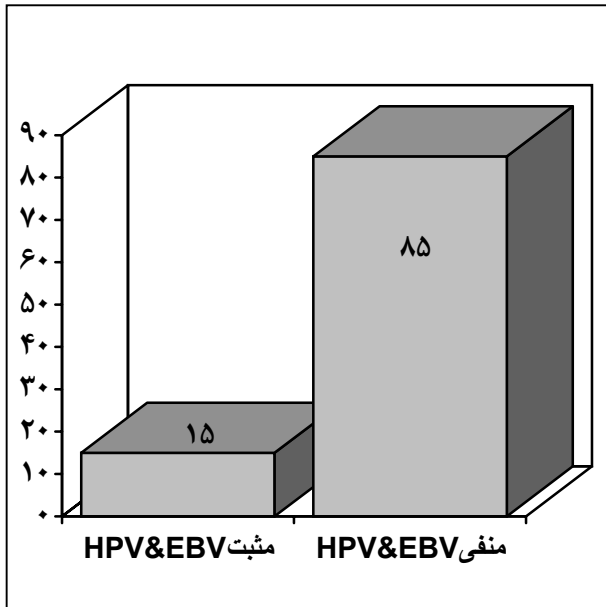
نمونه شاهد منفی برای تشخیص اتصالات غیراختصاصی مورد استفاده قرار گرفت که به این منظور نمونه بافت طبیعی نازوفارنکس به کار برده شد. برای شاهد مثبت از برش نمونه کوندیلوها اکومیناتوم استفاده گردید و نتایج مثبت به صورت گرانول‌های قهوه‌ای در هسته یا سیتوپلاسم سلول‌های تومورال نمایان شد. نتایج به دست آمده با استفاده از نرم‌افزار آماری SPSS مورد تجزیه و تحلیل آماری قرار گرفت.

نتایج

محدوده سنی بیماران ۲۱-۷۵ سال بود (با متوسط سنی ۴۸/۳) و ۱۶ بیمار مرد و ۴ بیمار زن بودند (با نسبت ۴ به ۱). حدود ۳۵٪ از بیماران سابقه مصرف سیگار داشتند. از نظر مرحله یا Stage بیماری براساس طبقه‌بندی AJCC، ۱۰٪ بیماران در مرحله I، ۵٪ در مرحله II، ۲۵٪ در مرحله III، ۶۰٪ در مرحله IV بودند.

تقریباً ۵۵٪ بیماران در زمان تظاهر بیماری متاستاز به غدد لنفاوی گردن داشتند و از نظر زیر گروه هیستولوژیک ۴ نمونه (۲۰٪) از نوع سنگ‌فرشی غیرشاخی شونده (نوع WHO II) و ۱۶ نمونه از نوع کارسینوم تمایز نیافته (نوع WHO III) بودند.

با روش هیبریداسیون درجا، EBER در ۱۹ مورد (۹۵٪) از ۲۰ نمونه مورد مطالعه شناسایی شد (نمودار شماره ۱). نتایج مثبت به صورت ایجاد رنگ آبی تیره یا سیاه در هسته سلول‌های تومورال بود در حالی که بافت لنفاوی مجاور آن رنگ‌پذیری نداشت (تصویرهای شماره ۱ و ۲).



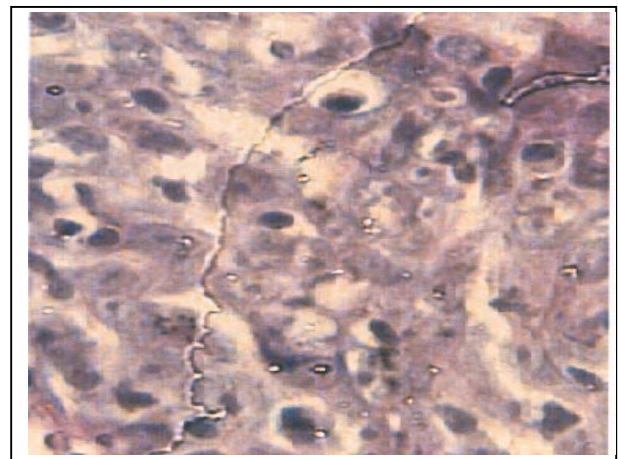
نمودار شماره ۲- توزیع فراوانی نسبی نمونه‌های آسیب‌شناسی کارسینوم نازوفارنکس از نظر همراهی با HPV و EBV

از نظر شدت تظاهر EBER، در ۳۵٪ موارد تظاهر شدید (در بیش از ۶۵٪ هسته سلول‌های تومورال مثبت بود)، در ۳۰٪ موارد تظاهر متوسط (۶۵-۳۳٪) و ۳۵٪ تظاهر خفیف رنگ‌پذیری (کم‌تر از ۳۳٪ هسته سلول‌های تومورال برای EBER) مشاهده شد. با روش هیبریداسیون درجا با تقویت سیگنال با تیرامید وجود HPV DNA زیرگروه‌های ۶/۱۱ و ۱۶/۱۸ در نمونه‌های بلوک‌های پارافینی بیماران مورد بررسی قرار گرفت. براساس نتایج به دست آمده HPV ۶/۱۱ تنها در ۲ نمونه (۱۰٪) قابل شناسایی بود. سکانس HPV ۱۶/۱۸ نیز تنها در ۲ نمونه (۱۰٪) شناسایی شد و همراهی HPV، EBV در ۳ مورد (۱۵٪) مشاهده گردید (نمودار شماره ۲). وجود HPV DNA به صورت رنگ قهوه‌ای تیره در هسته یا سیتوپلاسم سلول‌ها در نظر گرفته شد (تصویرهای شماره ۳ و ۴).

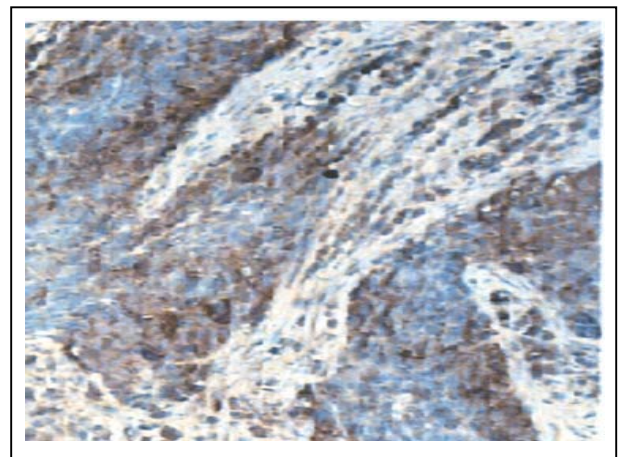
بحث

در این مطالعه که برای اولین بار در ایران انجام شد، همراهی قوی بین ویروس اپشتاین بار و کارسینوم نازوفارنکس از نوع تمایز نیافته و سنگ‌فرشی غیر شاخی شونده تایید گردید. با استفاده از روش هیبریداسیون درجا برای شناسایی نسخه‌های EBER در نمونه‌های بافتی، عفونت نهفته با EBV در ۹۵٪ بیماران دیده شد. از نظر شدت تظاهر، ۳۵٪ تظاهر کم، ۳۰٪ تظاهر متوسط و ۳۵٪ تظاهر شدید EBER داشتند. از آن جا که NPC از نوع SCC شاخی شونده (نوع WHO I) در بین نمونه‌های مورد مطالعه وجود نداشت، برقرار کردن ارتباط منطقی بین شدت تظاهر EBER در بین انواع زیر گروه‌های هیستولوژیک امکان‌پذیر نبود. از سوی دیگر هیچ اختلاف معنی‌داری بین شدت تظاهر EBER با Stage یا مرحله بیماری مشاهده نشد.

در اغلب مطالعات انجام شده همراهی EBV با کارسینوم تمایز نیافته به میزان ۹۰-۱۰۰٪ و با درصد کم‌تری با اشکال تمایز یافته گزارش شده است^(۸) و مانند سایر تومورهایی که با ویروس همراهی دارند اولین شواهد همراهی EBV مربوط



تصویر شماره ۳- تظاهر HPV DNA در کارسینوم نازوفارنکس در بزرگ‌نمایی کم



تصویر شماره ۴- تظاهر HPV DNA در کارسینوم نازوفارنکس در بزرگ‌نمایی زیاد

همراهی EBV و HPV با NPC منتشر شده که اغلب این مطالعات مربوط به مناطق اندمیک جنوب شرقی آسیا و به روش PCR بوده است. در مطالعه‌ای که توسط Tung Yc از چین صورت گرفت همراهی EBV و HPV در نمونه‌های ۸۸ بیمار مبتلا به NPC به روش PCR ارزیابی شد و EBV DNA در ۸۳٪ موارد، HPV در ۵۱٪ و همراهی HPV و EBV در ۴۲٪ موارد گزارش گردید. HPV ۱۶/۱۸ در ۶۷٪ بیمارانی که HPV مثبت بودند شناسایی شد. هشتاد درصد بیمارانی که از نظر HPV مثبت بودند از نظر EBV DNA نیز مثبت مشاهده شدند. در این مطالعه احتمال همراهی EBV و HPV ۱۶/۱۸ به عنوان یک عامل در پاتوژنز NPC مطرح گردید.^(۱۳) در مطالعه دیگری که توسط Tian در چین انجام شد همراهی EBV و HPV در ۷۴ تومور سر و گردن به روش PCR مورد بررسی قرار گرفت. سکانس EBV DNA در تمام نمونه‌های NPC (۳۰ نمونه) و HPV DNA در ۱۴ مورد از ۳۰ نمونه مثبت بود. عفونت هم‌زمان هر دو ویروس در ۱۴ نمونه بافتی مشاهده شد که این یافته‌ها بیان کننده ارتباط نزدیک EBV با NPC هستند. علاوه بر آن درصد بالایی از NPC که EBV مثبت مشاهده شدند، حاوی سکانس HPV نیز بودند.^(۱۴) در مطالعه Harding احتمال وجود اثرات انکوژنیک HPV زیر گروه ۶ در ایجاد NPC از نوع شاخی شونده مطرح شد.^(۱۵) در حالی که در مطالعه Gianoudi در یونان سکانس HPV DNA تنها در ۱۹٪ موارد NPC به روش PCR شناسایی گردید و در هیچ یک از موارد همراهی EBV با HPV مشاهده نشد. در مطالعه حاضر سکانس HPV DNA زیر گروه ۱۶/۱۸ و ۶/۱۱ به روش ISH با تقویت سیگنال با تیرامید مورد ارزیابی قرار گرفت. سکانس HPV ۶/۱۱ در ۲ نمونه (۱۰٪) و HPV ۱۶/۱۸ در ۲ نمونه (۱۰٪) و همراهی EBV، HPV در ۳ نمونه (۱۵٪) مشاهده شد. تمام موارد HPV مثبت از نظر EBV نیز مثبت بودند. این اختلاف در نتایج مطالعه حاضر و نتایج به دست آمده از مطالعات قبلی که اغلب در مناطق با شیوع بالا به دست آمده ممکن است ناشی از اختلاف جغرافیایی یا تفاوت در عوامل محیطی درگیر باشد. از آن جا که با روش ISH

به مطالعات سرولوژی می‌باشد. اگر چه سرولوژی ممکن است ابزار غربال‌گری خوبی در مناطق با شیوع بالا مانند چین باشد، از حساسیت و ویژگی پایینی برخوردار می‌باشد. به طور مثال ممکن است افزایش تیتراژ آنتی‌بادی بر علیه EBV در جمعیت سالم نیز مشاهده شود.^(۸) هیبریداسیون درجا برای شناسایی تومورهای که همراهی با عفونت ویروسی دارند ۱ آزمون طلایی ارزشمند محسوب می‌شوند. حساسیت این روش در مقاطع بافتی در حد شناسایی ۴۰ KB از DNA هدف یا ۲۰-۱۰ نسخه از MRNA یا DNA ویروس در هر سلول می‌باشد.^(۱۱) EBER-ISH حساس‌تر از روش PCR برای شناسایی و تعیین محل عفونت نهفته با EBV در بافت‌ها محسوب می‌شود. از آن جا که نسخه‌های EBER در عفونت نهفته با EBV به مقدار فراوان تکثیر می‌یابد، EBER یک هدف ایده‌آل برای شناسایی و لوکالیزه کردن عفونت EBV در مقاطع بافتی به روش هیبریداسیون در جا محسوب می‌شود. با استفاده از هیبریداسیون درجا و تعیین EBER می‌توان برای تشخیص موارد مشکوک NPC با حساسیتی حدود ۹۸٪ و ویژگی حدود ۱۰۰٪ بهره گرفت.^(۷) در مطالعه‌ای که توسط Chen و همکاران انجام شد با روش هیبریداسیون درجا ثابت کردند که EBV DNA تنها درون سلول‌های کارسینوم نازوفارنکس وجود دارد و در لنفوسیت‌های احاطه کننده سلول‌های تومور یا در اپی‌تلیوم طبیعی نازوفارنکس دیده نمی‌شود.^(۱۲) امروزه تعیین درصد آلودگی به ویروس (Load Viral) با این روش برای ارزیابی بالینی بار تومور (burden Tumor) در بیماران مبتلا به کار گرفته می‌شود.^(۱۱) ویروس پاپیلوما‌ی انسانی مانند EBV تمایل به آلودگی سلول‌های اپی‌تلیال دارد. همراهی این ویروس انکوژنیک در مواردی از تومورهای سر و گردن از جمله مواردی از NPC شناسایی شده است اما به میزان شیوع و اهمیت همراهی آن با EBV در منابع معتبر اشاره‌ای نشده است. در صورت تایید همراهی آن و نقش این ویروس در ایجاد NPC ممکن است بتوان از روش‌های درمانی متفاوتی در بیماران مبتلا استفاده کرد. مقالات متعددی در زمینه

7- Tsai ST, Jin YT, Mann RB, Ambieder RF. Epstein-Barr virus detection in nasopharyngeal tissues of patients with suspected nasopharyngeal carcinoma. *Cancer* 1998 Apr 15; 82(8): 1449-53.

8- Giannoudis A, Ergazaki M, Segas G, Giotakis J, Adamopolos G. Human papilloma virus and Epstein-Barr virus DNA in nasopharyngeal carcinoma by polymerase chain reaction. *Cancer lett* 1995 Mar 2; 89(2): 177-81.

9- Capon RB, Pai SL, Koch WM. Detection and quantitation of human papilloma virus (HPV) DNA in the sera of patient with HPV-Associated Head and Neck Squamous cell carcinoma. *Clinical cancer research*. 2000 November; 6: 4171-5.

10- Henry JB. *Clinical diagnosis and management by laboratory methods*. 20th ed. Newyork. Saunders; 2001. P. 1280-5.

11- Ernst JM. Speel, Anton H.N. Hopman. Amplification methods to increase the sensitivity of in situ hybridization: Play card(S). *Journal of histochemistry and cytochemistry* 1999 Mar 47: 281-8.

12- Chen CL, Wen WN, Chen JY, Hsu MM, Hsu HC. Detection of epstein-Barr virus genome in nasopharyngeal carcinoma by in situ DNA hybridization. *Inter Virology* 1993; 36(2): 91-8.

13- Tung YC, Lin KH, Chu PY, Hsu CC, Kuo ER. Detection of human papilloma virus and Epstein-Barr virus DNA in nasopharyngeal carcinoma by polymerase chain reaction kaofsinus. *J Med Sci* 1999; 15(5): 265-62.

14- Tyan YS, Liu ST, Ong WR, Chen MI, Shu CH. Detection of Epstein-Barr virus and human papilloma virus in head and neck tumors. *J Clin Microbiol* 1993 Jan; 31(1): 53-60.

15- Harding U, Nielson HW, Daugaard S. Human papilloma virus type 11 and 16 detected in nasopharyngeal carcinoma by the polymerase chain reaction. *Laryngoscope* 1994 Jan; 104(1 pt 1): 99-102.

بررسی بلوک‌های پارافینی نمونه‌های بیماران امکان‌پذیر می‌باشد، ممکن است در آینده مطالعات گذشته‌نگر بیشتری به منظور بررسی تظاهرات کلینیکوپاتولوژیک NPC با یا بدون EBV و همراهی بیشتر آن با HPV انجام شود. بررسی بیشتر این نشان‌گرهای ویروسی ممکن است موجب ایجاد یک برنامه غربالگری در مناطق با شیوع بالا، رژیم درمانی جدید و روش‌های خاص پیش‌گیری شود.

تشکر و قدردانی

بدین وسیله از اساتید محترم آقای دکتر صادقی‌پور، خانم دکتر هاشمی، آقای دکتر زارع و مرکز تحقیقات گوش و حلق و بینی بیمارستان حضرت رسول اکرم که این پژوهش تحت حمایت مالی آن مرکز انجام شده است و بخش آسیب‌شناسی بیمارستان بقیه‌ا... و بیمارستان هاشمی‌نژاد تشکر و قدردانی می‌گردد.

منابع

1- Devita VT, Hellman S, Rosenberg S. *Cancer principles and practice of oncology*. 6th ed. Newyork: Lippincott Williams and Wilkins; 2001. P. 824-32.

2- Yu MC, Hendersone BE. Nasopharyngeal cancer In: Scotten feld D, Frameni JF. *Cancer epidemiology and prevention*. 2nd ed. Newyork: Oxford university press; 1996. P. 603-18.

3- Old LY, Boyse EA, Ottegen HP. Precipitating antibody in human serum to antigen present in cultured burkitt lymphoma cell. *Proc natl Acad Sci USA* 1996; 56: 1699-1704.

4- Kin CT, Chen W, HSU MM. Clonal versus poly clonal epstein-Barr Virus infection in nasopharyngeal carcinom cell line. *Lab invest* 1997; 76: 793-8.

5- Cummings CW, Fredrickson JM, Harker LA. *Otolaryngology head and neck surgery*. 3rd ed. Newyork: Masby. 1998. P. 1518-28.

6- Wu T-C, Mann RB, Epstein JI. Abundant expression of EBER small nuclear RNA in Nasopharyngeal carcinoma. *Am J Pathol* 1999; 138: 1461-9.

Detection of EBV and HPV in Nasopharyngeal Carcinoma by In Situ Hybridization

^I **P. Salehian Dardashti, MD** ^{II} **M. Farhadi, MD** ^{III} **E. Amin Tehran, MD**
^{IV} ***N. Mirzamani, MD**

Abstract

Nasopharyngeal carcinoma, particularly tumors endemic to the Far East, commonly harbors Epstein-Barr virus. The detection of nuclear antigen associated with EBV and viral DNA in NPC cells have revealed that EBV can infect epithelial cells and is associated with transformation. Human papilloma virus is an epitheliotropic oncogenic virus that has been detected in a variety of head and neck tumors. This retrospective study was undertaken to investigate the prevalence of EBV and HPV infection subtypes 6/11 and 16/18. In 20 patients with nasopharyngeal carcinoma by in situ hybridization. 16 cases (80%) were classified as undifferentiated carcinoma (WHO type III) and 4 (20%) as non-keratinizing SCC (WHO type II). According to AJCC (American Joint Committee of Cancer) system the clinical stage at presentation was available for 20 patients: 10% presented with stage I, 5% presented with stage II, 25% presented with stage III and 60% presented with stage IV. 55% of the cases presented with palpable cervical lymph node metastasis. In situ hybridization for EBER was performed with a fluorescein-conjugated PNA probe. EBER expression was detected in 19 of the 20 evaluated nasopharyngeal carcinoma (95%). Thyramid signal amplification of ISH was performed for HPV DNA subtype 6/11 and 16/18 with a biotinylated DNA probe. Two of 20 NPC (10%) contained HPV 6/11 sequences and two of 20 NPC (10%) contained HPV 16/18 sequences and combined EBV and HPV infection was detected in 3 of the 20 (15%) patients. In this study a high correlation of almost 95% was observed between EBV and NPC type II & III, in WHO classification. Combined EBV and HPV infection was detected only in 15% of patients. There seems to be a geographic difference in positive rates between our results and those obtained from high-risk area.

Key Words: **1) Nasopharyngeal Carcinoma** **2) Epstein-Barr Virus**
3) Human Papilloma Virus **4) In Situ Hybridization**

The present article is a summary of the thesis by N. Mirzamani, MD for specialty degree in Pathology under supervision of P. Salehian Dardashti, MD (2004). This study was also conducted under financial support of ENT Research Center (No. 205).

I) Assistant Professor of Pathology Department. Iran University of Medical Sciences and Health Services. Tehran, Iran.

II) Professor of ENT. Iran University of Medical Sciences and Health Services. Tehran, Iran.

III) Assistant Professor of ENT. Iran University of Medical Sciences and Health Services. Tehran, Iran.

IV) Pathologist. Iran Blood Transfusion Organization. (*Corresponding Author)