

گزارش یک مورد نوزاد با علائم شبیه به سندرم هیدانتوئین ناشی از مصرف قرص فنوباریتال در زمان حاملگی

چکیده

دکتر محمد افشار I

فنوباریتال دارویی از گروه باربیتوراتها است که بعلاوه اثرات ضد تشنجی و تسکین دهنده آن کاربرد وسیعی در بیماریهای عصبی خصوصاً در درمان صرع دارد. مصرف این دارو در زمان بارداری احتمال بروز ناهنجاریهایی از قبیل هیپوپلازی و گاهی اوقات آپلازی ناخنها و بند آخر انگشتان دستها و پاها، شکاف کام، شکاف لب و ناهنجاریهای قلبی را در نوزادان به همراه دارد. فنی توئین نیز یک داروی ضد صرع است که اثرات تراتوژنیک گسترده آن شناخته شده تر از فنوباریتال می باشد و در قالب سندرم جنینی هیدانتوئین ظاهر می کند. این مقاله در مورد نوزادی است که مادر او مبتلا به بیماری صرع بوده و در تمام طول بارداری فقط از داروی فنوباریتال استفاده می کرده است. نوزاد فوق علاوه بر شکاف یک طرفه کام و لب، علائمی از سندرم جنینی هیدانتوئین از قبیل پایین قرار گرفتن گوشها و دفورمیتی لاله گوش، فاصله چشمها از هم، ریشه بینی پهن، گردن کوتاه و تغییر در چینهای کف دست را نیز داشت.

کلیدواژه‌ها: ۱- فنوباریتال ۲- فنی توئین ۳- شکاف کام ۴- شکاف لب ۵- صرع

مقدمه

ناخنها، شکاف کام، شکاف لب و ناهنجاریهای قلبی هستند (۲و۳). پاره ای از مطالعات نیز نشان داد که خود بیماری صرع می تواند زمینه ایجاد این ناهنجاری را فراهم آورد (۴)، این مسئله سبب شد که اثرات تراتوژنیک فنوباریتال تا حدودی کم رنگتر شود. اما با وجود این، هنوز بدرستی مشخص نشده است که این افزایش خطر ناشی از داروهای ضد صرع، خود بیماری یا فاکتورهای ژنتیکی است و یا اینکه ترکیبی از تمام این عوامل می باشد.

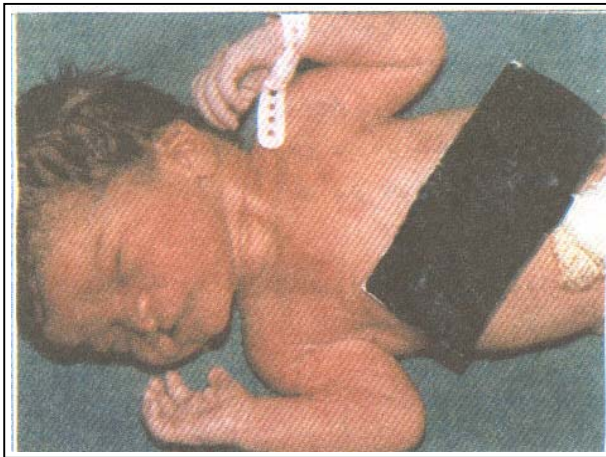بر خلاف فنوباریتال، فنی توئین از جمله داروهای ضد تشنجی است که اثرات تراتوژنیک آن روی جنین، بارزتر بوده و در قالب سندرمی بنام سندرم جنینی هیدانتوئین

فنوباریتال یک دارو از گروه باربیتوراتها است که اثرات ضد تشنجی، تسکین دهنده و سمیت کم این دارو باعث شده است تا برای درمان بسیاری از بیماریهای عصبی از جمله صرع کاربرد فراوانی داشته باشد. مدتی بعد از به بازار آمدن این دارو در سال ۱۹۱۲، گزارشات پراکنده ایی منتشر شد که نشان می داد مادرانی که در طی بارداری خود از این دارو به تنهایی یا همراه با سایر داروهای ضد تشنج استفاده می کنند ۲ تا ۳ برابر بیشتر از افراد عادی، در معرض خطر تولد نوزاد ناهنجار قرار دارند (۱).

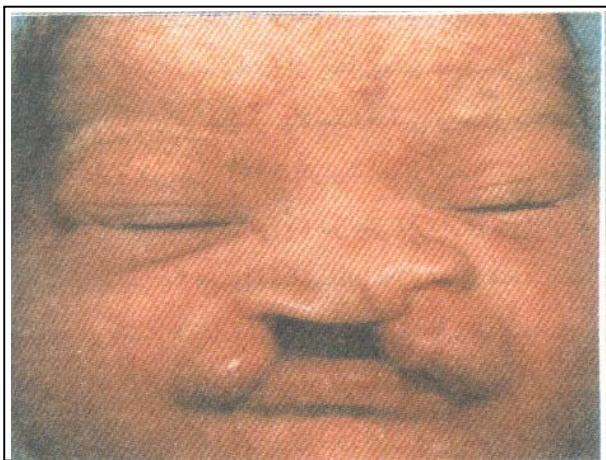
ناهنجاریهایی که در این نوزادان مشاهده می شوند شامل، هیپوپلازی و گاهی آپلازی بند آخر انگشتان و

(I) استادیار گروه جنین شناسی، دانشکده پزشکی، دانشگاه علوم پزشکی و خدمات بهداشتی - درمانی بیرجند.

سقط نیز نداشت. در بین بستگان او و همسرش نوزاد ناهنجار وجود نداشت همچنین با همسرش نسبت فامیلی نداشتند. در آزمایشاتی که انجام شد بیمار، گروه خونی A منفی، هماتوکریت ۳۸، اوره 12mg/dl و کراتینین 0.3mg/dl داشت. مهمترین مسئله قابل ذکر در شرح حال مادر، ابتلا به بیماری صرع و استفاده از قرص فنوباریتال 100 میلی گرمی بطور پراکنده در تمام طول مدت حاملگی، به تعداد ۲ قرص در روز و در هنگام تشنج به تعداد ۳ قرص در روز بود. نوزاد مذکور به مدت ۱ ماه زنده ماند که در طی ۱ ماه زندگی پرمخاطره خود چند بار پس از گریه های مکرر و تشنج، چند ثانیه ای نیز بیهوش شده بود.



تصویر شماره ۱- در این تصویر پایین قرارگیری گوش، دفرمیتی گوش، گردن کوتاه، سایشهای پوستی و شکاف لب در طرف راست صورت نوزاد کاملاً مشخص است.



تصویر شماره ۲- در این تصویر شکاف لب و شکاف کام در طرف راست صورت نوزاد قابل مشاهده است.

(Fetal Hydantoin Syndrome) تظاهر می کند. علائم بالینی این سندرم شامل: ناهنجاریهای جمجمه و صورت (ریشه بینی پهن، فونتانل بزرگ، افزایش فاصله چشمها، کوچک بودن سر، شکاف کام، شکاف لب، گوشهای پایین قرار گرفته و ناهنجار، گردن کوتاه، افتادگی پلکها) و ناهنجاریهای اندام (ناخنها یا بند آخر انگشتان بشکل کوتاه یا تشکیل نشده، تغییر چین های کف دست، ناهنجاری در شست دست و در رفتگی مفصل زانو) است (۵).

معرفی این بیمار از این نظر حائز اهمیت است که این نوزاد از مادری که در تمام طول مدت حاملگی خود بعلت بیماری صرع از داروی فنوباریتال استفاده می کرد متولد شده بود و علائم زیادی از سندرم جنینی هیدانتوئین را داشت. این مسئله ما را بر آن داشت که نسبت به جداسازی ناهنجاریهای ایجاد شده توسط این ۲ دارو، تعمق بیشتری نمایم.

معرفی بیمار

بیمار نوزاد مادر ک-م است که در تاریخ ۷۹/۵/۶ در بخش زایشگاه بیمارستان امام رضا(ع) متولد شد. زایمان بصورت سزارین بود که نوزادی فول ترم، پسر با شاخصهای رشد، قد ۵۰ سانتی متر، وزن ۳۲۵۰ گرم و دور سر ۳۴ سانتی متر متولد شد.

در معاینه اولیه، نوزاد دارای شکاف کام و لب وسیع در طرف راست صورت بود و همچنین ناهنجاریهای دیگری مثل شکاف مایل چشمها، فاصله زیاد چشمها از یکدیگر (hypertelorism) پهن بودن پل بینی، پایین قرار گرفتن گوشها، دفرمیتی در لاله گوشها، کالواریای نسبتاً دفرم و کوچک، و فونتانل های پهن (خصوصاً فونتانل قدامی) داشت. شیار متوپیک تا نزدیک ریشه بینی باز بود (طول قدامی خلفی تقریباً بیشتر از ۸ سانتی متر) و افزایش خطوط کف دستها و پاها، گردن نسبتاً کوتاه و آثار سایش پوستی نیز در نوزاد مشاهده گردید (تصاویر ۱ و ۲).

در شرح حالی که از مادر گرفته شد، خانمی ۳۰ ساله و خانه دار بود که نوزاد فوق اولین فرزند آنها بوده و سابقه

بحث

فنوباربیتال با فرمول ۵ فنیل ۵ اتیل باربیتوریک اسید جزء گروه باربیتوراتها است. این دارو در سال ۱۹۱۲ بطور گسترده مورد استفاده قرار گرفت و جایگزین داروی قبلی یعنی پتاسم برمید گردید که توسط Sir chales locock معرفی شده بود (۶).

اثرات ضد تشنجی و سمیت کم این دارو سبب شد که از این دارو برای درمان بسیاری از بیماریهای عصبی از جمله صرع استفاده شود (۷).

اداره نظارت بر مواد غذایی و دارویی آمریکا (FDA) از نظر تقسیم‌بندی میزان خطر این دارو برای جنین، آن را در گروه D قرار داده است به این معنا که علیرغم اینکه نشانه‌های مثبتی از خطر این دارو برای جنین انسان وجود دارد، اما در شرایط خاص، می‌توان از آن در زمان حاملگی استفاده کرد (۸). شاید علت اصلی این تقسیم‌بندی، نتایج دوگانه حاصل از تحقیقات در این زمینه باشد. بعضی از محققان بر اثرات تراژونیک مصرف فنوباربیتال در زنان مبتلا به صرع تأکید دارند و طیفی از ناهنجاریهای جنینی از جمله هیپوپلازی یا آپلازی بند آخرانگستان و ناخن‌ها، شکافهای صورت، شکافهای کام و لب و ناهنجاریهای قلبی را از جمله عوارض مصرف این دارو می‌دانند (۲، ۳، ۹ و ۱۰).

این گروه اثرات تشدید شده ناهنجاریها در مادرانی که از ۲ یا چند داروی ضدصرع بطور همزمان در زمان بارداری استفاده می‌کردند را گواهی بر ادعای خود می‌دانند (۱۱).

مطالعاتی هم در رابطه با اینکه خود بیماری صرع زمینه‌ساز اصلی ایجاد ناهنجاریها است وجود دارد. در حال حاضر در مورد اثرات تراژونیک بعضی از داروهای ضد صرع مثل فنوباربیتال، اتفاق نظر مشخصی وجود ندارد، اما اثرات تراژونیک فنی‌توئین، تا حد زیادی مشخص شده است و مجموعه ناهنجاریهای ایجاد شده بر اثر مصرف این دارو، در قالب سندرم جنینی هیدانتوئین (FHS) معرفی گردیده است.

نکته قابل توجه در مطالعه ما، تولد نوزادی با اختلالاتی نزدیک به سندرم جنینی هیدانتوئین بود که مادر در زمان

حاملگی از فنوباربیتال استفاده کرده بود. در این نوزاد علاوه بر وجود شکاف یک‌طرفه کام و لب بسیاری از علائم موجود در سندرم جنینی هیدانتوئین مثل فاصله زیاد چشمها از یکدیگر (hypertelorism)، پهن بودن پل بینی، پایین قرار گرفتن گوشها، دفرمیتی در لاله گوشها، کالواریای نسبتاً دفرم و کوچک، پهن بودن فونتanelها، افزایش خطوط کف دستها و پاها، گردن نسبتاً کوتاه وجود داشت. این مورد و موارد مشابهی از این نوع که بصورت پراکنده گزارش شده است این احتمال را در ذهن ایجاد می‌نماید که مکانیزم تأثیر این داروها یکسان است یا حداقل می‌توان گفت بسیار نزدیک بهم است (۱۲).

مطالعات مختلف انجام شده توسط محققان ۳ مکانیزم مشترک را برای اکثر داروهای ضد صرع بیان می‌کنند. گروهی از محققان براین باور هستند که اغلب داروهای ضدصرع از طریق تغییر در غلظت رتینوئیدهای درونی (Endogenous Retinoid Concentration) که نقش مهمی در رشد، تمایز و ارگانوژنز جنین دارند، اثرات تراژونیک خود را اعمال می‌نمایند. Nau-H و همکارانش در سال ۱۹۹۵ طی تحقیقی روی ۲ گروه از نوزادان تحت درمان با داروهای ضدصرع و نوزادان سالم (شاهد) نشان دادند که میزان متابولیت‌های اکسیداتیو ۱۳ سیس رتینوئیک اسید و ۱۴ سیس اکسوریتینوئیک اسید بطور بارزی در سرم خون افراد گروه بیمار تغییر یافته است (۱۳). بنابراین با توجه به اینکه داروهای ضدصرع توانایی ایجاد تغییر در غلظتهای رتینول و مشتقات آن را دارند می‌توان این احتمال را مطرح کرد که یکی از مکانیزمهای تراژونیک داروهای ضدصرع، از طریق تغییرات ایجاد شده روی میزان رتینول و مشتقات آن می‌باشد.

گروهی دیگر از تحقیقات که در زمینه مکانیزم اثرات تراژونیک داروهای ضدصرع انجام شده است نشان می‌دهد که متابولیت‌های epoxide تولید شده توسط داروهای ضدصرع مثل فنی‌توئین و فنوباربیتال و کاربامازپین عامل مهمی برای ایجاد ناهنجاریها در نوزادان این مادران می‌باشد (۱۴). گروه سوم از مطالعات نقش

۱- جلوگیری از تشنج در طی بارداری با حداقل دوز داروهای ضدصرع انجام شود.

۲- از گروه داروهای جدید ضدصرع در حین بارداری، و حتی الامکان بصورت مونوتراپی استفاده شود.

۳- از مولتی ویتامین و فولات، قبل از اقدام به حاملگی استفاده شود و در طی تمام طول مدت بارداری ادامه یابد. (دوز ۰/۴ میلی گرم فولات در روز برای تمام مادران واقع در سنین بارداری مبتلا به صرع و غیرمبتلا، بصورت روتین توسط مرکز کنترل بیماریها توصیه شده است).

۴- باتوجه به اینکه احتمال هموراژی نیز در نوزادان مادران مبتلا به صرع وجود دارد تجویز ویتامین K1 به میزان ۱۰ میلی گرم در روز، در هفته آخر بارداری توصیه می گردد.

۵- انجام سونوگرافی در هفته های ۱۶ و ۱۸ حاملگی و در صورت مشکوک شدن به ناهنجاری، اقدام به آمنیوسنتزیس.

تشکر و قدردانی

لازم می دانم که مراتب تشکرو قدردانی خود را از سرکار خانم کیانفر کارشناس محترم مامائی به خاطر همکاری صمیمانه آنها در تهیه این مقاله اعلام نمایم.

منابع

- Hill RB. "Teratogenesis and anti-epileptic drugs". N-Engl-J-Med. 1973; 289: 1089-90.
- Thakker-JC. "Hypoplasia of nails and phalanges: a teratogenic manifestation of phenobarbital". Indian-pediatr. 1991; 28 (1): 73-5.
- Kamath - SA, phadke - v, Rosenau - L. "Epilepsy and craniofacial abnormallities". J-assoc-physicians-India. 1991; 39(9):723.
- Cleland-PG. "Risk-benefit assesment of anticonvulsants in women of child-bearing potential". Drug-saf. 1991; 6(1):70-81.
- Watson-JD, Spellacy-WN. "Neonatal effects of maternal treatment with the anticonvulsant drug diphenylhydantoin". Obstet-Gynecol. 1971; 37(6): 881-5.

داروهای ضدصرع را بعنوان یک عامل پایین آورنده سطح سرمی اسیدفولیک خون مادران باردار بیان می کنند (۱۵) و به این ترتیب یک مکانیزم تراژونیک غیر مستقیم را پیشنهاد می نمایند. این مطالعات بسیار گسترده بوده و بطور جدی، تجویز اسیدفولیک را به مادران مبتلا به صرع در طی بارداری توصیه می کنند.

باتوجه به مطالعات فوق بنظر می رسد که مکانیزم اثرات تراژونیک داروهای ضدصرع خصوصاً فنوباریتال و فنی توئین در یک راستا باشند.

با توجه به نوزاد ناهنجان مطالعه ما و موارد مشابهی که بطور پراکنده گزارش شده است (نوزادانی با علائمی شبیه به سندرم هیدانتوئین ولی در اثر مصرف فنوباریتال)، این احتمال را باید در نظر داشت که اگر از داروی فنوباریتال نیز در زمان حاملگی بمدت طولانی استفاده شود، ممکن است اثرات تراژونیک گسترده ای در حد فنی توئین ایجاد کند، بنابراین جداسازی نوع ناهنجاریهای ایجاد شده در مورد داروی فوق، چندان مناسب نخواهد بود. آنچه که در این رابطه مهم بنظر می رسد طول مدت و دوز مصرف دارو در زمان بارداری است.

در اینجا باید گفت که کاربرد داروهای ضدصرع در طی حاملگی بطور مسلم خطر ایجاد ناهنجاریهای مادرزادی را به میزان ۲ برابر افزایش می دهد، بطوریکه میزان ناهنجاریها از مرز ۲ تا ۳٪ در سطح جمعیت عمومی به مرز ۴ تا ۶٪ در سطح مادران دچار صرع، افزایش می یابد. البته این خطر عمدتاً مربوط به داروهای قدیمی ضدصرع (قبل از سال ۱۹۹۰) مثل فنوباریتال، فنی توئین، پریمیدون، کاربامازپین و ... می باشد.

داروهای جدیدی که بعد از سال ۱۹۹۰ به بازار عرضه شدند مثل felbamate, Gabapentine, Lamotrigine, Oxcarbazine. دارای اثرات تراژونیک مشخصی نبوده و توانایی تولید epoxide و رادیکالهای آزاد کمتری را نسبت به گروه داروهای قدیمی دارند (۱۶).

بر اساس این مطالعه توصیه می گردد:

- 6- Mark S. Yerby. "Antiepileptic drug use and pregnancy". North Pacific Epilepsy Research. Portland, Oregon. January 2001. 1-9.
- 7- Goodman-Louis-Sanford, Gilman-Alfred. "The Pharmacological Basis of Therapeutics". 9th ed, New York, McGraw-Hill. 1996; PP478-85.
- 8- Gerald-G-Briggs. "Drug in Pregnancy and lactation". 5th ed, Philadelphia. Lippincott Williams & Wilkins. 1998; PP843-848.
- 9- Laine-Cessac-P, Le-Jaouen-S, Rosenau-L. "Uncontrolled retrospective study of 75 pregnancies in women treated for epilepsy". *J-Gynecol-obstet-Biol-Paris*. 1995; 24(5):537-4.
- 10- Holder-M, Majewski-F, Lenard-HG. "Hypoplasia of the nails and end phalanges as a sequela of prenatal barbiturate exposure". *Monatsschr-Kinderheilkd*. 1990; 138(1): 34-5.
- 11- Tanaka-H, Takeda-A, Izumi-M. "Effect of antiepileptic drugs on delivery and early childhood-comparison among mono-therapies of valproic acid, Phenytoin, carbamazepine and phenobarbital". *Rinsho-Shinkeigaku*. 1991; 31(3): 266-9.
- 12- Janz D. Antiepileptic drugs and pregnancy: altered utilization pattern and teratogenesis. *Epilepsia* 1982; 23(suppl): S53-S63.
- 13- Nau-H; Tzimas-G.; Mondrg-M; [et al]. "Antiepileptic drugs alter endogenous retinoid concentrations: a possible mechanism of teratogenesis of anticonvulsant therapy". *Life-sci*. 1995; 57(1): 53-60.
- 14- Omtzigt-JG; Los-FJ; Meijer-Jw.; [et al]. "The 10, 11-epoxide-10, 11-diol pathway of carbamazepine in early pregnancy in maternal serum, Urine, and amniotic fluid: effect of dose, comedication, and relation to outcome of pregnancy". *Ther- Drug-Monit*. 1993; 15(1): 1-10.
- 15- Lindhot-D, Omtzigt-JG. "Pregnancy and risk of teratogenicity". *Epilepsia*. 1992; 33 Suppl 4: s41-8.
- 16- Mark S. Yerby. "New Antiepileptic drugs for the treatment". North Pacific Epilepsy Research. Portland, Oregon. January 2001: 1-13.

INFANT WITH HYDANTOIN SYNDROME DUE TO PRENATAL PHENOBARBITAL EXPOSURE

M. Afshar, Ph.D^I

ABSTRACT

Phenobarbital is a drug of barbiturates class that its Anticonvulsant and sedative effects has been caused its widely. Usage in nervous system diseases especially epilepsy. The epileptic pregnant women who taking this drug maybe bear neonates with congenital malformation e.g:hypoplasia or occasionally aplasia of finger - and toenails and distal phalanges, cleft lip, cleft palate and cardiac malformation. Phenytoin is another antiepileptic drugs that teratogenic effects was better known than the phenobarbital as a "Fetal Hydantoin Syndrome". This report was focused on the infant whose epileptic mother's consumed phenobarbital during pregnancy. The infant had palatine and labial cleft associated with low set ears, ear deformity, ocular hypertelorism, broad nasal bridge, short neck. Most of this anomalies was seen in Fetal Hydantoin syndrome.

Key Words: 1) Phenobarbital 2) Phenytoin 3) Palatine cleft 4) Labial cleft 5) Epilepsy

D) Assistant professor of Embryology, faculty of medicine, Birjand University of Medical Sciences and Health Services, Birjand, Iran.