

معرفی یک مورد پلاسماسیتوم خارج مغز استخوان در سر و گردن

چکیده

بیمار خانم ۵۸ ساله‌ای بود که با شکایت بزرگی قدام گردن و علائم انسداد راه‌هوایی فوقانی، در بیمارستان حضرت سول اکرم (ص) بستری شده بود. در رادیوگرافی قدامی خلفی و جانبی گردن فشردگی راه‌هوایی مشاهده گردید که در سونوگرافی و سی‌تی‌اسکن نیز، وجود یک توده در ناحیه پارارتروفارنکس، تا ناحیه قدام درمحل تیروئید و به ابعاد $4/5 \times 10$ سانتیمتر تأیید شد. پس از انجام آسپراسیون سوزنی (FNA) و بیوپسی تشخیصی، پلاسموسیتوم برای بیمار پیشنهاد گردید، که با مطالعات ایمونوهیستوشیمیایی روی بافت‌های بدست آمده از عمل جراحی، این تشخیص تأیید شد*. این مورد نادر در صورت تشخیص بموقع و درمان رادیوتراپی، می‌تواند قابل کنترل و حتی قابل علاج باشد.

* IHC در سازمان انتقال خون ایران انجام شد.

I *دکتر رویا ستاره‌شناس

II دکتر مژگان ابراهیمی

II دکتر مینو فرشیدپور

کلیدواژه‌ها: ۱- پلاسماسیتوم خارج مغز استخوان ۲- تومور سر و گردن

۳- انسداد راه‌هوایی فوقانی

مقدمه

علائم و نشانه‌های اختصاصی، با تأخیر تشخیص داده می‌شود. اما اگر ضایعه زود تشخیص داده شود، می‌توان بدون جراحی و فقط با رادیوتراپی بیماری را کنترل و درمان نمود.

معرفی بیمار

بیمار خانم ۵۸ ساله‌ای بود که از ۱ سال قبل، دچار تورم تدریجی و پیشرونده در قسمت قدامی گردن شده بود. در ابتدا با تشخیص کم‌کاری تیروئید، تحت درمان با لووتیروکسین (Levothyroxin) قرار گرفته بود که پس از مدتی، دچار علائم پرکاری تیروئید شد و برای بیمار

پلاسموسیتوم یک تومور غیر شایع است که از پرولیفراسیون بدخیم یک نوع سلول لنفوسیت B، ایجاد می‌شود. اکثر تومورهای پلاسماسل، بصورت مولتی‌پل میلوما (Multiple myeloma) بروز می‌کنند که بیماری گسترده و غیر قابل درمانی است.

بر اساس اینکه پلاسموسیتوم منفرد از استخوان یا بافت نرم منشأ گرفته باشد، به ۲ گروه داخل مغز استخوان و خارج مغز استخوان طبقه‌بندی می‌شود.

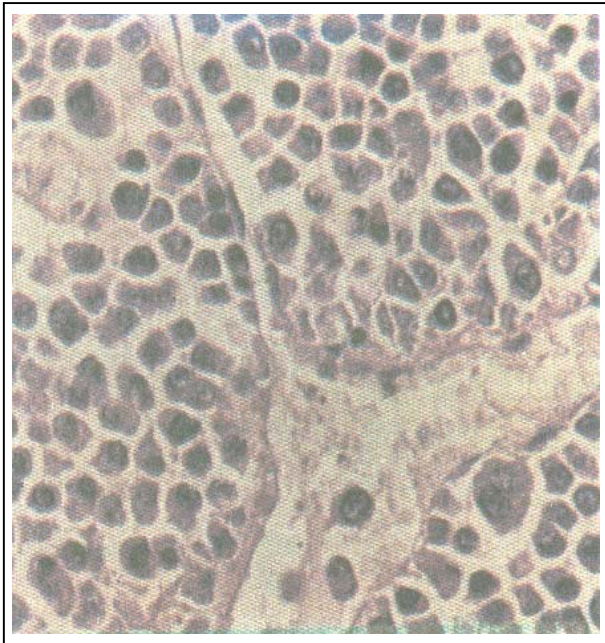
پلاسموسیتوم مغز استخوان معمولاً روندی مشابه مولتی‌پل میلوما را طی می‌کند. پلاسموسیتوم خارج مغز استخوان (EMP) با توجه به ناشایع بودن و فقدان

I) استادیار گروه پاتولوژی، بیمارستان حضرت رسول اکرم (ص)، خیابان ستارخان، خیابان نیایش، دانشگاه علوم پزشکی و خدمات بهداشتی - درمانی ایران، تهران (*مؤلف مسؤول)

II) دستیار پاتولوژی، دانشگاه علوم پزشکی و خدمات بهداشتی - درمانی ایران، تهران.

بود که بصورت صفحات بزرگ و کوچک قرار گرفته بودند و میتوز قابل توجهی نیز وجود داشت.

در مجاورت توده تومورال، بافت تیروئید همراه با ارتشاح سلولهای التهابی تک هسته‌ای مشاهده شد. که در نهایت تشخیص پلاسموسیتوم برای بیمار مطرح گردید (تصویر شماره ۱).



تصویر شماره ۱- نمای میکروسکوپی پلاسماسیتوم با

درشت‌نمایی ۴۰

در ابتدا بیمار بعلت انسداد شدید راه تنفسی، تحت عمل تراکتوستومی قرار گرفت، سپس بدلیل ادامه یافتن دیسترس تنفسی، برای خارج کردن توده بصورت کامل، تحت عمل جراحی مجدد قرار گرفت.

نمونه ارسالی به بخش آسیب شناسی شامل، یک توده نامنظم کرم رنگ به ابعاد $12 \times 9 \times 0.5$ سانتیمتر، و پاراتیروئید بصورت یک توده کوچک کرم قهوه‌ای به ابعاد $0.5 \times 0.3 \times 0.07$ سانتیمتر بود. بررسی میکروسکوپی نمونه شماره ۱، نئوپلاسم مذکور را با نواحی نکروزه نشان داد و در نمونه شماره ۲، اشغال پاراتیروئید توسط نئوپلاسم فوق، قابل مشاهده بود.

متی مازول تجویز گردید. بدنبال این مسئله بیمار بطور ناگهانی دچار افزایش حجم در گردن، همراه با علائم انسداد راه‌هوایی فوقانی شد. درمعاینه، تیروئید مولتی ندولر (چند گره‌ای) سفت و بزرگ بود و غضروف تیروئید به سمت چپ منحرف شده بود.

در لارنگوسکوپی، در ناحیه سمت راست و خلف زبان تورم همراه با انحراف اپی گلوت به سمت چپ مشاهده گردید. در رادیوگرافی ساده قدامی خلفی و طرفی گردن (A. P & Lat.)، راه‌هوایی باز، ولی تحت فشار بوده و شدیداً به سمت چپ منحرف شده بود.

در سونوگرافی، توده‌هایی با اکوی مخلوط (Mixed)، و در محلی منطبق با تیروئید، به ابعاد 10×0.5 سانتیمتر و در سی تی اسکن، توده‌ای در پارارتروفارنکس و قدام مشاهده گردید.

شمارش کامل خون، آزمایشات بیوشیمیایی سرم، از جمله الکالین فسفاتاز و کلسیم طبیعی بودند. سرعت رسوب گلوبول قرمز (ESR)، ۲۴ میلیمتر در ساعت و پروتئین بنس جونز (Bencejones) در ادرار منفی بود. در الکتروکاردیوگرافی شواهدی از بیماری ایسکمیک قلبی وجود داشت.

در آسپیراسیون سوزنی (FNA) که از توده گردنی انجام شد صفحاتی از سلولهای پلاسماسیتوئید با هسته کناری و متراکم، سیتوپلاسم بازوفیل با هاله روشن دور هسته و اشکال چند هسته‌ای مشاهده گردید که مطرح کننده ضایعه پلاسماسلی (Plasmacell dyscrasia) است.

بدنبال FNA، نمونه ارسالی بعدی، بیوپسی تیروئید بود که برای بررسی پاتولوژیک، ۲ قطعه کوچک بافتی بشکل گوه‌ای و به رنگ کرم زرد و با قوام نرم به ابعاد $2 \times 2 \times 1$ سانتیمتر تحت بررسی میکروسکوپی قرار گرفت.

برشهای بافتی، نشانگر یک ضایعه تومورال، متشکل از سلولهای پلاسموسیتوئید با هسته پلئومورفیک بزرگ و کناری، حاوی کروماتین خشن و اشکال ۲ و چند هسته‌ای

EMP نئوپلاسم بدخیم نادری می‌باشد که ۹۰٪ موارد در ناحیه سر و گردن است و ۱٪ تومورهای این ناحیه را تشکیل می‌دهد. شایعترین محل آن، در ناحیه حفره بینی، سینوسهای اطراف بینی، نازوفارنکس، اوروفارنکس، لارنکس(حنجره)، لوزه‌ها، دهان و زبان می‌باشد(۱و۲و۳).

حدود ۱۰٪ از موارد EMP غیر تنفسی بوده و در دستگاه گوارش و طحال دیده می‌شود(۱). محل‌های ناشایع دیگر، پلور، کلیه، پستان، بیضه‌ها، تخمدان و تیروئید هستند(۸-۲).

EMP با نسبت ۳/۱، مردان را بیشتر از زنان درگیر می‌کند و محدوده سنی ابتلا ۵۰ تا ۷۰ سال می‌باشد(۹). مواردی از انسداد راه‌هوایی توسط توده ناشی از EMP گزارش شده که در برخی موارد برای رفع انسداد، نیاز به Intubation وجود داشته است(۱۰) که بیمار ما نیز مشابه همین موارد بوده است.

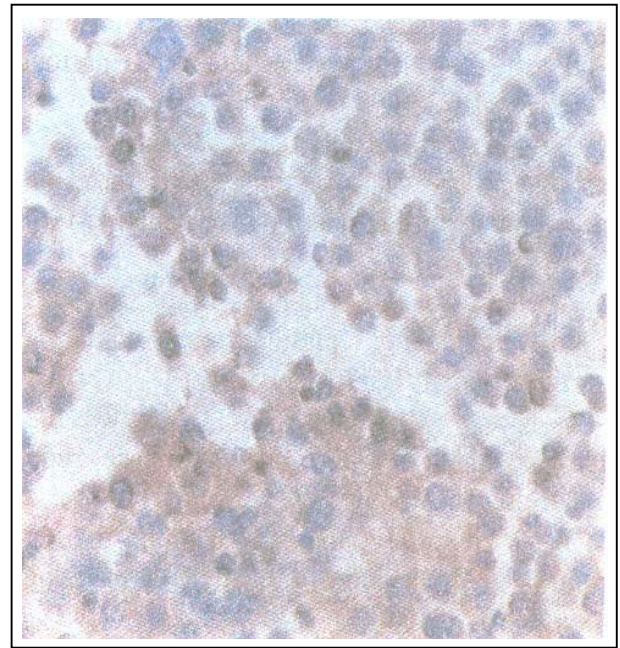
EMP در برخی موارد همراه با سایر بیماریها مثل سندرم شوگرن مشاهده می‌شود(۱۱). در آسپیراسیون سوزنی (FNA) از موارد EMP، اسمیر بدست آمده معمولاً پر سلول و حاوی پلاسماسل‌های یکنواخت (Monomorph)، مجزا از یکدیگر و گاهی چند هسته‌ای می‌باشد (۱۲و۱۳).

EMP، دارای نمای ماکروسکوپی اختصاصی نیست و از ضایعه صاف پولیپ مانند با قاعده باریک، تا ضایعه وسیع زیر مخاطی بر جسته به داخل لومن متفاوت، و رنگ آن از زرد - خاکستری تا قرمز متغیر می‌باشد (۱و۲).

این نئوپلاسم از جهت میکروسکوپی شامل یک جمعیت یکنواخت (Monomorph) از سلولهای پلاسماسل با نمای آتیپیک، هسته‌های بزرگ خارجی با پلئومورفیزم، افزایش نسبت هسته به سیتوپلاسم، کلامپ کروماتین خشن (Coarse)، هستک واضح، اشکال چند هسته‌ای و میتوز می‌باشد که بصورت صفحاتی، بافت نرمال را مفروش و جایگزین می‌کنند و استروما نیز با شبکه عروقی ظریف، می‌تواند وجود داشته باشد(۱).

در بررسی ایمنونوهیستوشیمی، تشخیص پلاسموسیتوم با یافته‌هایی که شامل، لامبدا مثبت، LCA مثبت، IgM، کاپا و CD20 منفی بود؛ تأیید گردید(تصویر شماره ۲).

باتوجه به یافته‌های فوق و درگیری تیروئید، پاراتیروئید و نسوج نرم اطراف این ناحیه، تعیین دقیق منشأ تومور امکان‌پذیر نبود.



تصویر شماره ۲- رنگ‌آمیزی ایمنونوهیستوشیمی از نظر زنجیره سبک λ در پلاسماسیتوم، واکنش مثبت

بحث

پلاسموسیتوم خارج مغز استخوان (EMP) متعلق به خانواده‌ای است که وجه مشترک آنها تکثیر غیر طبیعی و کلونال پلاسماسل‌ها می‌باشد.

سایر اعضای این گروه عبارتند از:

- ۱- میلوم منفرد استخوان (Solitary myeloma of bone)،
- ۲- میلوماتوز (myeloma Multiple)
- ۳- لوکمی پلاسماسل (Plasmacell leukemia) هستند(۱).

در موارد پیشرفته بیماری، که سایز تومور بزرگ است و یا باعث انسداد راه‌هوایی شده است، جراحی اجتناب ناپذیر می‌باشد (۱). پیشرفت EMP به سمت مولتیپل میلوما بین ۲۰ تا ۵۰٪ و در عرض ۲ سال گزارش شده است (۲).

منابع

1- Stephen G. Silverbrg, principles and practice of surgical pathology and cytopathology, 3rd edition, New york, churchill livingstone, 1997, PP: 1073-1099.

2-Sarah ES., Robert JA., Oualey JW., extramedullary plasmacytoma of the head and neck, American Journal of otolaryngology; 1998: 3:203-208.

3- Navarro M., Lopez BA., Ostos A., etal. Extramedullary plasmacytoma of larynx, otorinolaryngol; 1999;26(1):5-14.

4- Emery to., kennedy AW., Tubbs RR. Etal. Plasmacytoma of the ovary, a case report gynecology oncology;1999; April 73(1):151-4.

5- Oh Shima M., Momijama T., sounda S., etal primary plasmacytoma of the thyroid , pathology inter; 1994; 44: 645-9.

6- Lam Ky., Lo cy., Kwong DI. Etal. Plasmacytoma of the head and neck. American journal of clinical pathology;1999; Aug 112(2): 261-70.

7- Kovacs cs., Mant My., Nguyer GK., etal, plasmacell lesions of the thyroid : Report of a case of solitary plasmacytoma and a review of the literature. Thyroid; 1994; 4: 65-9.

8- Aozasa K., Inova A., Yoshimura H. etal. Plasmacytoma of thyroid gland, cancer; 1989: 105-12.

9- Steplen S. Sternberg, diagnostic surgical pathology, 3rd ed, philadelphia, lippincott Williams and Wilkins, 1999, PP: 925-949.

10- Yacoub GS., Oubaybo BA. Plasmacytoma and upper airway obstruction. American Journal of otolaryngology; 1999; Jul. Aug 20(4): 257-9.

11-Wantanabe K., yatabe y., Narita M., etal, an autopsy case of primary nodal plasmacytoma associated with sjogren syndrom. N pathology int; 1999; Jun 49(6) 577-9.

در مورد تیروئید، پلاسموسیتوم می‌تواند همراه با تهاجم و نفوذ به کپسول باشد (۹). در تشخیص افتراقی EMP دستگاه تنفس فوقانی، برخی از تومورهای این ناحیه، از جمله یک ضایعه التهابی تحت عنوان پلاسماسل گرانولوما (Plasmacell granuloma) قرار می‌گیرد (۱ و ۱۴). که خصوصیات آن عبارت است از:

۱- وجود مقدار زیادی عروق خونی کوچک

۲- پلاسماسل‌های بالغ

۳- همراهی سایر سلول‌های التهابی

۴- اجسام راسل (Russel body)

۵- پلی کلونالیته که توسط بررسی ایمونوهیستوشیمی تایید می‌شود.

پلاسموسیتوم خارج مغز استخوان (EMP)، برای زنجیره سبک ایمونوگلوبولین (کاپایالامبدا) و CD38 واکنش مثبت دارد (۹).

مواردی از مثبت شدن CD45 (LCA) نیز گزارش شده است. در تمام موارد پلاسموسیتوم، CD20 (مارکر سلول B) و CD3 (مارکر سلول T) و سیتوکراتین منفی هستند (۱۵). برای تشخیص EMP منفرد، باید یک بررسی سیستمیک بعمل آید تا احتمال وجود مولتیپل میلوما رد شود. در طی این بررسی بایستی شمارش کامل سلول‌های خون، اندازه‌گیری سرعت رسوب اریتروسیتی، کلسیم و فسفر سرم، اوره و کراتینین، الکتروفورز پروتئین سرم و ادرار، بیوپسی مغز استخوان و بررسی‌های رادیوگرافیک استخوانی انجام گیرد. تقریباً ۲۳ تا ۲۵٪ بیماران با EMP، دارای جزء M مونوکلونال، در الکتروفورز سرم و ۴٪ دارای پروتئین بنس جونز (Bence jones) در ادرار هستند (۲).

با توجه به نادر بودن بیماری و فقدان علائم و نشانه‌های اختصاصی، این بیماری کمتر مورد شک قرار می‌گیرد و با تأخیر تشخیص داده می‌شود، اما اگر ضایعه زود تشخیص داده شود، بدون جراحی و فقط با انجام رادیوتراپی می‌توان بیماری را کنترل و درمان کرد.

12- Tani E., Santos GC., Svedmyr E., etal. Fine needle aspiration cytology and immunohistochemistry of extramedullary plasmacell neoplasm. *Diagnostic cytopathology*; 1999; May 20(3): 120-4.

13- Bibbo M., comprehensive cytopathology, 2nd ed, philadelphia, saunders company, 1997, PP:717-945.

14- Miller FR., Lavertu P., Wanamaker JR., etal. Extramedullary plasmacytoma of the larynx. *Otolaryngology head & neck surgery*; 1998; Dec 119(6): 614-8.

15- Judith AF., Robert Hy., Robert Es. Testicular and epididymal plasmacytoma, *American journal of surgical pathology*; 1997; 21(5): 590-598.

EXTRAMEDULLARY PLASMACYTOMA IN HEAD AND NECK, A CASE REPORT

**R. Setarehshenas, MD^I M. Ebrahimi, MD^{II} M. Farshidpour, MD^{II}*

ABSTRACT

The Patient is a 58 years old woman who admitted in Hazrat-Rasoul Akram Hospital because of enlargement of anterior of neck and signs of upper respiratory tract obstruction. By X-Ray, sonography and C-T scanning, a mass in pararetropharyngeal region (4.5×10 cm) was detected. After FNA and biopsy, plasmacytoma was suggested which confirmed by immunohistochemical staining. This uncommon case should be controlled and even cured by proper diagnosis and radiotherapy.

Key Words: 1) Extramedullary plasmacytoma 2) Head and neck tumor
3) Upper respiratory tract obstruction

I) Assistant professor of pathology, Hazrat Rasool Akram Hospital, Satarchan St., Iran University of Medical Sciences and Health Services, Tehran, Iran. (Corresponding author).*

II) Resident of pathology, Iran University of Medical Sciences and Health Services, Tehran, Iran.