

بررسی میزان و الگوی بروز پروتئین Her2 در تریکوپیتلیوما در مقایسه با کارسینومای سلول بازال پوست به روش ایمونوهیستوشیمی

نسرین شایانفر: متخصص پاتولوژی و فلوشیپ درماتوپاتولوژی، دانشگاه علوم پزشکی ایران، تهران، ایران. nshayanfar@yahoo.com

لادن فتاحی: دستیار پاتولوژی، دانشگاه علوم پزشکی ایران، تهران، ایران. (*نویسنده مسئول). ladan.fatahi@gmail.com

زهرا صفایی نراقی: متخصص پاتولوژی و فلوشیپ درماتوپاتولوژی، دانشگاه علوم پزشکی تهران، تهران، ایران. zahra_s_naraghi@yahoo.com

علی زارع میرزایی: متخصص پاتولوژی، دانشگاه علوم پزشکی ایران، تهران، ایران. zaremir@gmail.com

حکیمه خاکپور: دستیار پاتولوژی، دانشگاه علوم پزشکی ایران، تهران، ایران. Hakimeh.khakpour@gmail.com

تاریخ پذیرش: ۹۴/۱۱/۱۰

تاریخ دریافت: ۹۴/۸/۲۰

چکیده

زمینه و هدف: تریکوپیتلیوما سرطان خوش خیم پوست با منشأ فولیکولار است که در برخی موارد تمایز بالینی و هستیتولوژیکی آن از کارسینومای سلول بازال مشکل می‌باشد. تشخیص صحیح این ضایعات جهت تصمیم درمانی مناسب، حائز اهمیت می‌باشد؛ بنابراین تلاش‌های زیادی برای شناسایی تفاوت‌های ایمونوهیستوشیمی بین این دو سرطان انجام شده است. در مطالعه حاضر الگوی بیان پروتئین Her2 در کارسینومای سلول بازال پوست و تریکوپیتلیوما با استفاده از ایمونوهیستوشیمی مورد بررسی قرار گرفت.

روش کار: در این مطالعه مقطعی، ابتدا به صورت پابلوت بر روی ۵ نمونه کارسینومای سلول بازال و ۵ نمونه تریکوپیتلیوما و سپس بر اساس نتایج آن حجم نهایی نمونه مشخص شد. ۶۰ نمونه شامل ۳۰ نمونه کارسینومای سلول بازال و ۳۰ نمونه تریکوپیتلیوما که از آرشیو بخش پاتولوژی بیمارستان رسول اکرم، رازی و آزمایشگاه پاتولوژی دانش انتخاب و مورد مطالعه قرار گرفت. با روش ایمونوهیستوشیمی الگوی بروز پروتئین Her2 در تریکوپیتلیوما در مقایسه با کارسینوم سلول بازال ارزیابی شد. برای آنالیز آماری داده‌ها از نرم‌افزار SPSS و آزمون دقیق فیشر استفاده شد. مقادیر احتمال کمتر از ۰/۰۵ از نظر آماری معنادار در نظر گرفته شد.

یافته‌ها: در این مطالعه درصد و شدت بیان غشای سلولی Her2 در تریکوپیتلیوما به‌طور معناداری بیشتر از کارسینومای سلول بازال بود علاوه بر کارسینوم سلول بازال درصد و شدت بیان سیتوپلاسمی به‌طور معناداری نسبت به تریکوپیتلیوما بالاتر بود.

نتیجه‌گیری: نتایج این مطالعه نشان می‌دهد که الگوی بیان پروتئین Her2 در کارسینومای سلول بازال و تریکوپیتلیوما متفاوت می‌باشد؛ بنابراین این مارکر می‌تواند در تمایز تریکوپیتلیوما و کارسینومای سلول بازال مفید باشد.

کلیدواژه‌ها: تریکوپیتلیوما، کارسینومای سلول بازال، Her2، ایمونوهیستوشیمی

مقدمه

پوست هستند. این دو شکل از سرطان پوست باهم به‌عنوان سرطان پوست غیر ملانومی (Non-melanoma Skin Cancer) نامیده می‌شوند. در طبقه‌بندی این سرطان، BCC عامل ۸۰ درصد موارد و SCC عامل ۲۰ درصد موارد هستند (۴ و ۵).

BCC شایع‌ترین تومور بدخیم پوستی در سفیدپوستان است. این تومور به‌طور شایع (۸۵ درصد موارد) در نواحی سر و گردن دیده می‌شود و بینی شایع‌ترین محل درگیری است (۶ و ۷). بیماری از سلول‌های بازال اپیدرم شروع می‌شود و رشد آهسته و الگوی تهاجمی به بافت‌های مجاور

سرطان پوست شایع‌ترین سرطان انسان در جهان است. این سرطان رتبه اول سرطان‌ها در بین مردان و رتبه دوم در بین زنان را به خود اختصاص داده است و تعداد مبتلایان آن در حال افزایش می‌باشد (۳-۱). سرطان‌های پوست در کشورهایمانند استرالیا که جمعیت سفیدپوست دارند و به علت شرایط اقلیمی آفتاب طولانی مدت در اغلب اوقات سال دارند بسیار زیاد می‌باشد (۴). کارسینوم سلول بازال (Basal Cell Carcinoma) و کارسینوم سلول سنگفرشی (Squamous Cell Carcinoma) شایع‌ترین اشکال بروز سرطان

برخی معیارهای هسیتولوژیک می‌توانند به افتراق TE و BCC کمک کنند. وجود سلول‌های نکروتیک، نمای میتوتیک، رتراکشن استرومایی و نفوذ موسین در استروما مشخصات BCC هستند؛ درحالی‌که وجود نمای شبیه به فولیکولار پاپی قویا نشان‌دهنده تشخیص TE می‌باشد. با این حال، در برخی موارد به ویژه در نمونه‌های بیوپسی کوچک ممکن است تمایز هسیتولوژیک بین TE و BCC مشکل باشد (۱۰). تمایز بین BCC و TE از آن جایی که درمان و پیشگیری آن‌ها متفاوت است، اهمیت دارد. BCC یک تومور بدخیم Low grade است اما اغلب به‌طور موضعی مهاجم بوده که باید به‌طور کامل برداشته شود. از طرف دیگر، TE معمولاً به صورت خوش‌خیم است (۱۵). از این رو برخی از محققان تلاش می‌کنند تا از مارکرهاى متنوعی برای تشخیص این دو نئوپلاسم استفاده کنند (۱۶).

ژن ERBB2 که نام‌های دیگر آن C-erbB2, ERBB2- HUMAN, HER2, HER2/neu می‌باشد، عضو خانواده ژن‌هایی است که رسپتورهای فاکتور رشد (GFR) را تولید می‌کند و باعث تکثیر و تمایز سلولی می‌شوند. این ژن پروتئینی بنام ErbB2 GFR تولید می‌کند که از مدیاتورهای ضروری برای تکثیر و تمایز در جنین در حال رشد و بافت‌های بالغین محسوب می‌شوند که بیان بیش از حد و فعالیت نامناسب آن با ایجاد و شدت تعداد زیادی از سرطان‌ها مرتبط است زیرا بیان بیش از حد آن، باعث افزایش تکثیر سلول‌های توموری، تولید عروق و خاصیت تهاجمی می‌گردد. بیان بیش از حد HER2 در ۲۵-۳۰ درصد از سرطان‌های سینه و در سایر سرطان‌ها از قبیل تخمدان، رحم، معده، کولون، مغز و پانکراس نشان از اهمیت این آنتی ژن می‌باشد (۱۹-۱۷).

به نظر می‌رسد الگوی بروز گیرنده ErbB-2 در القاء و ادامه فنوتیپ بدخیمی در BCC نیز اهمیت بالایی دارد (۲۰ و ۲۱). گیرنده‌های Erb-B2 در اپیدرم پوست، فولیکول مو و غدد عرق اکبرین وجود دارند. الگوی رنگ‌پذیری در پوست در لایه بازال سیتوپلاسمی بوده که به سمت قسمت‌های فوقانی اپیدرم رنگ‌پذیری غشای پلاسمایی غالب

خود در ناحیه پوست داشته و میزان متاستاز آن کمتر از ۱/۰ درصد می‌باشد. تومور از جزایر سلول‌های بازالوئید همراه با آتیپی و میتوز تشکیل شده که در حاشیه، جزایر نمای پالیزدینگ داشته و در اطراف بافت همبند فیبرو میکروئید همراه رتراکشن آرتیفکتی و یا تجمعات موسینی دارد. اگرچه شیوع متاستاز در این بیماری خیلی کم است ولی در مقابل، عود بیماری خیلی زیاد می‌باشد (۸ و ۹).

تریکوپیتلیوما (Trichoepithelioma) تومور خوش‌خیم پوست مشتق از سلول‌های بازال فولیکول مو می‌باشد که در بعضی موارد افتراق آن از کارسینوم سلول بازال پوست مشکل است (۱۰ و ۱۱). از نظر بالینی، تریکوپیتلیوما اغلب موارد در دوران کودکی یا اوایل دوره بلوغ مشاهده می‌شود و محل شایع آن صورت می‌باشد. TE به صورت یک ضایعه مشخص قرینه و کوچک در درم سطحی می‌باشد. تومور از جزایر سلول‌های بازالوئید با نمای آدنوئید (Lace like) تشکیل شده است که در مرکز کاملاً کراتینیزه شده و در محیط دارای پالیزدینگ می‌باشند. در اطراف این جزایر توموری استرومای حاوی میزان متوسطی فیبروبلاست وجود دارد. این جزایر نمای تیپیک بازال سل کارسینوم یعنی رتراکشن آرتیفکتی را ندارد (۱۴-۱۲). سلول‌های بازوفیلیک آتیپی با درجه بالا و میتوز ندارند که این دو ویژگی اغلب در کارسینوم برجسته است. سایر یافته‌ها شامل Horn cyst، فولیکولهای موی اولیه و نمای شبیه به فولیکولار پاپی، وجود واکنش ژاننت سل جسم خارجی در اطراف Horn cyst پاره شده، رسوب کلسیم و وجود آمیلوئید می‌باشد (۱۲).

در برخی موارد تمایز تریکوپیتلیوما (TE) از کارسینوم سلول بازال (BCC) می‌تواند برای پزشک و درماتوپاتولوژیست مشکل باشد. هر دو تومور می‌توانند به صورت ندول یا پاپول منفرد، با رشد آهسته، به رنگ پوست یا با ظاهری مروارید شکل وجود داشته باشند و اغلب روی صورت مشاهده می‌شوند و ممکن است از نظر اندازه، بزرگ بوده و همراه با تلانژکتازی و زخم باشند که تمایز آن‌ها را مشکل تر می‌نماید (۱۵ و ۱۶).

درصد، ۳۰ پرونده، لام و بلوک پاتولوژی در هر دو گروه کارسینوم سلول بازال و تریکوپای تلیوما تحت مطالعه قرار گرفت.

به این منظور ۳۰ مورد تریکوپایتلیوما و ۳۰ مورد کارسینوم سلول بازال پوستی موجود در آرشیو بخش پاتولوژی بیمارستان رسول اکرم، رازی و آزمایشگاه دانش انتخاب گردید و لام‌های مربوط به تریکوپایتلیوما و کارسینوم سلول بازال پوست مورد ارزیابی مجدد قرار گرفت و بعد از تایید تشخیص اولیه بهترین بلوک‌ها (از نظر مقدار و کیفیت بافت توموری) جهت رنگ‌آمیزی ایمونوهیستوشیمی به شیوه EnVision انتخاب شدند.

برای رنگ‌آمیزی به روش ایمونوهیستوشیمی ابتدا برش‌های بافتی به ضخامت ۳ میلی متر از بلوک‌های پارافینی تهیه می‌شود و بر روی اسلایدهای مناسب جهت ایمونوهیستوشیمی منتقل می‌شود.

سپس مقاطع بافتی تحت پارافین زدایی، رهیدریشن، بازیابی اپی توپ آنتی ژن و بلوک پراکسیداز اندوژن قرار گرفته، سپس با آنتی بادی مونوکلونال (Code: A 0485, Dako, Denmark) انکوبه شده و بعد در تماس با پلیمر متصل به پراکسیداز (EnVision, Code: K 4061, Dako, Denmark) و محلول سوبسترای کروموژن قرار گرفته و جهت رنگ‌آمیزی زمینه از رنگ همتوکسیلین استفاده می‌کنیم. در این مطالعه برای کنترل مثبت از بافت کارسینوم داکتال پستان که از نظر Her2 مثبت است، استفاده گردید و به‌عنوان کنترل منفی آنتی بادی مربوطه حذف شد. الگوی رنگ‌پذیری Her2 با استفاده از سیستم اسکور دهی ASCO/CAP 2013 تعیین شد (۱۳). طبق این سیستم همه موارد از ۰ تا ۳+ درجه بندی شدند. در صورت عدم رنگ‌پذیری یا رنگ‌پذیری ناچیز و ناکامل غشایی در کمتر از ۱۰ درصد سلول‌های تومورال درجه رنگ‌پذیری صفر بود. در صورت رنگ‌پذیری ناچیز و ناکامل غشایی در بیش از ۱۰ درصد سلول‌های تومورال درجه رنگ‌پذیری یک، رنگ‌پذیری ضعیف تا متوسط و کامل غشایی در بیش از ۱۰ درصد سلول‌های تومورال یا رنگ‌پذیری شدید و کامل غشایی در

می‌شود. در فولیکول مو در همه لایه‌ها رنگ‌پذیری غشای پلاسمایی دارد و غدد عرق اکترین رنگ‌پذیری سیتوپلاسمی منتشر در سلول‌های ترشحی و رنگ‌پذیری به صورت اینترسلولار در سلول‌های داکت دارند (۲۲). با توجه به مشکل بودن تشخیص افتراقی بین بعضی موارد تریکوپایتلیوما و کارسینوم سلول بازال، به علت متفاوت بودن پیش‌آگهی و درمان آن‌ها و اینکه پروتئین Her2 در فولیکول مو به صورت غشایی رنگ‌پذیری دارد و در لایه بازال اپیدرم به صورت سیتوپلاسمی رنگ می‌شود و همچنین در مطالعات اخیر در کارسینوم سلول بازال رنگ‌پذیری غشایی منفی بوده، از این رو، در مطالعه حاضر میزان و الگوی بروز پروتئین Her2 در تریکوپایتلیوما در مقایسه با کارسینوم سلول بازال پوست به روش ایمونوهیستوشیمی مورد بررسی قرار گرفت.

روش کار

در این پژوهش مقطعی، ابتدا جهت محاسبه حجم نمونه، از مطالعه پایلوت استفاده گردید. به این منظور، لام‌ها و بلوک‌های پاتولوژی در هر دو گروه کارسینوم سلول بازال و تریکوپایتلیوما مربوط به ۵ مورد از هر بیماری، تحت مطالعه قرار گرفت. پس از جمع‌آوری اطلاعات مورد نیاز در هر گروه (از جمله تعیین اسکور بروز Her2 و الگوی بروز Her2، رنگ‌پذیری غشاء و ...) و انجام آنالیزهای اولیه جهت محاسبه مقادیر مورد نیاز برای محاسبه حجم نمونه نهایی، حجم دقیق نمونه محاسبه گردید. نمونه‌گیری انجام شده نمونه‌گیری غیراحتمالی از نوع در دسترس یا ساده می‌باشد.

برای محاسبه‌ی حجم نمونه، با در نظر گرفتن score بروز Her2 به‌عنوان متغیر پاسخ اصلی و نیز با فرض احتمال خطای نوع اول برابر ۰/۰۵ و احتمال خطای نوع دوم برابر ۰/۲ برای یافتن اختلاف ۱ واحدی در score بروز Her2 در دو گروه مورد مطالعه براساس فرمول اختلاف میانگین‌ها و با استفاده از نرم افزار G*Power، تعداد حجم نمونه در هر گروه برابر ۲۷ نفر بدست آمد؛ که با در نظر گرفتن ریزش نزدیک به ۱۰

صورت قرار داشت که ۶ نمونه (۲۰٪) محل درگیری در بینی بود. از ۳۰ نمونه تریکوپیتلیوما ۱۶ نمونه (۵۳/۴٪) مرد و ۱۴ نمونه (۴۶/۶٪) زن بودند. در ۲۸ نمونه (۹۳/۴٪) درگیری در صورت بود که در ۱۷ نمونه (۵۶/۷٪) بینی محل درگیری بود.

میزان بروز غشایی Her2 در سلول‌های تریکوپیتلیوما و کارسینوم سلول بازال با استفاده از سیستم امتیازدهی ۲۰۱۳ ASCO/ACP در جداول ۱ و ۲ ذکر شده است. بروز غشایی پروتئین Her2 در تمام نمونه‌های مربوط به کارسینوم سلول بازال بر این اساس منفی بود. بر اساس این سیستم، میزان بیان غشایی Her2 در تریکوپیتلیوما به‌طور معناداری نسبت به کارسینوم سلول بازال بیشتر بود.

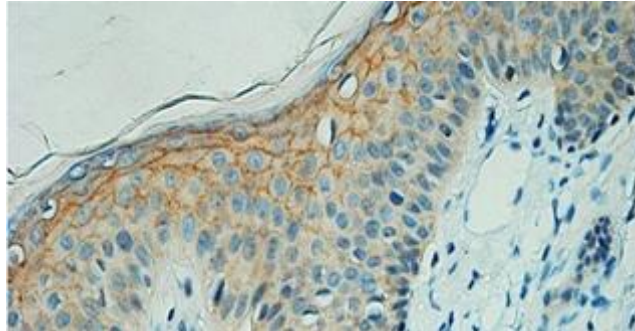
الگوی بیان غشای سیتوپلاسمی از نظر درصد و شدت رنگ‌پذیری در تریکوپیتلیوما (شکل ۳-الف) و کارسینوم سلول بازال بر اساس تقسیم بندی مطالعه حاضر در جداول ۳ و ۴ نشان داده شده است. در بررسی انجام‌شده شدت رنگ‌پذیری غشای سلولی برای مارکر Her2 در نمونه‌های تریکوپیتلیوما نسبت به کارسینوم سلول بازال

کمتر از ۱۰ درصد سلول‌های تومورال داشتند درجه رنگ‌پذیری دو و رنگ‌پذیری شدید و کامل غشایی در بیش از ۱۰ درصد سلول‌های تومورال درجه رنگ‌پذیری سه بود.

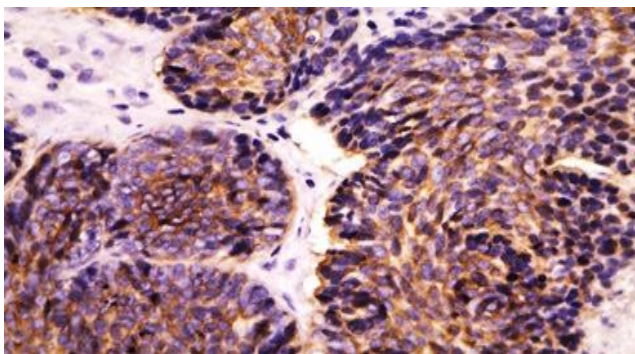
بعلاوه تقسیم بندی جدیدی توسط نویسندگان این مقاله ارائه شده است که در آن به کامل و ناکامل بودن رنگ‌آمیزی غشایی توجه نشده و درصد رنگ‌پذیری سیتوپلاسمی هم در نظر گرفته شد. بعلاوه شدت رنگ‌آمیزی غشایی و سیتوپلاسمی هم درجه بندی گردید. این تقسیم بندی بدین شرح است: درصد رنگ‌پذیری غشایی در سلول‌های تومورال بصورت ۰، ۱۰-، ۵۰-، ۱۰٪، ۵۰٪، درصد رنگ‌پذیری سیتوپلاسمی در سلول‌های تومورال بصورت ۰، ۲۵-، ۵۰-، ۲۵٪، ۵۰-۷۵٪، ۷۵٪ و شدت رنگ‌پذیری سیتوپلاسمی و غشایی هر دو به صورت: ۰+، ۱+، ۲+، ۳+.

یافته‌ها

در این مطالعه از ۳۰ نمونه کارسینوم سلول بازال ۱۷ نمونه (۵۶/۷٪) مرد و ۱۳ نمونه (۴۳/۳٪) زن بودند. در ۲۲ نمونه (۷۳/۴٪) درگیری در ناحیه



شکل ۱- الگوی رنگ‌آمیزی ایمونوهیستوشیمی پروتئین Her2 در پوست سالم (بزرگنمایی x40)



شکل ۲- الگوی رنگ‌آمیزی سیتوپلاسمی کارسینوم سلول بازال پوست (بزرگنمایی x40)

جدول ۱- توزیع فراوانی بیان غشایی Her2 (بر اساس سیستم امتیاز دهی ASCO/ACP2013) در نمونه‌های کارسینوم سلول بازال و تریکوپیتلیوما

Her2 Score	کارسینوم سلول بازال (درصد)	تریکوپیتلیوما (درصد)
۰	۲۰ (۶۶/۷)	۹ (۳۰)
+۱	۱۰ (۳۳/۳)	۴ (۱۳/۳)
+۲	۰	۱۲ (۴۰)
+۳	۰	۵ (۱۶/۷)

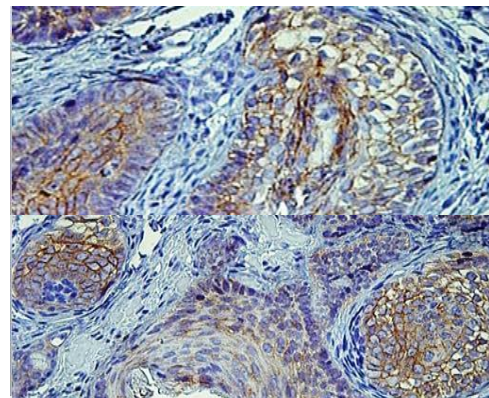
جدول ۲- توزیع فراوانی بیان Her2 در نمونه‌های کارسینوم سلول بازال و تریکوپیتلیوما (بر اساس سیستم امتیاز دهی ASCO/ACP2013)

Her2 Score	کارسینوم سلول بازال (درصد)	تریکوپیتلیوما (درصد)	مقدار احتمال
Negative	۳۰ (۱۰۰)	۱۳ (۴۳/۳)	
Weakly positive	۰ (۰)	۱۲ (۴۰)	۰/۰۰۱
Strongly positive	۰	۵ (۱۶/۷)	

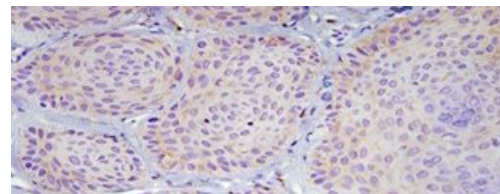
جدول ۳- توزیع فراوانی میزان شدت رنگ‌پذیری غشای سیتوپلاسمی برای مارکر Her2 در نمونه‌های تریکوپیتلیوما و کارسینوم سلول بازال

Intensity	تریکوپیتلیوما (درصد)	کارسینوم سلول بازال (درصد)	مقدار احتمال
۰	۶ (۲۰)	۱۷ (۵۶/۷)	
+۱	۶ (۲۰)	۱۳ (۴۳/۳)	
+۲	۱۳ (۴۳/۳)	۰ (۰)	
+۳	۵ (۱۶/۷)	۰ (۰)	<۰/۰۰۱
تعداد کل	۳۰ (۱۰۰)	۳۰ (۱۰۰)	

به‌طور بسیار معناداری بیشتر بود ($p < 0/001$)، درصد رنگ‌پذیری غشای سیتوپلاسمی سلول‌ها برای مارکر Her2 در نمونه‌های تریکوپیتلیوما نسبت به کارسینوم سلول بازال از نظر آماری



(الف)



(ب)

شکل ۳- الگوی رنگ آمیزی ایمونوهیستوشیمی تریکوپیتلیوما ی پوست (الف) رنگ آمیزی غشایی (ب) رنگ آمیزی سیتوپلاسمی

معنادار بود ($p = 0/010$).

الگوی بیان سیتوپلاسمی Her2 از نظر درصد و شدت رنگ‌پذیری در تریکوپیتلیوما (شکل ۳-ب) و کارسینوم سلول بازال (شکل ۲) در جداول ۵ و ۶ نشان داده شده است. در بررسی انجام‌شده شدت رنگ‌پذیری سیتوپلاسمی برای مارکر Her2 در نمونه‌های کارسینوم سلول بازال نسبت به تریکوپیتلیوما به‌طور بسیار معناداری بیشتر بود ($p < 0/001$)، بعلاوه درصد رنگ‌پذیری سیتوپلاسمی برای مارکر Her2 در نمونه‌های کارسینوم سلول بازال نسبت به تریکوپیتلیوما از نظر آماری معنادار بود ($p = 0/014$).

بحث و نتیجه‌گیری

از آنجا که گاهی تمایز تریکوپیتلیوما (TE) از کارسینوم سلول بازال (BCC) می‌تواند برای پزشک و پاتولوژیست مشکل باشد و علاوه بر این با توجه به تفاوت درمان تریکوپیتلیوما و کارسینوم سلول بازال، تمایز آن‌ها اهمیت دارد. در این مطالعه الگوی بروز پروتئین Her2 با استفاده از روش ایمونوهیستوشیمی در کارسینوم

جدول ۴- توزیع فراوانی میزان درصد رنگ‌پذیری غشای سیتوپلاسمی برای مارکر Her2 در نمونه‌های تریکوپیتلیوما و کارسینوم سلول بازال

درصد رنگ‌پذیری غشای سلول‌ها	تریکوپیتلیوما (درصد)	کارسینوما سلول بازال (درصد)	مقدار احتمال
۰	۶ (۲۰)	۱۷ (۵۶/۷)	
۰-۱۰	۷ (۲۳/۳)	۳ (۱۰)	
۱۰-۵۰	۱۴ (۴۶/۷)	۱۰ (۳۳/۳)	۰/۰۱۰
۵۰<	۳ (۱۰)	۰ (۰)	
تعداد کل	۳۰ (۱۰۰)	۳۰ (۱۰۰)	

جدول ۵- توزیع فراوانی میزان شدت رنگ‌پذیری سیتوپلاسمی برای مارکر Her2 در نمونه‌های تریکوپیتلیوما و کارسینوم سلول بازال

Intensity	تریکوپیتلیوما (درصد)	کارسینوما سلول بازال (درصد)	مقدار احتمال
۰	۰ (۰)	۰ (۰)	
+۱	۲۶ (۸۶/۷)	۷ (۲۳/۳)	<۰/۰۰۱
+۲	۴ (۱۳/۳)	۱۶ (۵۶/۶)	
+۳	۰ (۰)	۶ (۲۰)	
تعداد کل	۳۰ (۱۰۰)	۳۰ (۱۰۰)	

جدول ۶- توزیع فراوانی میزان درصد رنگ‌پذیری سیتوپلاسمی برای مارکر Her2 در نمونه‌های تریکوپیتلیوما و کارسینوم سلول بازال

درصد رنگ‌پذیری سلول‌ها	تریکوپیتلیوما (درصد)	کارسینوما سلول بازال (درصد)	مقدار احتمال
۰	۰ (۰)	۰ (۰)	۰ / ۰۱۴
۰-۲۵	۲۳ (۷۶)	۱۸ (۵۶/۷)	
۲۵-۵۰	۶ (۲۰)	۹ (۳۳/۳)	
۵۰-۷۵	۰ (۰)	۳ (۱۰)	
۷۵-۱۰۰	۱ (۳/۳)	۰ (۰)	
تعداد کل	۳۰ (۱۰۰)	۳۰ (۱۰۰)	

بروز ERBIN و Erb-B2(Her2) را در کارسینوم سلول بازال، کارسینوم سلول اسکواموس، کراتوآکانتوم و پوست طبیعی مورد بررسی قرار داده و نتیجه گرفتند که پوست طبیعی ERBIN و Erb-B2(Her2) در سلول‌های لایه بازال به صورت سیتوپلاسمی و در لایه‌های بالایی کراتینوسیت‌ها به صورت غشایی بروز می‌دهند و در کارسینوم سلول بازال الگوی بروز این دو پروتئین سیتوپلاسمی می‌باشد (۲۲).

در مطالعه Nasiri و همکارانش در سال ۲۰۱۳، میزان بروز غشایی Her2 را در کارسینوم سلول بازال و پوست طبیعی بررسی کرده و نتیجه گرفتند که بروز Her2 در پوست طبیعی در سلول‌های لایه بازال به صورت سیتوپلاسمی و در سلول‌های کراتینوسیت تمایز یافته به صورت غشایی است و در کارسینوم سلول بازال عمدتاً الگوی بروز سیتوپلاسمی است (۲۳)، این نتایج با نتایج مطالعه حاضر مطابقت دارد.

سلول بازال و تریکوپیتلیوما مورد بررسی قرار گرفت. نتایج نشان داد که بروز غشایی پروتئین Her2 در تمام نمونه‌های مربوط به کارسینوم سلول بازال بر اساس سیستم امتیازدهی ASCO/ACP2013 به صورت منفی است. در این مطالعه میزان بیان غشایی Her2 در تریکوپیتلیوما به‌طور معناداری نسبت به کارسینوم سلول بازال بیشتر بود. بعلاوه در تقسیم بندی جدید درصد و شدت رنگ‌پذیری سیتوپلاسمی برای مارکر Her2 در نمونه‌های کارسینوم سلول بازال نسبت به تریکوپیتلیوما به‌طور معناداری بیشتر بود در حالیکه درصد و شدت رنگ‌پذیری غشایی در نمونه‌های تریکوپیتلیوما نسبت به کارسینوم سلول بازال به‌طور معناداری بیشتر است؛ بنابراین الگوی بروز پروتئین Her2 می‌تواند در افتراق تریکوپیتلیوما از کارسینومای بازال سل کمک کننده باشد.

در مطالعه Lebeau و همکارانش در سال ۲۰۰۵،

A comparative study. *Indian J Derm*; 2013. 58(5):331.

17. Colon E, Rayer JS, Gonzalez Keelan C, Climent peris C. Prevalence of steroid Receptor and Her-2/Neu in Breast biopsies of women living in puertorico. *Puerto Rico Health Sci J*; 2002. 21(4): 299-303.

18. Olayioye MA. Update on HER-2 as a target for cancer therapy: intracellular signaling pathways of ErbB2/HER-2 and family members. *Breast Cancer Res*; 2001. 3(6):385-9.

19. Coussens L, Yang-Feng TL, Liao YC, Chen E, Gray A, McGrath J, et al. Tyrosine kinase receptor with extensive homology to EGF receptor shares chromosomal location with neu oncogene. *Sci J*; 1985. 230(4730):1132-9.

20. Cook PW, Piepkorn M, Clegg CH, Plowman GD, DeMay JM, Brown JR, et al. Transgenic expression of the human amphiregulin gene induces a psoriasis-like phenotype. *J Clin Invest*; 1997. 100:2286-94.

21. Vassar R, Fuchs E. Transgenic mice provide new insights into the role of TGFalpha during epidermal development and differentiation. *Genes Dev*; 1991. 5:714-27.

22. Lebeau S, Masouye I, Berti M, Augsburger E, Saurat JH, Borradori L, et al. Comparative analysis of the expression of ERBIN and Erb-B2 in normal human skin and cutaneous carcinomas. *British J Derm*; 2005. 152; 1248-1255.

23. Nasiri S, Shayanfar N, Asadi Khani Z, Younespour S. Incidence of HER 2 membranous expressions in skin basal cell carcinoma in comparison with adjacent normal skin by immunohistochemical method. *Razi J Med Sci*; 2013. 20(115);1-7.

منابع

1. Rigel DS, Carucci JA. Malignant melanoma: prevention, early detection, and treatment in the 21st century. *CA Cancer J Clin*; 2000. 50(4): 215-36.

2. Diepgen TL, Mahler V. The epidemiology of skin cancer. *British J Derm*; 2002. 146 Suppl 61: 1-6.

3. Marjani A, Kabir MJ. Male skin cancer incidence in Golestan province, Iran. *J Pak Med Assoc*; 2009. 59(5): 287-9.

4. Housman TS, Feldman SR, Williford PM, Fleischer AB, Goldman ND, Acostamadiedo JM, et al. Skin cancer is among the most costly of all cancers to treat for the Medicare population. *J American Acad Derm*; 2003. 48(3):425-9.

5. Geller AC, Annas GD, editors. Epidemiology of melanoma and nonmelanoma skin cancer. *Seminar Oncology Nurs*. 2003: Elsevier.

6. Champion RH, Burton JL, Burton DA, Breathnach SM. *Rook text book of dermatology*. 8th ed. UK: Black well science; 1998. P. 1679-84.

7. Irwin M, berg F, Eisen AZ, Wolff K, Goldsmith LA, Katz SI, Fitzpatrick TB. *Dermatology in general medicine*. 5th ed. New York: McGraw-Hill; 1999. P. 857-64.

8. Madan V, Lear JT, Szeimies RM. Non-melanoma skin cancer. *J Lancet*; 2010. 375: 673-85.

9. Quinn AG, Perkins W. Non-melanoma skin cancers and other epidermal skin tumor. In: Burns T, Breathnach S, Cox N, Griffiths C (editors). *Rook's textbook of dermatology*. 8th ed. Oxford: Wiley-Blackwell; 2010. 36:1-24.

10. Kirchmann TTT, Prieto VG, Smoller BR. CD34 staining pattern distinguishes basal cell carcinoma from trichoepithelioma. *Arch Derm*; 1994. 130(5):589-92.

11. Gray HR, Helwig EB. Epithelioma adenoides cysticum and solitary trichoepithelioma. *Arch Derm*; 1963. 87(1):102-14.

12. Elder DE. *Lever's histopathology of the skin*. Lippincott Williams & Wilkins, 2014.

13. McKee PH, Calonje E, Granter S. *Pathology of the skin: with clinical correlations*. Mosby Inc, 2005.

14. Mohammadi AA, Jafari SMS. Trichoepithelioma: A Rare but Crucial Dermatologic Issue. *World J Plast Surg*; 2014. 3(2):142.

15. Ahmed NAA, Ahmed NS. Androgen receptor and CD10 expression in differential diagnosis of trichoepithelioma and basal cell carcinoma. *Al-Azhar Assiut Med J*; 2011. 9(1):151-160.

16. Sabeti S, Malekzad F, Ashayer M, Fouladi RF, Hesari KK, Toutkaboni MP, et al. The rate and pattern of bcl-2 and cytokeratin 15 expression in trichoepithelioma and nodular basal cell carcinoma:

Investigation of expression pattern of the Her2 protein in the trichoepithelioma comparing to basal cell carcinoma using the IHC method

Nasrin Shayanfar, Pathologist and Dermatopathology Fellowship, Iran University of Medical Sciences, Tehran, Iran. nshayanfar@yahoo.com

Ladan Fatahi, Pathology Resident, Iran University of Medical Sciences, Tehran, Iran. (*Corresponding author). ladan.fatahi@gmail.com

Zahra Safaee Naraghi, Pathologist and Dermatopathology Fellowship, Iran University of Medical Sciences, Tehran, Iran. zahra_s_naraghi@yahoo.com

Ali Zare Mirzaee, Pathologist, Iran University of Medical Sciences, Tehran, Iran. zaremir@gmail.com

Hakime Khakpour, Pathology Resident, Iran University of Medical Sciences, Tehran, Iran. Hakimeh.khakpour@gmail.com

Abstract

Background: Trichoepithelioma (TE) is a benign skin tumor with follicular differentiation, which sometimes is difficult to distinguish clinically and histologically from cutaneous basal cell carcinoma (BCC). An accurate diagnosis of these lesions is essential for effective and appropriate therapeutic decisions. Therefore, several attempts have been made to identify immunohistochemical differences between these entities. The aim of this study was to evaluate the pattern of expression of Her2 protein in cutaneous BCC from TE using immunohistochemistry.

Methods: In this cross sectional study first pilot study was done with 5 cases of BCC and 5 cases of TE. According to the results of pilot study 60 cases including 30 cases of BCC and 30 cases of TE were obtained from archival files of the Pathology Department of Rasoul-e-Akram hospital, Razi Hospital and Danesh pathology laboratory of Tehran. Selected tissue blocks were recut and analyzed. Immunohistochemistry method was used for evaluation of expression pattern of Her2 protein in TE compared to BCC SPSS software and Fisher's exact test was used for statistical analysis of data.

Results: In current study, percent and intensity of membranous staining of Her2 protein in TE were statically significant from BCC ($p < 0.0001$). In addition percent and intensity of cytoplasmic staining of Her2 protein in BCC were statistically significant from TE ($p < 0.0001$).

Conclusion: Results of this study showed that the pattern of expression of Her2 proteins is different in BCC and TE. Thus pattern of expression of this protein can be helpful in differentiation of BCC and TE.

Keywords: Trichoepithelioma, Basal Cell Carcinoma, Her2, Immunohistochemistry