

ملانوپتزی خودبخودی حجیم و تشکیل حفره ریوی در یک کارگر معدن:

گزارش موردی

چکیده

حدود ۱/۳ بیمار مبتلا به پنوموکونیوز (pneumoconiosis) دچار فیبروز پیشرونده رییه (Progressive pulmonary fibrosis) می‌شوند. این عارضه سبب ایجاد توده‌های متعدد ریوی می‌گردد. در موارد نادر این توده‌ها بطور خودبخود و بر اثر ایسکمی دچار نکروز و پارگی می‌شوند. در این گفتار بشرح بیماری پرداخته می‌شود که مبتلا به پنوموکونیوز کارگران معدن زغال سنگ و فیبروز پیشرونده رییه بود و با تشدید علائم در سرویس رییه بیمارستان حضرت رسول اکرم (ص) بستری شد. در روز سوم بستری علی‌رغم بهبود حال عمومی بیمار و کاهش شکایات، وی بطور ناگهانی و خودبخود دچار دفع خلط حجیم و سیاه‌رنگ شد (حالتی که به آن ملانوپتزی گفته می‌شود). در عکس رییه انجام شده بجای یکی از توده‌هایی که در عکس رییه زمان پذیرش بیمار در رییه راست وی وجود داشت حفره‌ای جدید پدیدار شده بود. بررسی لازم جهت رد سایر علل ایجاد حفره در توده‌های ناشی از فیبروز پیشرونده رییه انجام شد ولی نکته خاصی پیدا نشد؛ لذا جهت تشخیص ملانوپتزی حجیم خودبخودی (Spontaneous Massive Melanoptysis) مطرح شد.

دکتر امین احتشامی افشار I

*دکتر محمدمهدی زحمتکش II

دکتر صهبا چهرئی III

علی چهرئی IV

کلید واژه‌ها: ۱- ملانوپتزی حجیم ۲- پنوموکونیوز ۳- کارگر معدن زغال سنگ

مقدمه

یکی از عوارض پنوموکونیوز کارگران معدن زغال سنگ فیبروز حجیم رییه می‌باشد (Pulmonary massive fibrosis) که باعث ایجاد توده‌های متعدد ریوی می‌شود (۱). این توده‌ها بدلائل مختلف از جمله عفونت مایکوباکتریوم توبرکلوز، عفونت‌های بیهوازی و نئوپلاسم حفره‌دار می‌شوند (۲). همچنین گاهی علت حفره‌دار شدن، ایسکمی و نکروز ناشی از آن می‌باشد (۳ و ۴). بدنبال نکروز ایسکمیک، محتویات توده بصورت خلط سیاه‌رنگی توسط بیمار دفع می‌شود که به آن ملانوپتزی گفته می‌شود (۳).

معرفی بیمار

مورد معرفی مردی ۶۴ ساله، سیگاری و مبتلا به پنوموکونیوز عارضه‌دار (PMF; Progressive Massive Fibrosis) بود. وی بعلت تشدید علائم ریوی مراجعه و در بیمارستان حضرت رسول اکرم (ص) بستری شد. بیمار بمدت ۲۵ سال در معادن زغال سنگ مشغول بکار بود ولی از سن ۵۴ سالگی یعنی از ۱۰ سال پیش کار در معدن را ترک نموده بود و طی این مدت هیچ‌گونه تماس با سایر مواردی که جهت ابتلا به بیماریهای ریوی عامل خطر ساز محسوب می‌شوند نداشت. وی بمدت ۲۵ سال روزانه ۲۰ عدد سیگار می‌کشید. از حدود ۶ سال پیش بیمار

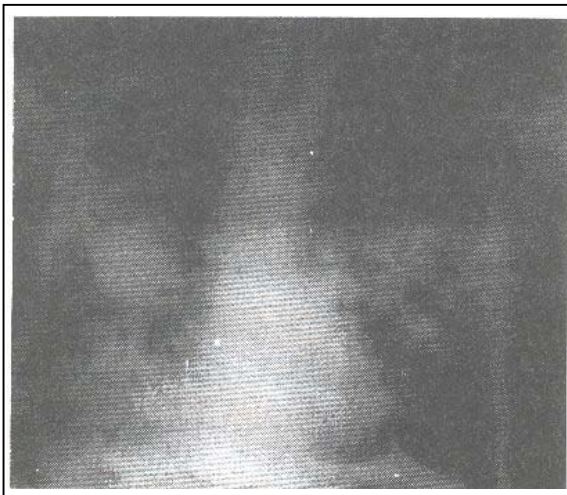
I) دانشیار و فوق تخصص بیماریهای رییه، بیمارستان حضرت رسول اکرم (ص)، خیابان ستارخان، خیابان نیایش، دانشگاه علوم پزشکی و خدمات بهداشتی - درمانی ایران، تهران.

II) استادیار و فوق تخصص بیماریهای رییه، بیمارستان حضرت رسول اکرم (ص)، خیابان ستارخان، خیابان نیایش، دانشگاه علوم پزشکی و خدمات بهداشتی - درمانی ایران، تهران (*مؤلف مسؤول).

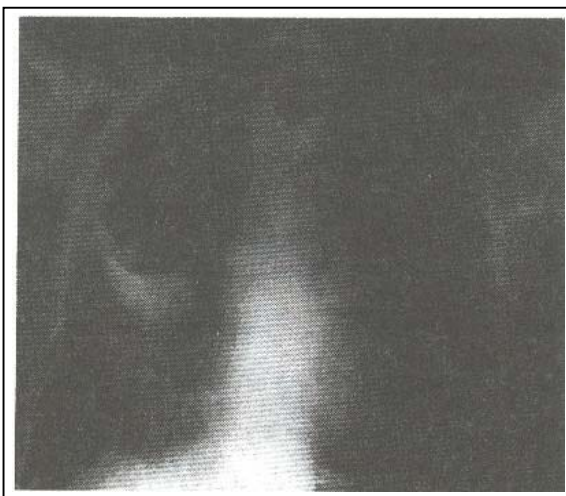
III) متخصص بیماریهای عفونی

IV) کارورز، عضو کمیته پژوهشی دانشگاه علوم پزشکی و خدمات بهداشتی - درمانی ایران، تهران.

تنگی نفس، تشدید ویزینگ و سیانوز بود که با اقدامات درمانی این علائم برطرف گردید. از بیمار گرافی قفسه سینه بعمل آمد و همانطور که در تصویر شماره ۲ نشان داده شده است در ندول بزرگ ریه راست بیمار در مقایسه با گرافی قبل از ملانوپتزی (تصویر شماره ۱) حفره بزرگی تشکیل گردیده بود. از بیمار برونکوسکوپی بعمل آمد و ترشحات سیاهرنگ در راههای هوایی وی ملاحظه گردید. جهت رد سایر علل تشکیل حفره در ندول PMF، نمونه ترشحات بیمار از نظر BK، سیتولوژی و عفونتهای قارچی بررسی شد که جواب همه موارد منفی بود، لذا جهت بیمار تشخیص ملانوپتزی حجیم خودبخودی مطرح شد.



تصویر شماره ۱- عکس قفسه سینه قبل از ملانوپتزی



تصویر شماره ۲- عکس قفسه سینه پس از تشکیل حفره

دچار تنگی نفس کوششی گردید و از ۲ سال پیش تنگی نفس بیمار افزایش یافت. وی بخصوص در فصول سرد سال بدنبال عفونت ویروسی دچار تشدید علائم می‌گردید. بیمار سابقه خلط خونی، کاهش وزن و بی‌اشتهایی را ذکر نمی‌نمود. نیز سابقه دیابت، فشارخون و مشکل قلبی نداشت و تاکنون در بیمارستان بستری نشده بود. در هنگام مراجعه، بیمار از تنگی نفس، سرفه و خلط شکایت داشت. علائم حیاتی در هنگام مراجعه بشرح زیر بود: $T=37^{\circ}\text{C}$ ، $PR=110/\text{min}$ ، $BP=130/80\text{ mmHg}$ ، $RR=24/\text{min}$ ، بیمار دچار سیانوز مرکزی بود و JVP برجسته داشت. سمع قلب نشاندهنده تاکی‌کاردی همراه با P2 بلند (بدون سوفل) بود. در سمع ریه‌ها رال خشک در سرتاسر هر دو ریه شنیده می‌شد. بقیه معاینات طبیعی بود. در CXR انجام شده بجز کدورت‌های خشن رتیکولوندر، ندولهای ریوی بزرگ در نواحی فوقانی هر دو ریه وجود داشت. ندولها دارای حدود مشخص و بدون سطح مایع و هوا بودند.

آزمایش گازهای خون شریانی (ABG) بیمار بقرار زیر بود: $PO_2=58\text{ mmHg}$ ، $O_2\text{sat}=78\%$ ، $PCO_2=50\text{ mmHg}$ ، $HCO_3=29\text{ meq/L}$ و $PH=7.32$ و هماتوکریت بیمار 46% و شمارش WBC ها $12500/\text{mm}^3$ (85% نوتروفیل، 12% لنفوسیت و 3% مونوسیت) بود. تستهای بیوشیمیایی بیمار نرمال بود. تست اسپیرومتری انسداد نسبتاً شدید مجاری هوایی را نشان داد ($FEV_1=35\%$ ، $FVC=50\%$ ، $FEV_1/FVC=62\%$). از نمونه خلط بیمار اسمیر تهیه شد که دیپلوکوک گرم مثبت و تعداد کمی باسیل گرم منفی مشاهده شد. در کشت خلط استرپتوکوک پنومونیه رشد کرد. سیتولوژی خلط از نظر سلول بدخیم منفی بود. بررسی خلط از نظر BK نیز منفی بود. بیمار تحت درمان با اکسیژن، برونکودیلاتور استنشاقی، سفتی‌زوکسیم و آمینوفیلین وریدی قرار گرفت. سه روز پس از دریافت داروهای فوق حال عمومی وی رو به بهبود نهاد و تنگی نفس بیمار نیز کاهش یافته بود ولی بیمار بطور ناگهانی دچار سرفه شدید و دفع خلط سیاهرنگ (حدود $400-300\text{ cc}$) شد. دفع خلط حجیم بوسیله بیمار همراه با

بحث

در حدود ۱/۳ بیماران مبتلا به پنوموکونیوز بسمت PMF (Pulmonary massive fibrosis) پیشرفت می‌نمایند (۱). PMF شامل مناطقی از فیروز نامنظم همراه با رسوب پیگمان، بافت نکروزه، کریستالهای کلسترول و سلولهای التهابی می‌باشد (۲). معمولاً بیماران مبتلا به PMF خلط زیادی ندارند مگر اینکه بیمار سیگاری باشد و یا در برونشیلوهای گشاد شده و تغییر شکل داده عفونتی اتفاق بیفتد (۳).

یکی دیگر از عللی که باعث می‌شود در جریان این بیماری، بیمار خلط داشته باشد پاره شدن توده ناشی از PMF و راه یافتن محتویات آن به راههای هوایی و تشکیل حفره می‌باشد، وضعیتی که به آن ملانوپتزی (melanoptysis) می‌گویند (۳).

پاره شدن جداره توده، تشکیل حفره و ایجاد ملانوپتزی معمولاً ناشی از نکروز ایسکمیک توده یا عفونی شدن آن بوسیله مایکوباکتریها و یا باکتریهای بیهوازی است (۳ و ۴).

انجام پرفیوژن اسکن در بیماران مبتلا به PMF و حفره مشاهده مناطق بدون پرفیوژن از این نظریه که علت حفره‌دار شدن توده‌های PMF ایسکمی می‌باشد حمایت می‌کند (۵).

خلط سیاهرنگ از ترشحات موکوسی، مقادیر قابل توجهی Coal dust، کریستالهای کلسترول و مقدار کمی خون تشکیل شده است (۳ و ۶). میزان خلط سیاهرنگی که بیمار دفع می‌کند معمولاً کم است (۷). در بیمار مورد بحث این مقدار حدود ۴۰۰-۳۰۰ سی‌سی بود.

ملانوپتزی یکی از عوارض شناخته شده ولی غیر معمولی coal worker's pneumoconiosis است (۴). همچنین این عارضه می‌تواند ناشی از ارتشاح منتشر ملانوما در ریه همراه با رسوب پیگمانها در ماکروفازها و سلولهای اپی‌تلیال برونشها باشد (۸).

ضایعات PMF معمولاً دو طرفه هستند و اکثراً در سگمان خلفی لوب فوقانی و سگمان فوقانی لوب تحتانی مشاهده می‌شوند (۲).

در بیمار اخیر نیز ضایعات دو طرفه بود و تشکیل حفره و به دنبال آن ملانوپتزی در ضایعه موجود در سگمان خلفی لوب فوقانی اتفاق افتاد. حفره‌دار شدن توده‌های ناشی از PMF همچنین می‌تواند بعلت توبرکلوز، عفونتهای بیهوازی، عفونتهای قارچی، سندرم کاپلان و یا نئوپلاسم باشد (۳).

بنابراین در برخورد با چنین مواردی حتماً باید ضایعات فوق بررسی و رد شوند. در بیمار مذکور نیز تمام این بررسیها انجام شد. همچنین اسمیر و کشت خلط از نظر BK و عوامل قارچی منفی بود. PPD جهت بیمار انجام شد که نتیجه آن ۸mm بود. سیتولوژی خلط نیز از نظر سلول بدخیم منفی بود.

انجام برونکوسکوپی برای رد سایر تشخیصهای افتراقی و نیز جهت تایید تشخیص ملانوپتزی ضروری است (۴ و ۷). در جریان ملانوپتزی راههای هوایی پر از مواد سیاهرنگ می‌شوند که دیدن آن در حین برونکوسکوپی تشخیص را تایید می‌کند. CXR تشکیل پیشرونده حفره را نشان می‌دهد. چنانچه در تصاویر شماره ۱ و ۲ نشان داده شده است در این بیمار یک توده در سگمان خلفی لوب فوقانی مشاهده می‌گردد که پس از سرفه و دفع خلط سیاهرنگ حفره‌دار گردید. در موارد شدید بیمار ممکن است دچار نارسائی تنفسی و حتی مرگ شود (۴).

در بیمار مورد نظر، بجز تشدید موقتی تنگی نفس و سیانوز که گذرا بود مشکل دیگری بوجود نیامد.

منابع

- 1- Morgan WKC., Respiratory disease in coal miners. JAMA 1975, 231: 1347-48.
- 2- Fraser RS., Pare JAP, fraser RG., Synopsis of diseases of the chest. Philadelphia, PA, WB Saunders, 1994, PP: 791.
- 3- Haro M., Nunez A., Gonzalez L., et al., Black sputum and progressive cavity lung lesion in a coal miner. Chest 1997, 111: 868-9.
- 4- Mosquera GA., Massive melanoptysis a serious unrecognized complication of coal worker's pneumoconiosis. Eur Respir J 1988, 1: 766-8.

5- Scaton A., Lapp NL., Chang CEJ., Lung perfusion scanning in coal worker's pneumoconiosis. Am. Rev. Respir. Dis. 1971, 103: 338-49.

6- Leroy N, Parker JT., Coal worker's pneumoconiosis. Clin. Chest med. 1992, 13: 243-52.

7- Mena MJ., Rodriguez-Nieto MG., Gomes M., Melanoptysis as a complication of fibroptic bronchoscopy. Eur. Respir. J. 1998, PP: 12: 993-5.

8- Eide J., Pathogenesis of generalized melanosis with melanuria and melanoptysis secondary to malignant melanoma. Histopathology 1998, 5: 285-94.

MASSIVE SPONTANEOUS MELANOPTYSIS AND CAVITARY LESION IN A COAL WORKER: A CASE REPORT

^I A.Ehteshami Afshar, MD ^{II} *M.M.Zahmatkesh, MD ^{III} S.Chehrei, MD ^{IV} A.Chehrei

ABSTRACT

Coal dust is associated with coal worker's pneumoconiosis, and about one-third of them progress to massive pulmonary fibrosis, that eventually makes multiple pulmonary nodules. Rarely, ischemia happens in these nodules and necrosis and perforation occurs in them spontaneously. In this case report, we introduce a person with pneumoconiosis and massive pulmonary fibrosis who was admitted in hospital because of severity in his symptoms. Three days after admission in spite of improvement in general condition, suddenly and spontaneously he experienced massive and black sputum which is named melanoptysis. In his chest x ray cavitory lesion was replaced to one of his modules. Other causes of cavitory lesion was ruled out and therefore the diagnosis of massive spontaneous melanoptysis was done.

Key Words: 1) Massive melanoptysis 2) Pneumoconiosis 3) Coal worker

I) Associate professor of pulmonary diseases, Hazrat Rasul-e Akram Hospital, Niayesh st., Sattar Khan Ave., Iran University of Medical Sciences and Health Services, Tehran, Iran.

*II) Assistant professor of pulmonary diseases, Hazrat Rasul-e Akram Hospital, Niayesh st., Sattar Khan Ave., Iran University of Medical Sciences and Health Services, Tehran, Iran. (*Corresponding author)*

III) Internist

IV) Intern, member of research committee of Iran University of Medical Sciences and Health Services, Tehran, Iran.