

# معرفی یک مورد کیست مجرای حنجره در یک شیرخوار ۱۰ ماهه

## چکیده

مورد معرفی شیرخوار ۱۰ ماهه ایست که با شکایت دیسترس تنفسی مراجعه نموده بود. وی پس از معاینات بالینی و انجام رادیوگرافی، با شک به اختلال مادرزادی حنجره بوسیله لارنگوسکوپی مستقیم و تحت بیهوشی عمومی مورد بررسی قرار گرفت. در نهایت برای بیمار کیست مجرای (ductal) حنجره تشخیص داده شد. این ضایعه با لیزر CO<sub>2</sub> درمان شد و بیمار در عرض چند روز بهبودی کامل یافت.

\*دکتر سیدفتحاله موسوی بفرویی I

دکتر فرزاد ایزدی II

دکتر سعید احمدی III

کلید واژه‌ها: ۱- کیست مجرای حنجره ۲- دیسترس تنفسی  
۳- لارنگوسکوپی ۴- لیزر CO<sub>2</sub>

## مقدمه

با توجه به اینکه بیماریهای حنجره و علائم بالینی آنها تنوع بسیاری دارند تشخیص و درمان آنها از اهمیت بالایی برخوردار است.

لذا سعی بر آن شد که با معرفی بیمار مورد نظر توجه همکاران محترم به علل دیسترس تنفسی در اطفال و بویژه علل مادرزادی آن جلب شود تا با تشخیص دقیق و درمان مناسب عوارض کمتری بروز نماید.

## معرفی بیمار

بیمار مورد نظر شیرخوار ۱۰ ماهه مونثی بود که با شکایت دیسترس تنفسی و تنفس صدادار (stridor) به بیمارستان مراجعه نمود. به گفته والدین مشکل وی از حدود ۲ ماهگی شروع شده بود.

علائم در ابتدا بصورت تنگی نفس بخصوص در هنگام تغذیه بود که منجر به قطع شیرخوردن می شده است و بتدریج stridor نیز به این علائم اضافه گردید.

این مشکل ابتدا تنها هنگام خواب وجود داشت لیکن با گذشت زمان تشدید گردید بطوریکه طی دو ماه قبل از مراجعه در هر وضعیتی دچار علائم می شد. در چند ماه اخیر بیمار بطور خودبخودی در هنگام خواب از حالت supine بحالت prone تغییر وضعیت می داد و نحوه گریه بیمار (crying) به گفته والدین تغییر مختصری (کاهش شدت) داشت. همچنین عدم افزایش وزن شیرخوار در ماههای اخیر ذکر شد.

در هنگام مراجعه، شیرخوار دچار دیسترس تنفسی نسبتاً شدید (تعداد تنفسی حدود ۵۰ در دقیقه، استفاده از

(I) استادیار و متخصص بیماریهای گوش، گلو و بینی، بیمارستان حضرت رسول اکرم(ص)، خیابان ستارخان، خیابان نیایش، دانشگاه علوم پزشکی و خدمات بهداشتی - درمانی ایران، تهران (\*مؤلف مسؤول)

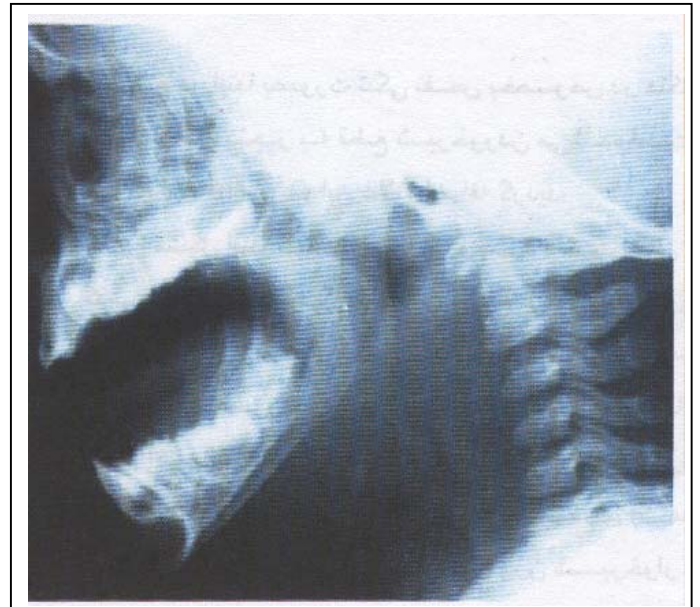
(II) استادیار و متخصص بیماریهای گوش، گلو و بینی، بیمارستان حضرت رسول اکرم(ص)، خیابان ستارخان، خیابان نیایش، دانشگاه علوم پزشکی و خدمات بهداشتی - درمانی ایران، تهران.

(III) استادیار و متخصص بیماریهای گوش، گلو و بینی، دانشگاه علوم پزشکی و خدمات بهداشتی - درمانی همدان، همدان.

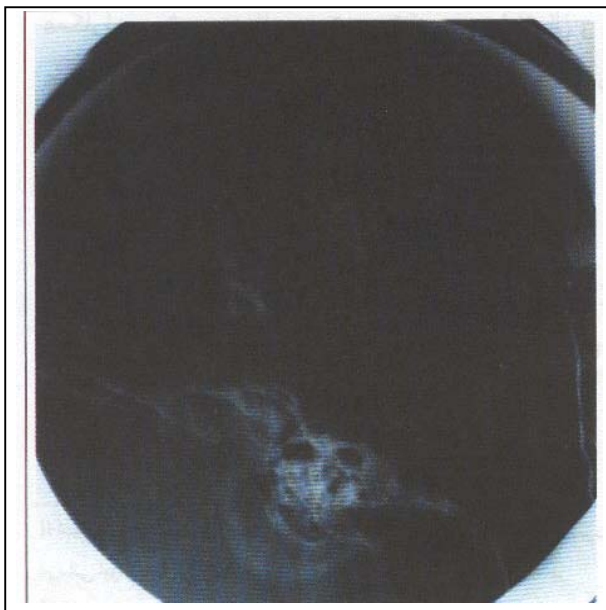
عضلات فرعی قفسه صدری، تورفتگی و کشیدگی (retraction) عضلات بین دنده‌ای و فوق جناغی) همراه با stridor واضح تنفسی با فاز دمی غالب و فاز بازدمی بسیار خفیف بود. ظاهراً کیفیت صدای گریه بیمار بدون توجه به کاهش شدت آن تغییری نداشت و فرم خاصی تداعی نمی‌شد. در بقیه معاینات بالینی نکته خاصی یافت نشد. سایر علائم حیاتی بجز تعداد تنفس بیمار در دقیقه طبیعی بودند. در ابتدا برای بیمار تشخیص‌های افتراقی مختلف ایجاد کننده دیسفونی نظیر لارنگومالاسی، پاپیلوماتوز حنجره (بخصوص supraglottic)، کیستهای لارنکس و web مطرح شد. در CXR نکته خاصی وجود نداشت اما در رادیوگرافی جانبی گردن (تصویر شماره ۱) علی‌رغم کیفیت نامناسب آن (عدم extension کافی گردن) ستون هوای ناحیه سوپراگلوت کاملاً مشخص نبود و کدورتی وجود داشت. بنظر می‌رسید در آن ناحیه توده‌ای باقوام بافت نرم وجود داشته باشد.

مستقیم شد. در اتاق عمل پس از اقدامات اولیه بیهوشی و قبل از اقدام به لوله‌گذاری، حنجره بیمار با استفاده از لارنگوسکوپ، مشاهده گردید. در بررسی توده‌ای cystic در ناحیه سوپراگلوت (طرف راست والکولا) مشاهده گردید که به ظاهر نشان دهنده وجود مایع در داخل آن بود. با توجه به کیفیت ضایعه لوله‌گذاری با دشواری انجام شد. با استفاده از لیزر Co<sub>2</sub> با قدرت ۴-۲ وات و بصورت مداوم (continuous) سطح فوقانی کیست جدا و خارج (resect) شد. کیست حاوی مایع شیری رنگ متمایل به زرد بود (مقداری از آن آسپیره شد و برای بررسی سیتولوژیک ارسال گردید و بقیه آن نیز ساکشن شد). بدین ترتیب فضای سوپراگلوت باز شد و در حقیقت برای کیست marsupialization انجام گرفت بعد از عمل جراحی چندین ساعت بیمار دچار دیسترس تنفسی و استریدور بود که با مراقبتهای حمایتی بتدریج وضعیت بیمار بهبود یافت و با حال عمومی خوب به بخش منتقل شد و پس از کنترل روزانه از بیمارستان ترخیص گردید. پاسخ سیتولوژی بدست آمده از مایع داخل کیست مطابق با ترشحات غدد زیرمخاطی گزارش گردید. پس از حدود ۷ ماه از بیمار گرافی مجدد بصورت جانبی گردن بعمل آمد که مورد خاصی مشاهده نشد (تصویر شماره ۲).

تصویر شماره ۱- گرافی جانبی گردن در شیرخوار مبتلا به کیست حنجره



تصویر شماره ۱- گرافی جانبی گردن در شیرخوار مبتلا به کیست حنجره



تصویر شماره ۲- گرافی جانبی گردن ۷ ماه پس از درمان کیست حنجره

با توجه به وضعیت کاملاً نامناسب بیمار از لحاظ تنفسی و با تذکر خطرات احتمالی بیهوشی، جراحی و حتی تراکتوتومی برای والدین، بیمار کاندید لارنگوسکوپی

## بحث

اختلالات cystic حنجره از بیماریهای نسبتاً غیر شایع می‌باشند که شامل لارنگوسل و cyst ساکولار می‌باشد. کیستهای مجرای (ductal) در طبقه‌بندی ساکولار قرار می‌گیرند(۱).

از علل ایجاد کننده آنها می‌توان به موارد مادرزادی، افزایش فشار ترانس گلوتیک و بدخیمی (بخصوص در ونتریکل حنجره) اشاره نمود(۱ و ۲).

کیستهای ductal از اتساع مجاری مسدود غدد مخاطی ایجاد می‌شوند و شایعترین نوع (۷۵٪ موارد) کیستهای حنجره هستند(۲).

این کیستها معمولاً حاوی مایع ناشی از ترشحات غدد موکوسروز می‌باشند(۱). کیستهای ductal در هر ناحیه‌ای از حنجره بجز لبه آزاد طنابهای صوتی حقیقی ایجاد می‌شوند(۲).

شایعترین محل آنها (۴۰٪) طنابهای صوتی حقیقی و اپیگلوت می‌باشند(۲ و ۳). عموماً ضایعات کوچک با ابعاد کمتر از یک سانتیمتر سطحی و در غشاء مخاطی هستند(۲). علائم آنها بصورت گوناگون بروز می‌کنند؛ ۴۰٪ موارد در چند ساعت اول پس از تولد و ۹۵٪ موارد قبل از ۶ ماهگی علامتدار می‌شوند(۳ و ۴).

شایعترین علامت استریدور می‌باشد (۹۰٪ موارد) که ابتدا دمی می‌باشد ولی ممکن است biphasic شود(۲، ۳ و ۴).

استریدور در بعضی از موارد با extension گردن کاهش می‌یابد. دیسترس تنفسی (دیس‌پنه، آپنه، سیانوز) در حدود ۵۵٪ موارد دیده می‌شود(۳، ۶، ۷ و ۸).

کیفیت گریه ممکنست تغییر یابد یا کاملاً طبیعی باشد(۱)، ۳ و ۵. شک بالینی، barium swallow، lat neck CXR و CT Scan در ارزیابی قبل از عمل مفید می‌باشند اما هیچ کدام تشخیصی نیستند.

تنها راه تشخیص قطعی لارنگوسکوپی مستقیم می‌باشد(۳).

روشهای درمانی که برای درمان کیستهای حنجره تاکنون پیشنهاد شده‌اند شامل آسپیراسیون ساده (ریسک

عود بالا است)، Unroofing، درناژ، لیزر CO<sub>2</sub>، marsupializing و excision می‌باشد.

## نتایج

در خصوص تشخیص و درمان کیستهای حنجره باید نکات ذیل را مدنظر داشت:

۱- ظن بالینی به وجود کیست در هر فرد با دیسترس تنفسی و استریدور بخصوص در شیرخواران با توجه به راه هوایی کوچک و احتمال خطرات بیشتر.

۲- عدم تحمیل هزینه اضافی با انجام گرافیهای ساده در وضعیت مناسب.

۳- همکاری نزدیک و مناسب متخصص بیهوشی قبل، حین و پس از جراحی.

۴- انتخاب درمان مناسب با زمان کوتاهتر، تهاجم کمتر (less invasive) و حتی‌الامکان نتیجه بهتر.

۵- اهمیت بسیار بالای پیگیری و مراقبت دقیق بعد از عمل و extubation بیمار.

## منابع

1- Charles W., Cummings Yohn M., Fredrickson Lee A., Harker., et al., Otolaryngology head and neck surgery 3rd edition. Boston, Mosby 1998, 2120-3(Chapter 111-Benign Mucosal and Saccular Disorders, Benign Laryngeal Tumors).

2- Paparella, shumrick Gluckman meyerhoff, Otolaryngology 3rd edition, Philadelphia, W.B.Saunders company 1991: 2307-8(Chapter 32-cysts and Tumors of the larynx) Stanly E.Thawley.

3- Byron J., Bailey Head & Neck surgery-Otolaryngology 2 nd edition, New York, Lippincott Raven 1998, 759-7(Chapter 54-Benign lesions of the Larynx) Stanly M., Shapshay and elie E., Robeiz.

4- Yohn Yacoh Ballenger James Bshow, Yr., Otorhinolaryngology head and neck surgery, 15 th edition, Baltimone Williams & Wilkins, 1999, 505-6(Chapter 28-Congenital Anomalies of the larynx).

5- Lee WS., Tsai CS., Lin CH., et al., Airway obstruction caused by a congenital epiglottic cyst. *Int J Pediatr Otorhinolaryngol* 2000 Jul 14, 53(3): 229-33.

6- Jha D., Deka RC., Congenital supraglottic cyst, a rare cause of stridor. *Indian J Pediatr* 2000 Apr, 67(4): 311-12.

7- Ku AS., Vallecular cyst: report of four cases-one with co-existing laryngomalacia. *J laryngol Otol* 2000 Mar, 114(3): 226-6.

8- Liu HS., Lee KS., Hsu CH., et al., Neonatal vallecular cyst: report of eleven cases. *Chang Keng I Hsueh Ts, Chih* 1999 Dec: 22(4): 615-20.

## LARYNGEAL DUCTAL CYST IN A TEN-MONTH-OLD INFANT: A CASE REPORT

<sup>I</sup>  
\*S.F.Mossavi Bafroii, MD

<sup>II</sup>  
F.Izadi, MD

<sup>III</sup>  
S.Ahmadi, MD

### ABSTRACT

The patient was a 10-month-old infant with respiratory distress. During clinical examination and radiography we suspected to congenital laryngeal disorder. The infant was examined by direct laryngoscopy under general anesthesia. After laryngoscopy we diagnosed laryngeal ductal cyst and resected by CO<sub>2</sub> laser. After several days the symptoms of the patient improved and he left hospital.

**Key Words:** 1) Laryngeal Ductal cyst    2) Respiratory distress    3) Laryngoscopy    4) CO<sub>2</sub> Laser

---

*I) Assistant professor of ENT, Hazrat Rasul-e Akram Hospital, Niayesh st., Sattar Khan Ave, Iran University of Medical Sciences and Health Services, Tehran, Iran. (\*Corresponding author)*

*II) Assistant professor of ENT, Hazrat Rasul-e Akram Hospital, Niayesh st., Sattar Khan Ave, Iran University of Medical Sciences and Health Services, Tehran, Iran.*

*III) Assistant professor of ENT, Hamedan University of Medical Sciences and Health Services, Hamedan, Iran.*