

انسداد روده ناشی از هسته‌های آلو در بیمار مبتلا به انتريت رژیونال: گزارش موردی

چکیده

دکتر مهیار غفوری I

علل انسداد روده باریک بسیار متفاوت است. از جمله علل داخل مجرای آن انتروولیت (enterolith) می‌باشد و اغلب در افراد مبتلا به انسداد مزمن روده (مانند مبتلایان به انتريت رژیونال) مشاهده می‌شود. مورد معرفی مردی است ۴۱ ساله با سابقه ۱۲ ساله انتريت رژیونال که با علائم انسداد حاد روده مراجعه نموده بود. در آزمایشات رادیوگرافیک کلسیفیکاسیونهای بیضوی با دو انتهای نوک تیز و مرکز شفاف (lucent) در RLQ مشاهده گردید. که با توجه به شرح حال اخذ شده از بیمار، مطرح کننده وجود انتروولیت در اثر بلع هسته‌های آلو بعنوان عامل انسداد بود.

کلید واژه‌ها: ۱- انتريت رژیونال ۲- انسداد روده باریک ۳- انتروولیت

مقدمه

انسداد روده باریک جزو علل شایع مراجعه بیماران به مراکز درمانی می‌باشد (۱ و ۲). علل انسداد روده بسیار متنوع است (۳). می‌توان این علل را به دو گروه کلی ضایعات خارجی (extrinsic) (مانند چسبندگیها و فتقها) و ضایعات داخلی (intrinsic) تقسیم نمود. گروه اخیر خود به دو گروه ضایعات داخل مجرای (intraluminal) (مانند تومورها و اجسام خارجی) و ضایعات دیواره روده (مانند تنگیها و ضایعات ارتشاحی) تقسیم می‌گردد (۴ و ۵).

در گذشته شایعترین علت انسداد روده فتق مختنق (strangulated hernia) بود ولی امروزه بعلت شیوع بیشتر اعمال جراحی نسبت به گذشته، شایعترین علت انسداد روده (۷۵-۸۰ درصد موارد) چسبندگی ناشی از جراحیهای قبلی است (۴، ۶ و ۷). شایعترین علت داخل مجرای انسداد را تومورها تشکیل

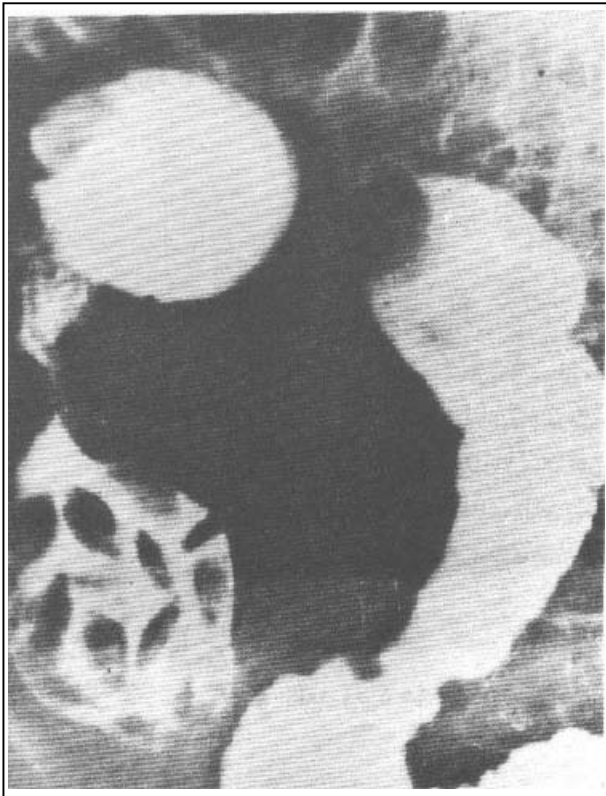
می‌دهند (۵، ۷ و ۸).

افرادی که تحت گاسترکتومی قرار می‌گیرند و نیز افرادی که غذا را به مقدار کافی نمی‌جویند مستعد تشکیل بزوار (bezoar) در معده هستند. همچنین ممکنست غذای هضم نشده (معمولاً هسته میوه) وارد روده شود و ایجاد انسداد نماید (۵، ۸ و ۹).

Bolus obstruction در افرادی ایجاد می‌شود که غذایشان را خوب نمی‌جویند و یا تحت عمل جراحی روده کوچک قرار گرفته‌اند (۴ و ۹).

انسداد می‌تواند در قسمت فوقانی یا تحتانی روده کوچک باشد و نیز اغلب بعلت میوه یا سزیجات هضم نشده است که در اثر تماس با مایعات روده متورم شده‌اند (۵ و ۸). این بیماران با علائم بالینی انسداد شامل درد کولیکی شکم، اتساع شکم، تهوع و استفراغ و یبوست مراجعه می‌نمایند.

I) استادیار گروه رادیولوژی، بیمارستان شهید هاشمی‌نژاد، میدان ونک، دانشگاه علوم پزشکی و خدمات بهداشتی - درمانی ایران، تهران.



تصویر شماره ۲- رادیوگرافی با باریوم هسته‌های آلو در روده باریک ایجاد تنگی نموده‌اند. هسته‌های آلو با دو انتهای تیز و مرکز شفاف (lucent) دارای شکل مشخص می‌باشند.

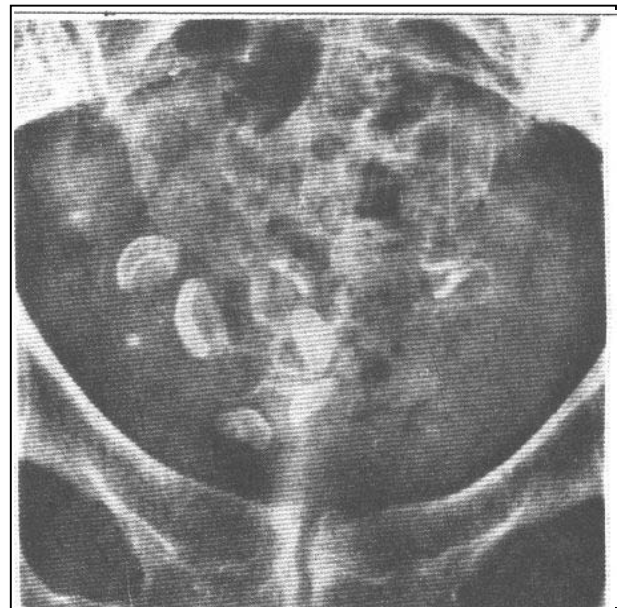
علائم مذکور مطرح کننده انسداد روده در اثر وجود آنترولیت بودند، با توجه به ابعاد و شکل خاص کانونهای کلسیفیه که بوضوح بیضوی شکل با دو انتهای نوک تیز و مرکز شفاف بودند و نیز با توجه به شرح حال اخذ شده از بیمار حدس زده شد که آنترولیتها در اثر بلع هسته‌های آلو ایجاد گردیده‌اند. بیمار تحت عمل جراحی خارج‌سازی (resection) قسمت (segment) مبتلا قرار گرفت.

از قسمت خارج شده روده رادیوگرافی بعمل آمد و هسته‌های آلو بخوبی در داخل لوپ (loop) روده باریک مشاهده شد (تصویر شماره ۳).

انسداد کامل باعث ایجاد اتساع روده همراه با تجمع آب و گاز می‌گردد. علائم رادیولوژیک ۳-۵ ساعت قبل از ایجاد انسداد قابل مشاهده هستند (۴ و ۵).

معرفی بیمار

مورد معرفی مردی است ۴۱ ساله، با سابقه ۱۲ ساله ابتلا به بیماری انتریت رژیونال که با علائم درد شکم، تهوع، استفراغ و اتساع شکم مراجعه نموده بود. در رادیوگرافی ساده از بیمار علاوه بر سطوح متعدد مایع و هوا که دال بر انسداد روده بود کلسیفیکاسیونهای بیضوی شکل با حدود مشخص در ربع تحتانی راست شکم (ناحیه RLQ) بیمار مشاهده گردید. تعداد این کانونهای کلسیفیه حدوداً ۱۵ عدد و ابعاد تقریبی آنها ۱×۲ سانتی‌متر بود (تصویر شماره ۱).



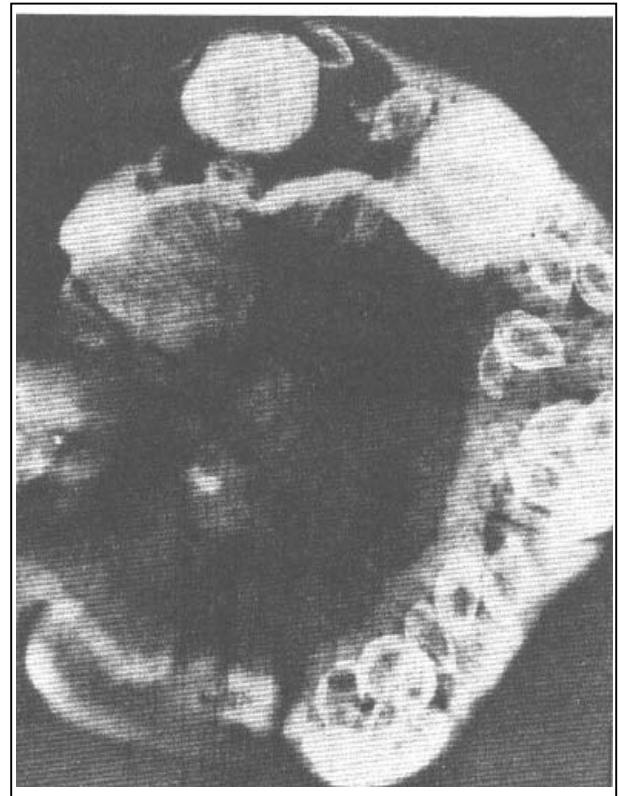
تصویر شماره ۱- آنترولیت: هسته‌های متعدد و کلسیفیه آلو در ناحیه RLQ بیمار مبتلا به انتریت رژیونال انسدادی مشهود است.

در امتحان باریوم، اتساع روده باریک همراه با تجمع باریوم قبل از ناحیه تنگی در ایلئوم دیده شد. همچنین ضایعات بیضوی فضاگیر و متعدد در ناحیه مشهود بود (تصویر شماره ۲).

وقتی یک ماده جامد مانند هسته میوه در مجرای روده باقی بماند کلسیم به آن اضافه شده و جسم خارجی، کدر (radiopaque) می‌شود. انترولیت می‌تواند زخم (ulcer) و تنگی (stenosis) ایجاد نماید و بعنوان علت انسداد روده کوچک عمل نماید و یا حتی منجر به پارگی (perforation) روده گردد (۱۴). بزوار (bezoar) در روده کوچک نادر است و اکثراً در بیمارانی که تحت رزکسیون (resection) معده قرار گرفته‌اند و همچنین در افراد فاقد دندان مشاهده می‌گردد (۸).

منابع

- 1- Eisenberg RL., Diagnostic imaging in internal medicine, McGraw Hill 1985, PP: (633-636, 638-687)
- 2- Haubrich WS., Kalsner MH., Roth JLA., et al., Gastroenterology, fourth edition, WB. Saunders 1985, PP: (2056-2080, 2228-2229).
- 3- Reeder MM., Benjamin F., Gamuts in Radiology, Audiovisual radiology of cincinnati INC., 1975, (G-38, G-41, G-44).
- 4- Sutton D., Textbook of radiology & imaging, sixth edition, Churchill Livingstone, 1998, P: (866-868, 883-888).
- 5- Margulis AR., Burhenne HJ., Alimentary Tract radiology, fourth edition, C.V.Mosby, 1989, PP: (332-345, 711-713, 761-793, 878-879).
- 6- Gore RM., Levine MS., Laufer I., Textbook of gastrointestinal radiology, WB. Saunders, 1994, PP: (824-844, 957-959, 963-965).
- 7- Liv MY., Lin HH., Wu CS., et al., Etiology of intestinal obstruction- 4 years experience. Chang Keng I Hsueh Tas chin 1990 Sep, 13(3): 161-6.
- 8- Herlinger H., Maglinter D., clinical radiology of the small intestine, WB. Saunders, 1989, PP: (295-334, 479-507, 535).
- 9- Marshak RH., Linder AE., Radiology of the small intestine, second edition, WB. Saunders, 1979, PP: 179-245.
- 10- Tender B., Baskin D., Mutlu G., et al., An unusual foreign body in the bowel lumen causing obstruction in a neonate. J-pediatr- surg. 1999 Aug, 34(8): 1289-90.



تصویر شماره ۳- رادیوگرافی از نمونه جراحی روده بیمار که هسته‌های آلو را بخوبی در داخل روده نشان می‌دهد. در اطراف برخی از این هسته‌ها مقدار زیادی کلسیم رسوب نموده و به آن نمای مشابه سنگ صفرای داده است.

بحث

انسداد روده باریک علل متفاوتی دارد. از میان این علل اجسام خارجی ۳/۷٪ موارد را تشکیل می‌دهند (۷). تا کنون موارد متنوعی از انسداد روده در اثر بلع مواد ارگانیکی مختلف گزارش شده است (۱۰، ۱۱ و ۱۲).

انترولیت و بزوار (bezoar) جزو علل داخل مجرای انسداد روده باریک می‌باشند (۴ و ۸). اغلب انترولیت‌ها در بیمارانی یافت می‌شود که به انسداد مزمن روده مبتلا هستند (مانند مبتلایان به انتریت رژینال) (۹ و ۱۳).

همچنین ممکن است در نواحی استاز (stasis) (مانند دیورتیکول مکل یا Blind loop) نیز یافت گردند (۵).

یکی از شایعترین انواع انترولیت هسته آلوی بلعیده شده است که دارای شکل خاص (characteristic) و انتهایای نوک تیز و مرکز شفاف (radiolucent) می‌باشد (۸).

11- Da silva EJ., Golakai VK., foreign body causing chronic subacute small bowel obstruction an unusual case from Harare hospital. Cent-Afr-J-Med. 1998 Jan, 44(1): 16-8.

12- Lohn JW., Austin RC., Winslet MC., unusual causes of small bowel obstruction. J R Soc Med 2000 Jul; 93(7)-8.

13- Chahidi N., De reuck M., Allee JL., An unusual cause of subocclusion in crohn's disease. Acta chir Belg 1995 Jun-Feb; 95(1): 52-4.

14- Burstein I., Steinberg R., Zer M., Small bowel obstruction and covered perforation in childhood caused by bizzarre bezoars and foreign bodies. Isr Med Assoc J 2000 Feb; 2(2): 129-31.

SMALL BOWEL OBSTRUCTION DUE TO PRUNE PITS INGESTION IN A PATIENT WITH REGIONAL ENTERITIS: A CASE REPORT

¹
M. Ghafouri, MD

ABSTRACT

The causes of small bowel obstruction are very different and one of the intraluminal causes are enteroliths which are found in Patients who have chronic obstruction of the bowel, such as regional enteritis.

The patient is a 41 year-old male with 12 year history of regional enteritis which presented with acute bowel obstruction in X-Ray studies. Elliptical calcifications with pointed ends and radiolucent center in RLQ has been observed and enteroliths due to prune pits ingestion has been diagnosed as a cause of obstruction.

Key Words: 1) Regional enteritis 2) Small bowel obstruction 3) Enterolith

D) Assistant professor of radiology, Shahid Hashemi Nejad Hospital, Vanak sq., Iran University of Medical Sciences and Health Services, Tehran, Iran.