

معرفی روش جدید جراحی هموروئیدهای وسیع و دورتادور (چهار فلاپ)

چکیده

در هموروئیدهای وسیع و دورتادور تکنیکهای معمولی کارآرایی لازم را ندارند و بر حسب تکنیک جراحی بکاررفته، ممکن است عوارض متعددی در ناحیه مقعد ایجاد شود. شایعترین این عوارض تنگی و اکتروپیون می‌باشند. جراحان بدلیل احتمال زیاد بروز این عوارض از انجام هموروئیدکتومی پرهیز می‌کنند. در این مطالعه هموروئیدکتومی و بازسازی مقعد با چهار فلاپ (که در واقع روش تعدیل شده White head است) بعنوان یک روش جایگزین در درمان ۹۵ بیمار مبتلا به هموروئیدهای درجه ۳، ۴ و دورتادور بکار گرفته شد. مزیت عمده این روش جلوگیری از بروز تنگی، اکتروپیون، بدشکلی ناحیه مقعد، نیز درد بسیار کم پس از عمل، سرعت بهبود و برگشت سریع به کار و جنبه aesthetic reconstruction آن می‌باشد. این مطالعه بروش آینده‌نگر در بیماران دارای هموروئیدهای درجه ۳، ۴ و دورتادور که طی سالهای ۱۳۶۸ لغایت ۱۳۷۴ به چند کلینیک پروکتولوژی در تهران مراجعه کرده‌اند صورت پذیرفت. عوارض دیررس شامل تنگی مقعد (۲/۱٪) و high stricture (۱٪) در ۱/۸٪ بیماران ایجاد شد. هیچ موردی از اکتروپیون مشاهده نشد. سایر عوارض زودرس که بصورت موقت ایجاد شدند و با تمهیدات طبی و جراحیهای ساده مرتفع گردیدند شامل شقاق مقعد (۱۰/۶٪)، دررفتگی بخیه‌ها (۹/۸٪)، نکروز فلاپها (۳/۱٪)، آبسه (۱٪) و بی‌اختیاری مدفوع (۵/۴ درصد) بود.

براساس نتایج این مطالعه می‌توان پیشنهاد کرد که روش چهار فلاپ روش مناسبی در درمان هموروئیدهای وسیع و دورتادور است.

کلید واژه ها: ۱ - هموروئیدکتومی ۲ - بازسازی مقعد با چهار فلاپ
۳ - تنگی مقعد ۴ - اکتروپیون

- I *دکتر بهار محجوبی
- II دکتر داریوش راوری
- III دکتر محمد وفائی
- IV دکتر حمید شکوهی
- V دکتر نیما آذرخش

مقدمه

هموروئیدکتومی بعنوان یک روش درمان جراحی در انواع هموروئیدهای درجه ۳ و ۴ بکار می‌رود. در مواردی که سایر روشهای درمانی از جمله rubber band ligation، cryosurgery، کوآگولاسیون با اشعه اسکروتراپی،

این مقاله خلاصه‌ایست از پایان‌نامه دکتر نیما آذرخش جهت دریافت درجه دکترای تخصصی جراحی عمومی، تحت راهنمایی دکتر بهار محجوبی و به مشاوره دکتر محمد وفائی (۱۳۷۸). همچنین این مقاله در کنگره بین‌المللی کولورکتال پکن در سال ۱۳۷۸ ارائه شده است.

(I) استادیار جراحی عمومی، بیمارستان حضرت رسول اکرم(ص)، خیابان ستارخان، خیابان نیایش، دانشگاه علوم پزشکی و خدمات بهداشتی - درمانی ایران، تهران* (مؤلف مسؤول)

(II) استادیار جراحی عمومی، بیمارستان حضرت رسول اکرم(ص)، خیابان ستارخان، خیابان نیایش، دانشگاه علوم پزشکی و خدمات بهداشتی - درمانی ایران، تهران.

(III) دانشیار و فوق تخصص جراحی کولورکتال، دانشگاه علوم پزشکی و خدمات بهداشتی - درمانی تهران، تهران.

(IV) پزشک عمومی

(V) متخصص جراحی عمومی

شد. میزان بروز عوارض در این تکنیک با سایر روشها در مطالعات دیگر مورد مقایسه قرار گرفت. انجام این روش در مقالات و منابع دیگر گزارش نشده است.

روش بررسی

این مطالعه به شیوه توصیفی آینده‌نگر (prospective case series descriptive study) صورت پذیرفت. کلیه بیمارانی که دچار هموروئیدهای درجه ۳، ۴ و دورتادور (circumferential) همراه با پرولاپس بودند و طی مدت مطالعه (فروردین ماه سال ۱۳۶۸ لغایت فروردین ماه سال ۱۳۷۴) مورد جراحی قرار گرفتند مورد بررسی واقع شدند. قبل از انجام جراحی کلیه روشهای جراحی قابل استفاده، مزایا و معایب احتمالی عمل جراحی جدید (چهار فلاپ) برای بیماران توضیح داده شد و بعد از کسب اجازه و موافقت بیمار عمل جراحی صورت گرفت. بیمارانی که همزمان دچار بیماری التهابی و عفونی روده و مقعد (مانند بیماریهای کرون و کولیت اولسرو) بودند از مطالعه خارج شدند. متغیرهای مورد بررسی در سه مرحله قبل، حین و بعد از عمل مشتمل بر یافته‌های معاینه بالینی در هر سه مرحله و نیز عوارض ایجاد شده پس از جراحی، در قالب یک فرم یکسان ثبت و مورد تجزیه و تحلیل قرار گرفتند. اطلاعات پس از جراحی در ویزیت‌های پس از عمل با فواصل زمانی یک هفته، یک ماه، شش ماه و یکسال بعد از عمل جراحی اخذ و در فرمها وارد شد.

عمده‌ترین اطلاعات مورد بررسی قبل از عمل شامل وجود یا عدم وجود هموروئید خارجی و توناسفنکتر بود. همچنین حین عمل اندازه کشش پوست با یا بدون OLIS (Open Lat. Int. Sphinctrotomy) و نوع نخ بخیه بکار گرفته شده مورد بررسی قرار گرفت. متغیرهای مورد بررسی پس از عمل شامل دررفتگی بخیه‌ها، درد پس از عمل، تنگی مقعد، بی‌اختیاری گاز، soiling و impaction مدفوع بود.

تکنیک عمل جراحی - در این روش بیمار تحت بیهوشی عمومی یا بی‌حسی منطقه‌ای (نخاعی یا اپیدورال) و در

می‌یابد (۱، ۲، ۳ و ۴). از جمله این موارد می‌توان وجود هموروئید خارجی، همراهی شقاق، ترومبوزهای مکرر، پاپیلای هیپرتروفیک بزرگ و متعدد، وجود پرولاپس توام با هموروئید و همچنین عدم تمایل برای انجام هموروئیدکتومی سرپایی را نام برد (۲، ۳ و ۴).

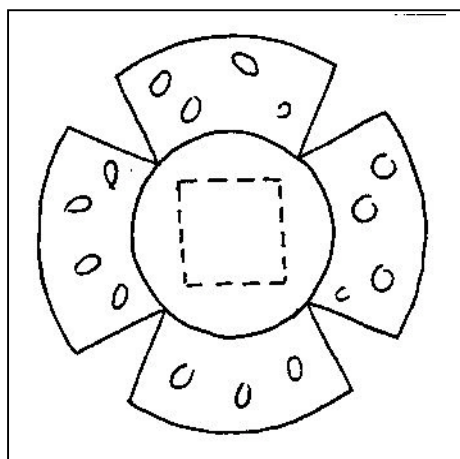
روشهای مختلف هموروئیدکتومی براساس وسعت و شدت بیماری بر روی تخت عمل طرح‌ریزی و به اجرا در می‌آید. انواع مختلف این روشها شامل هموروئیدکتومی بسته (Ferguson)، هموروئیدکتومی باز، هموروئیدکتومی زیرمخاطی (Parks)، هموروئیدکتومی Whitehead، VY Flap و advancement flap (aaE) همراه با bridgoplasty می‌باشد (۲، ۴، ۵ و ۶).

در هموروئیدهای وسیع و دورتادور، جراحی بروش Whitehead توصیه می‌شود که در آن پاکه‌های هموروئیدی مخاط مقعد در بالای خط دندانهای (dentate line) و بصورت دورتادور برداشته می‌شود، پاکه‌های پائین و زیرپوستی تخلیه شده و مخاط و پوست بهم دوخته می‌شود. در این روش احتمال بروز تنگی زیاد است (۲، ۶، ۷ و ۸). برای اجتناب از این عارضه روش Modified white head) MWH، که در واقع برداشت نادرستی از روش Whitehead است) بکار گرفته می‌شود. در این روش مخاط مقعد به پوست متصل می‌شود و این منجر به اکتروپیون می‌گردد. از عوارض این روش می‌توان به ترشح مداوم (Soiling) به‌مراه یک مقعد خیس و دفورمه اشاره نمود (۲، ۸ و ۹). از آنجا که عوارض زودرس و دیررس تکنیکهای مختلف هموروئیدکتومی یکی از مهمترین عوامل در انتخاب شیوه جراحی این بیماران است، این روشها همواره در جهت کاهش عوارض مختلف جراحی تعدیل شده‌اند. در این مطالعه نیز در راستای کاهش عوارض جراحی از جمله بدشکلی کانال مقعد، تنگی و اکتروپیون روش Whitehead به نوعی دیگر تعدیل شد و با عنوان هموروئیدکتومی و بازسازی مقعد با چهار فلاپ (Four Flap Anal Reconstruction, FFAR) در بیمارانی که اعمال سنتی کارآیی لازم را نداشتند بکار گرفته

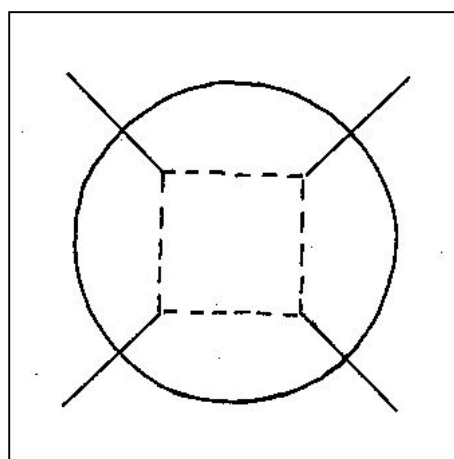
مقعد روی خط دندانهای خواهد شد که سعی می‌شود در سطوح مختلف انجام گردد (تصویر شماره ۲).

پاکه هموروئید داخلی از روی اسفنکتر داخلی جدا شده و به ارتفاع حدود ۱ سانتی‌متر برداشته می‌شود. سپس نوبت به برداشتن و تخلیه هموروئید خارجی و ساختن فلاپهای پوستی - مخاطی (آنودرم) می‌رسد. در نهایت چهار فلاپ مرکب از پوست و آنودرم حاصل می‌گردد که حد بالایی آنها روی خط دندانهای واقع شده است (تصویر شماره ۲). راس هر فلاپ با فورسپس آلیس گرفته می‌شود، به سمت خارج بلند می‌شود و همراه با شبکه هموروئید خارجی (که در زیر آنودرم واقع است) از روی

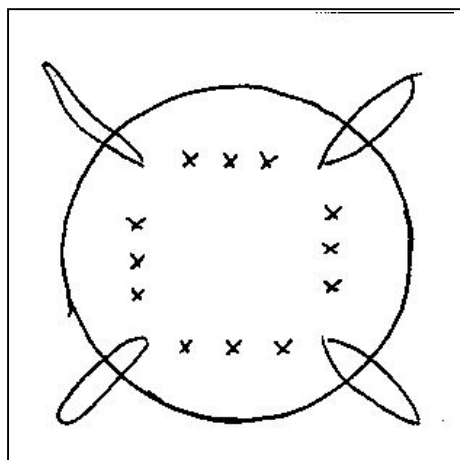
وضعیت لیتوتومی عمل می‌شود. ابتدا اپی‌نفرین ۱/۲۰۰۰۰۰ در زیر مخاط تزریق می‌شود تا خونریزی حین عمل به حداقل برسد. اولین مرحله عمل ایجاد چهار برش شعاعی است. هر برش از پوست پری‌آنال شروع می‌شود و به خط دندانهای ختم می‌شود (تصویر شماره ۱). جراحی با ایجاد فلاپ چپ، و راست آغاز می‌شود. سپس با فلاپ بالا ادامه می‌یابد و با فلاپ خلفی پایان می‌پذیرد. همچنین از اسپکولوم پارکز استفاده می‌شود. در هر فلاپ ابتدا بر روی خط دندانهای برشی ایجاد می‌شود، بنحوی که راس داخلی برشهای شعاعی را به راس برش شعاعی بعدی وصل می‌کند و در نهایت حاصل این برشها یک برش سراسری در تمام محیط



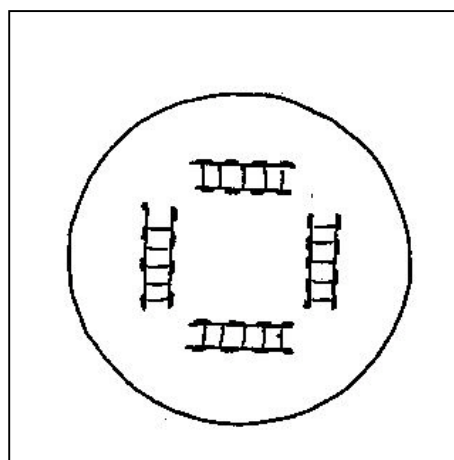
تصویر شماره ۲- پس از برش شعاعی در حد خط دندانهای برش عرضی ایجاد می‌شود. فلاپ جدا می‌شود، به خارج آورده و تمیز می‌شود.



تصویر شماره ۱- چهار شکاف شعاعی و چهار شکاف عرضی



تصویر شماره ۴- پس از تمیز کردن قسمت پوستی و برداشتن قسمتهای مخاطی این دو لایه بهم دوخته می‌شوند.



تصویر شماره ۳- برداشتن حدود اضافه لایه‌های مخاطی و زیرمخاطی تا حدود عضله

۲- نکرور شدن فلاپها: در ۳ بیمار رخ داد و در تمام موارد محدود به یک فلاپ بود. در یکی از بیماران تنگی مقعد بوجود آمد.

۳- شقاق: در ۱۰ بیمار رخ داد. تمام شقاقها در موقعیت خلفی، بین فلاپ خلفی و یکی از فلاپهای راست یا چپ ایجاد شد که در ۹ بیمار با درمان طبی مشکل رفع شد و در یک بیمار اسفنکترتومی انجام شد.

۴- زخم (ULCER): در یک بیمار در موقعیت خلفی - طرفی راست ایجاد شد که با درمان (conservative) رفع شد.

۵- عفونت: در یک بیمار آبسه‌ای در زیر فلاپ چپ ایجاد شد که با درمان آنتی‌بیوتیکی رفع شد و عارضه‌ای بدنبال نداشت.

۶- بی‌اختیاری گاز: در ۹ بیمار (۱۰٪) بروز نمود که همگی موقت بود. نیمی از این بیماران حین عمل تحت اسفنکترتومی نیز قرار گرفته بودند.

۷- بی‌اختیاری مدفوع: در ۵ بیمار بروز نمود.

۸- درد پس از عمل: در مقایسه با سایر روشهای جراحی بسیار ناچیز بود.

درد درنیمی از بیماران بوسیله Analogue Pain Score و مصرف داروهای مسکن بررسی شد. در بیش از ۷۵٪ بیماران میزان درد متوسط که نیازمند مصرف مسکن بود حداکثر ۳ روز طول کشید. در پایان هفته اول تنها ۱۰٪ بیماران از درد شکایت داشتند.

عوارض دیررس شامل موارد زیر می‌باشند:

۱- تنگی مقعد: در ۳ بیمار (۳/۱٪) بروز نمود. دو مورد قبل از پایان ماه اول و یک مورد در ماه دوم تشخیص داده شد. در دو بیمار تنگی حاصل با استفاده از دیلاتاسیون تحت بیحسی موضعی رفع شد.

۲- یک بیمار دچار تنگی در سطوح بالاتر شد (rectal stricture) و تنگی حاصل تحت بیحسی موضعی رفع شد.

جدول شماره ۱ خلاصه‌ای از این عوارض را نشان می‌دهد.

اسفنکتر جدا می‌گردد. آنگاه شبکه‌های هموروئید خارجی به کمک قیچی تیز برداشته می‌شود و جداسازی (dissection) تا زیر پوست ادامه می‌یابد.

مقداری از پوست پری‌آنال Undermine می‌شود تا قاعده فلاپ مشخص گردد.

اکنون چهار advancement حاصل شده است (تصویر شماره ۳). در مرحله بعد هر یک از فلاپهای پوستی و مخاطی (مرکب از آنورم و پوست پری‌آنال) به مخاط مقعد واقع در بالای خط دندانه‌ای بخیه می‌گردد (تصویر شماره ۴).

اصل مهم در این مرحله این است که هر فلاپ در سطحی متفاوت از سایر فلاپها به مخاط بخیه شود تا از ایجاد حلقه فیبروزه (fibrous ring) احتراز شود، اسفنکتر داخلی نیز در هر بخیه گرفته می‌شود.

همچنین در مقدهای گود و با عضلات قوی و یا مبتلایان به شقاق اسفنکترتومی عضله اسفنکتر داخلی تحت دید مستقیم انجام می‌گردد.

بخیه‌ها با نخ ویکریل ۰-۲ و یا کرومیک ۰-۲ بصورت مجزا (interrupted) انجام می‌شود. تمام بیماران ده روز پس از عمل بمدت ۲ ماه از دیلاتاتور مقعد استفاده می‌کنند.

نتایج

۹۵ بیمار مبتلا به هموروئیدهای درجه ۳، ۴ وسیع و دورتادور، همراه با پرولاپس مخاطی به روش FFAR (Four Flap Anal Reconstruction) تحت عمل جراحی قرار گرفتند. بیماران شامل ۳۱ زن و ۶۴ مرد بودند.

۹۱ بیمار هموروئیدهای توام داخلی و خارجی و ۴ مورد فقط هموروئید داخلی همراه با پرولاپس مخاطی داشتند.

عوارض کوتاه مدت گزارش شده شامل موارد زیر می‌باشند:

۱- دررفتگی بخیه‌ها: در ۹ بیمار رخ داد و در همه بیماران محدود به یک فلاپ بود.

جدول شماره ۱- فراوانی بروز عوارض در ۹۵ بیمار در چار

هموروئید که تحت عمل جراحی چهار فلاپ قرار گرفتند.

عوارض	نوع عارضه	تعداد	درصد
	شقاق	۱۰	۱۰/۶
	دررفتگی بخیه‌ها	۹	۹/۸
	بی‌اختیاری گاز	۹	۹/۸
کوتاه مدت	بی‌اختیاری مدفوع	۵	۵/۴
	نکروز شدن فلاپها	۳	۳/۱
	زخم	۱	۱/۰
	عفونت	۱	۱/۰
دراز مدت	تنگی مقعد	۳	۳/۱
	تنگی High	۱	۱

بحث

برای درمان جراحی هموروئیدهای وسیع همراه با پرولاپس، تکنیک White head بعلت احتمال زیاد ایجاد تنگی، بی‌اختیاری مدفوع، پرولاپس و اکتروپیون مخاط، روشی نامناسب می‌باشد (۳، ۵، ۶ و ۷). بهمین دلیل جراحان کولورکتال با ایجاد تغییرات تکنیکی مترصد کاستن از عوارض مختلف این روش می‌باشند.

در این مطالعه نیز نتایج استفاده از روش FFAR (روش تعدیل شده White head) مورد بررسی قرار گرفت. نتایج دراز مدت جراحی در تمامی بیماران مورد مطالعه ضایع‌بخش بود و تنها در ۱/۴٪ موارد عوارضی مشتمل بر تنگی مقعد و رکتوم مشاهده گردید که این عوارض نیز با استفاده از روشهای طبی و جراحی ساده رفع گردیدند.

فقدان عوارض ناراحت کننده از جمله مقعد خیس، اکتروپیون و فقدان زوائد پوستی، بعلاوه وضعیت cosmetic مناسب، کمی درد و اجابت مزاج راحت پس از عمل از موارد موفقیت این روش درمانی در مقایسه با سایر روشهای متداول می‌باشد. این در حالی است که نمونه‌های انتخاب شده در این مطالعه از بین بیماران دارای هموروئیدهای وسیع (درجات ۳، ۴ و نیز دورتادور) بودند.

در ارزیابی نتایج و موفقیت روشهای مختلف هموروئیدکتومی آنچه از اهمیت بیشتری برخوردار است،

عوارض دیررس شامل تنگی مقعد، اکتروپیون و پرولاپس مخاط می‌باشد که منجر به دفورمیتی کانال مقعد می‌گردد. همانگونه که ذکر گردید در این بیماران تنگی مقعد در ۱/۴٪ موارد وجود داشت و تنها در یک مورد جهت رفع تنگی نیاز به مداخله جراحی وجود داشت که آن نیز بعلت عدم مراجعه بموقع بیمار پس از عمل جراحی بود و اثری از اکتروپیون و پرولاپس مشاهده نشد. مطالعات نشان می‌دهند که بروز این عوارض در روشهای متداول از جمله هموروئیدکتومی Whitehead بیشتر می‌باشد. در مطالعه‌ای که توسط EU و همکاران بر روی ۷۰۴ مورد هموروئیدکتومی انجام شد حدود ۱٪ از بیماران بواسطه تنگی نیاز به مداخله جراحی پیدا نمودند. این آمار مشابه نتایج این مطالعه است (۸).

باید توجه داشت که کلیه بیمارانی که تحت FFAR قرار گرفتند دارای هموروئیدهای وسیع و دورتادور بودند بطوری که امکان حفظ مخاط در آنها وجود نداشت و این خود خطر بروز تنگی را بیشتر می‌نماید.

در مطالعه EU و همکاران فاصله زمانی متوسط بین عمل جراحی و بروز علائم تنگی ۱۲-۳ هفته بود. این نکته از جهت اطمینان خاطر پزشک و بیمار - مبنی بر اینکه اگر تا هفته هفتم تنگی عارض نشود، پس از آن نیز ایجاد نمی‌شود - حائز اهمیت است. روشهای مختلفی برای تنگیهای پس از عمل در این بیماران وجود دارد که از جمله آنها می‌توان VY-anoplasty, C-anoplasty و Simple Flap را نام برد (۱، ۲، ۹ و ۱۰).

در مطالعه Wolff و همکاران بر روی ۵۵۶ بیمار که تحت عمل جراحی به طریقه خاصی از MWH قرار گرفته بودند عوارض مجموعاً در ۲/۱۲٪ بیماران شامل آبسه و فیستول (۱/۱٪)، نکروز فلاپها (۶/۹٪) و باز شدن فلاپها (۷/۲٪) ایجاد شد. در این بیماران تنگی پس از عمل مشاهده نشد (۶).

در مطالعه Benello نیز از بین ۳۵۶ بیمار که تحت MWH قرار گرفتند، ۵ بیمار مبتلا به تنگی بعد از عمل شدند (۵). در جدول شماره ۲ نتایج چندین مطالعه مورد مقایسه قرار گرفته است.

عمل بمیزان زیادی از درد ایجاد شده بعد از عمل کاست(۱۱).

در مجموع بنظر می‌رسد که افزودن FFAR به هموروئیدکتومی White head در بیمارانی که مبتلا به هموروئیدهای وسیع و دورتادور هستند می‌تواند باعث کاهش میزان بروز دفورمیتی مقعد و سایر عوارض دیررس هموروئیدکتومی شود. لذا می‌توان پیشنهاد نمود که FFAR یک روش مناسب در درمان هموروئیدهای وسیع دورتادور است. از آنجا که این مطالعه بصورت case series طراحی گردید و فاقد یک گروه کنترل بود، امید است در آینده با انجام یک مطالعه از نوع randomized control trial بتوان نتایج فوق را با قاطعیت به اثبات رساند.

منابع

- 1- Goligher J., Duthie H., Nixon H., Anal stenosis, in Surgery of the anus, rectum and colon; Balliere tindol, 1984, PP: 780, 879. 886-7.
- 2- Corman ML., Colon and rectum surgery 4th ed, JB lippincott company, Philadelphia 1998, P: 205-206.
- 3- Stratmann H., Kaminski M., Lauschke H., Hirner A., Plastic surgery of the anorectal area. Indications, technique and outcome. Zentralbl chir. 2000, 125(2): 161-5.
- 4- Devien CV., Pujol JP: Total circular hemorrhoidectomy, Int Surg, 1989, Jul-Sep: 74(3): 154-7.
- 5- Bonello JC., Who's afraid of the dentate line? The Whitehead hemorrhoidectomy, Am J Surg, 1988 Sep: 159(3 pt 1): 182-6.
- 6- Wolff BG., Culp CE., The whitehead hemorrhoidectomy, An unjustly maligned procedure: Dis Colon Rectum, 1988 Aug, 31(8): 587-90.
- 7- Devien CV., Death to Whitehead hurray for Toupet! Or total circular hemorrhoidectomy revisited. Its technique their indications and their. Results Ann chir, 1994, 48(6): 565-71.
- 8- Eu-LW, Kang JC., Wong CS., Anal stricture following hemorrhoidectomy, early diagnosis and treatment. Aust N J Surg, 1995 Feb, 65(2): 121-5.

جدول شماره ۲- مقایسه فراوانی تنگی بعد از عمل و عوارض

دیررس در انواع هموروئیدکتومیهای تعدیل شده Whitehead			
نویسندگان	تعداد بیماران	درصد تنگی بعد از عمل	درصد عوارض دیررس
EU و همکاران	۷۰۴	۱	۹
Wolff و همکاران	۵۵۶	-	۱۲/۲
Benello و همکاران	۳۵۶	۱/۴	۲/۱
وفایی و همکاران	۹۵	۳/۱	۴/۱

عوارض کوتاه مدت هموروئیدکتومی که نارسائیهایی تکنیکی را نیز شامل می‌شود مشتمل بر دررفتن بخیه‌ها، نكروز فلاپها، شقاق، عوارض عفونی، بی‌اختیاری گاز و soiling می‌باشد.

در این بین آنچه با وجود تغییر روش جراحی و انجام FFAR حائز اهمیت است، بروز شقاق مقعد، بی‌اختیاری گاز و soiling می‌باشد. شقاق مقعد شایعترین عارضه زودرس را در این بیماران تشکیل می‌داد و این در حالی است که در منابع علمی از آن بعنوان عارضه‌ای نادر یاد می‌شود(۱ و ۲). این عارضه در آمار مطالعاتی در ایران بسیار زیاد است. این اشکال با استفاده از درمانهای طبی مرتفع می‌گردد. بی‌اختیاری گاز و مدفوع نیز در درصد بالایی از بیماران رخ داد که این موارد همگی موقت بودند و نیمی از این بیماران حین عمل تحت اسفنکترتومی همزمان قرار گرفته بودند. تنها در یک مورد از این بیماران soiling بمدت ۳ هفته طول کشید که این بیمار نیز قبلاً اسفنکترتومی شده بود.

میزان بی‌اختیاری گاز و مدفوع نیز در مطالعه مشابه که توسط Mathal و همکاران انجام شد در بیش از ۴۳٪ بیمارانی که همزمان با هموروئیدکتومی تحت اسفنکترتومی نیز قرار گرفته بودند، بطور موقت وجود داشت(۱۰).

اگر چه تعداد زیادی از بیماران از درد در روزهای اول پس از عمل شکایت داشتند، اما این میزان درد در مقایسه با سایر روشهای درمانی بسیار کمتر بود و می‌توان با استفاده از داروهای بی‌نظیر دکسترومتورفان قبل از

9- Oh C., Zinberg J., Anoplasty for anal stricture, Dis colon Rectum 1982, Nov-Dec, 25(8): 809-10.

10- Mathal V., Ong BC., Ho YH., randomized controlled trial of lateral sphincterotomy with hemorrhoidectomy, Br-J-Surg, 1996, 83(3): 86-9.

11- Liu ST., Wu CT., Yeh CC., et al., Premedication with dextromethorphan provides posthemorrhoidectomy pain relief. Dis colon Rectum 2000, Apr, 43(4): 507-10.

