

بررسی کارآیی روش رنگ آمیزی کلونید نقره در تشخیص آدنوکارسینوم، هیپرپلازی و بافت طبیعی آندومتر از یکدیگر

چکیده

دکتر مریم کدیور I

دکتر فرزاد نورائی II

نواحی سامانگر هستک (Nucleolar Organizer Regions, NOR) حلقه‌هایی از DNA هستند که بدنبال نشخه‌برداری به RNA ریپوزومی بدل می‌گردند. روش کلونید نقره با رنگ آمیزی پروتئینهای همراه با NOR(s) (AgNOR) قادر است آنها را بصورت نقاط سیاه‌رنگی در داخل هسته نمایان سازد که نمایانگر فعالیت پروليفراتیو بافت هستند. لذا، از این خاصیت می‌توان برای تفکیک ضایعات پیش‌بدخیمی از بدخیمی استفاده کرد. هدف این پژوهش بررسی توانایی، میزان دقت و خطای روش رنگ آمیزی AgNOR برای تفکیک ضایعات مختلف آندومتر است که در بسیاری از موارد همپوشان (Overlap) هستند. بهمین منظور ۱۲۰ مقطع از بافت آندومتر بیمارانی که طی سالهای ۱۳۷۲ لغایت ۱۳۷۶ به بیمارستان اکبرآبادی مراجعه کرده بودند، رنگ آمیزی شد. این مقاطع از طریق کورتاژ تشخیصی و هیستریکتومی بدست آمدند. تشخیصهای بافت‌شناسی نمونه‌های مزبور عبارت بودند از: آندومتر پروليفراتیو (۳۰ نمونه) و آدنوکارسینوم (۲۵ نمونه). تعداد متوسط NOR(s) رنگ شده بوسیله نقره (AgNOR) در هر سلول بافت پروليفراتیو ۸/۹، بافت ترشخی ۵/۷، هیپرپلازی ساده آندومتر ۹/۷، هیپرپلازی کمپلکس ۱/۳ و آدنوکارسینوم آندومتر ۱۴/۶ بود. اختلاف بین میانگینهای فوق براساس تحلیل واریانس یکطرفه (ANOVA) معنی‌دار بود ($P < 1/42 \times 10^{-4}$). نتیجه آزمون سنجش قدرت روابط تقریباً برابر با ۸۳٪ بود. اختلاف معنی‌دار عمدتاً بر اثر اختلاف بین بافتهای طبیعی با یکدیگر، با هیپرپلازی و آدنوکارسینوم و نیز اختلاف بین هیپرپلازی و آدنوکارسینوم ایجاد شده است ($P < 0/01$). لذا شمارش NOR(s) معیار قاطعی برای تشخیص افتراقی ضایعات مختلف آندومتر از یکدیگر می‌باشد.

کلید واژه‌ها: ۱- نواحی سامانگر هستک ۲- هیپرپلازی آندومتر

۳- کارسینوم آندومتر ۴- روش رنگ آمیزی کلونید نقره

مقدمه

بخود می‌گیرند و در حین تلافان، در اطراف آنها هستکها مجدداً ساماندهی می‌شوند، توصیف گردیدند. اما امروزه مشخص گردیده است که آنها محتوی ژنهای ریپوزومی (بواسطه هیبریدیزاسیون درجا به اثبات رسیده است) و

نواحی سامانگر هستک (Nucleolar Organizer Regions, NOR) حلقه‌هایی از DNA هستند که بدنبال نسخه‌برداری به RNA ریپوزومی بدل می‌گردند. در ابتدا NOR(s) بعنوان نواحی کروماتینی که مقدار کمی رنگ

این مقاله خلاصه‌ایست از پایان نامه دکتر فرزاد نورائی جهت دریافت درجه دکترای تخصصی در رشته آسیب‌شناسی به راهنمایی دکتر مریم کدیور. همچنین این مقاله در کنگره سالیانه آسیب‌شناسی (مهرماه ۱۳۷۸) و کنگره سالیانه بیماریهای زنان و زایمان (آذرماه ۱۳۷۸) در دانشگاه علوم پزشکی و خدمات بهداشتی - درمانی تهران ارائه شده است.

(I) استادیار رشته آسیب‌شناسی، بیمارستان فیروزگر، میدان ولیعصر، خیابان شهید ولدی، دانشگاه علوم پزشکی و خدمات بهداشتی - درمانی ایران، تهران.

(II) دستیار رشته آسیب‌شناسی، دانشگاه علوم پزشکی و خدمات بهداشتی - درمانی ایران، تهران (*مؤلف مسؤول).

تحت شرایط فیزیولوژیک، آندومتر دچار تغییراتی دوره‌ای می‌گردد که پرولیفراسیون شدید در نیمه اول چرخه و سپس فعالیت ترشحی، در نیمه دوم از مشخصات بارز آن است. بعلاوه، اشکال هیپرپلاستیکی از پرولیفراسیون آندومتر نیز وجود دارند، نظیر هیپرپلازیهای ساده یا پیچیده که در صورت بروز آتیپی، پیش‌ساز کارسینوم آندومتر خواهند بود. محققان متعددی تلاش نموده‌اند تا حضور AgNOR(s) در آندومتر و مشخص نمودن جوانب مختلف پرولیفراسیون آندومتر را نشان دهند (۱، ۲، ۳، ۴، ۵، ۶، ۷، ۸، ۹، ۱۰، ۱۱، ۱۲ و ۱۳).

در این تحقیق سعی شد تا براساس رنگ‌آمیزی NOR(s) و شمارش آنها در هسته‌های بافت طبیعی آندومتر (در دو مرحله پرولیفراتیو و ترشحی)، هیپرپلازی آندومتر و آدنوکارسینوم آندومتر، معیاری جهت تفکیک عینی این ضایعات تعیین گردد تا از بروز اختلاف نظر پیرامون تشخیص صحیح ضایعات مزبور جلوگیری نماید و به تفکیک ضایعات همپوشان (overlap) از یکدیگر کمک شود.

دلیل این امر در مراجع استاندارد چنین ذکر شده است: افتراق بین موارد هیپرپلازی شدید و آدنوکارسینوم کاملاً تمایز یافته بسیار دشوار است. علت دشواری مزبور، عمدتاً این واقعیت است که براساس مشاهدات مورفولوژیک، میکروسکوپی الکترونی، خواص بیوشیمیایی، ایمونوهیستوشیمی و دینامیک سلولی (cytodynamic)، هیپرپلازی و کارسینوم آندومتر نقاط متفاوتی از یک طیف بیماری هستند.

درجات متفاوتی از هیپرپلازی آندومتر روی می‌دهند. از نوعی که نمی‌توان آنرا از آندومتر شدیداً پرولیفراتیو طبیعی (Disordered Proliferative Endometrium) تفکیک نمود تا نوع آتیپیک که نمای آدنوکارسینوم را بخود می‌گیرد (۱). بعلاوه، رنگ‌آمیزی AgNOR روشی نسبتاً ارزان و ساده می‌باشد و بیمار را از انجام آزمونهای پیچیده‌تر و گرانتر بی‌نیاز می‌سازد. بویژه در کشور ایران افزون بر گرانی، مشکل عدم دسترسی به این آزمونها نیز وجود دارد.

پروتئینهای اسیدی متعددی که تمایل زیادی به نقره دارند (پروتئینهای AgNOR) می‌باشند. از این خصوصیت اخیر در شناسایی سریع NOR(s) در بررسی بوسیله میکروسکوپ نوری و با استفاده از روش ساده یک مرحله‌ای رنگ‌آمیزی نقره، بنحو موثری استفاده می‌شود (۱). رنگ‌آمیزی بافتی - شیمیایی موجب اتصال نقره به گروههای سولفیدریل موجود در پروتئینهای همراه با NOR(s) از جمله RNA polymerase I می‌گردد. NOR(s) بصورت نقاط سیاه رنگ نقره‌ای متالیکی ظاهر می‌شوند، ۰/۵ تا ۱ میکرون قطر دارند و داخل محدوده‌های ثانویه کروموزومهای متافازیک و یا داخل هسته متمرکز گردیده‌اند.

مطالعات متعددی بر روی تومورهای مختلف نشان می‌دهد که تعداد NOR(s) موجود در هسته سلولهای هیپرپلاستیک و بدخیم، نشاندهنده فعالیت پرولیفراتیو آنهاست. (۲، ۳، ۴، ۵، ۶ و ۷). بنابراین، تصور می‌شود NOR(s) بازتابی از فعالیت سنتتیک (synthetic) در سلولهای هیپرپلاستیک و طبق نظر برخی از محققان، شاخصی از پیش‌آگهی سلولهای تومورال بدخیم است (۴، ۸، ۹ و ۱۰).

طی سالهای اخیر در مورد توان تشخیصی و کاربرد رنگ‌آمیزی کلئوئید نقره (AgNOR) در تعیین پیش‌آگهی موارد پرولیفراتیو و تومورها، مقالات بسیاری ارائه شده است (۱، ۸، ۹، ۱۰ و ۱۱). از آنجا که NOR به فعالیت پرولیفراتیو جمعیت‌های سلولی مربوط می‌شود، بنظر می‌رسد که این رنگ‌آمیزی در مورد دوم (پرولیفراسیون) بیش از اول (تومورها) کاربرد داشته باشد (۶).

تصور می‌شود که NOR(s) رنگ‌آمیزی شده بوسیله کلئوئید نقره (AgNOR) با سایر شاخصهای فعالیت پرولیفراتیو از جمله فراوانی میتوز، رنگ‌آمیزی ایمنی با آنتی‌بادیهای منوکلونال (بعنوان مثال Ki67)، آنتی ژنهای هسته‌ای سلولهای پرولیفراتیو و نیز بخش S-Cell که توسط فلوسیتومتری DNA ارزیابی می‌گردد رابطه داشته باشد (۲، ۳ و ۱۲).

روش بررسی

نمونه برداری، تهیه و بررسی لامها - از بین ۱۳۸۵ بیمار که طی سالهای ۱۳۷۲ الی ۱۳۷۶ به بیمارستان شهید اکبرآبادی مراجعه نمودند و تحت کورتاژ تشخیصی و یا هیستریکتومی قرار گرفتند، جمعاً ۱۲۰ نمونه انتخاب شد. بدین ترتیب که تمامی نمونه‌های متعلق به آدنوکارسینوم، هیپرپلازی‌های ساده و کمپلکس رحم جدا گردیدند (بترتیب ۲۹، ۲۵ و ۶ نمونه).

جهت انتخاب نمونه‌های بافت طبیعی آندومتر (پرولیفراتیو و ترشچی) ابتدا لامهای موجود بررسی شدند و نمونه‌هایی انتخاب گردیدند که از میزان کافی بافت جهت رنگ آمیزی برخوردار بودند. سپس جهت رعایت تناسب بین تعداد نمونه‌های آدنوکارسینوم آندومتر و بافت طبیعی آندومتر، ۳۰ نمونه بافت پرولیفراتیو و ۳۰ نمونه بافت ترشچی از میان نمونه‌هایی که بلوک پارافینی آنها موجود بود انتخاب گردیدند.

تشخیص بافت شناسی نمونه‌ها از قبل تعیین و تایید شده بود. نمونه‌ها در فرمالین تثبیت شده و بصورت بلوکهای پارافینی موجود بودند. از بلوکهای پارافینی مزبور، توسط میکروتوم مقطعی با ضخامت ۵ میکرون تهیه شد. سپس این نمونه‌ها با استفاده از گزلیل مومزدایی (dewax) شدند، بواسطه عبور از ظرف حاوی الکل با درجه خلوص کاهش یابنده آبدی شده و در ظرف حاوی آب قرار داده شدند. جهت رنگ آمیزی از شیوه Crocker و همکاران بدین ترتیب استفاده شد:

- محلولهای لازم جهت رنگ آمیزی: محلول الف - جهت تهیه این محلول، ۵۰ گرم نیترات نقره کریستالی به ۱۰۰ میلی لیتر آب مقطر اضافه شده و مرتباً هم زده می‌شود تا کاملاً حل شود. محلول ب - جهت تهیه این محلول دو گرم ژلاتین در ۱۰۰ میلی لیتر آب مقطر حل می‌شود و در بن‌ماری ۶۰°C قرار می‌گیرد تا کاملاً حل شود، سپس به آن یک میلی لیتر اسید فرمیک اضافه می‌شود.

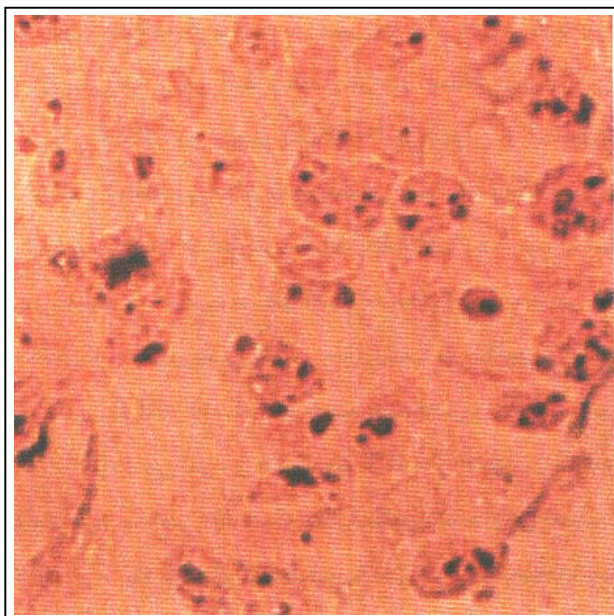
- شیوه رنگ آمیزی: پس از تهیه محلولهای فوق، به هنگام رنگ آمیزی متناسب با تعداد لامهای آماده شده (از آنجا که

رنگ آمیزی بیش از چند ساعت ثابت نمی‌ماند در هر مرحله از کار تنها تعداد معدودی لام تهیه و رنگ آمیزی شد و سپس در زیر میکروسکوپ مورد ارزیابی واقع شد) دو حجم از محلول الف و یک حجم از محلول ب با یکدیگر مخلوط بر روی لامها ریخته می‌شود. سپس لامها بمدت ۴۵ دقیقه در تاریکی قرار می‌گیرند (زیرا مخلوط محلولهای الف و ب در برابر نور سریعاً تجزیه می‌شود و نگهداری لامها در تاریکی تا اتمام رنگ آمیزی الزامی است).

بعد از اتمام این مرحله، رنگ اضافی بواسطه شستشوی یک دقیقه‌ای لامها در آب مقطر بر طرف می‌شود. سپس لامها با عبور از ظروف حاوی الکل با درجه خلوص افزایش یابنده آبگیری می‌شوند و در داخل ظرف گزلیل قرار می‌گیرند.

شایان ذکر است که رنگ آمیزی زمینه‌ای الزامی نمی‌باشد. در پایان، لامها از گزلیل خارج شده و لامل بر آن چسبانده می‌شود.

پس از انجام رنگ آمیزی، NOR(s) بصورت نقاط مجزای سیاه‌رنگی با اندازه‌های متفاوت در داخل هسته‌ها مشاهده می‌شوند (شکل شماره ۱).



شکل شماره ۱ - آدنوکارسینوم آندومتر، رنگ آمیزی AgNOR؛ (بزرگنمایی ۱۰۰۰×)

گروه‌های پنجگانه مورد مطالعه بود. از آنجا که هدف این پژوهش بررسی تاثیر تعداد NOR(s) (متغیر وابسته) در تفکیک ضایعات مختلف آندومتر (متغیرهای مستقل) بود، برای تجزیه و تحلیلی آماری جامع یافته‌ها از روش تحلیل واریانس یکطرفه (ANOVA) استفاده گردید.

جهت تعیین قدرت روابط بدست آمده در تحلیل واریانس از ضرایب همبستگی کرلینگر (اتا) و هیس (امگا) بین متغیرهای مورد بررسی استفاده شد. در پایان جهت اثبات وجود یا عدم وجود تفاوت معنی‌دار بین تک‌تک گروه‌های آزمایشی از مقایسه پس از تجربه (بروش آزمون شف) استفاده گردید.

نتایج

یافته‌های حاصل از این مطالعه بیانگر نکات مثبت و مهمی در ارتباط با تفاوت قابل توجه تعداد مراکز ساماندهی هستک (NOR) در کارسینوم آندومتر از یکسو و ضایعاتی همچون هیپرپلازی و آندومتر پرولیفراتیو از سوی دیگر می‌باشد.

نتایج بدست آمده از شمارش NOR(s) در ۵ گروه مورد مطالعه نشان می‌دهد که میانگین تعداد این مراکز در کارسینوم آندومتر از ۱۱/۵ تا ۲۲/۲ عدد (بطور متوسط ۱۴/۷ عدد) متغیر بود، حال آنکه این ارقام برای هیپرپلازی کیستیک بین ۸/۴ تا ۱۱/۴ (بطور متوسط ۹/۸ عدد) و جهت آندومتر پرولیفراتیو بین ۷ تا ۱۰ (بطور متوسط ۸/۹ عدد) داشت.

در خصوص هیپرپلازی کمپلکس بدلیل کم بودن تعداد موارد - که امری اجتناب ناپذیر بود - قضاوت قطعی ممکن نبود، هر چند که در ۶ مورد مطالعه شده، تعداد مراکز بین ۸/۸ تا ۱۱/۸ (بطور متوسط ۱۰/۳ عدد) قرار دارند.

در مورد آندومتر ترشخی هر چند تفاوت تعداد مراکز فاحش و قابل توجه می‌باشد (بطور متوسط ۵/۷ عدد) و اختلاف آن با سایر ضایعات از نظر آماری کاملاً معنی‌دار است ($P < 0.01$)، لیکن از آنجا که در مطالعات مورفولوژیک، آندومتر ترشخی به احتمال کمتری با ضایعات هیپرپلاستیک

هر کدام از نمونه‌ها بکمک عدسی روغنی (بزرگنمایی $\times 100$) میکروسکوپ نوری، هسته ۱۰۰ عدد از سلولها مورد بررسی قرار گرفت و تعداد متوسط نقاط AgNOR به ازای هر سلول محاسبه گردید.

بمنظور پرهیز از احتساب نواحی نکروزه، نواحی که بخوبی رنگ نگرفته بودند و نیز رنگ‌آمیزی زمینه (بصورت نقاط ظریف منتشر) بعنوان مناطق شمارش NOR(s) بدقت مورد بررسی قرار گرفت.

گاهی اوقات ساختمانهای حبابی شکل کوچکی مشاهده می‌شوند که گمان می‌رود لاتین باشند. این ساختمان را باید از نقاط AgNOR افتراق داد. گاهی مشاهده واضحتر و شمارش صحیح تمامی نقاط AgNOR تمرکز بیشتری می‌طلبد. در برخی از نمونه‌ها نقاط AgNOR کاملاً به یکدیگر می‌چسبند، در نتیجه جهت مشخص شدن تمامی AgNOR های هسته تمرکز دقیق بر روی بخشهای مختلف الزامی است. تنها هسته سلولهای آندومتریال مورد بررسی قرار گرفتند. سلولها بصورت تصادفی انتخاب شدند. تمامی شمارشها توسط یک مشاهده‌گر صورت پذیرفت. از آنجا که تنها بخشی از هسته سلول برش می‌خورد، شمارش نقاط AgNOR می‌بایست بصورت نسبی در نظر گرفته شود و این به قضاوت محقق نیز بستگی دارد. همچنین نتیجه بررسی به روش انجام شمارش نیز بستگی دارد.

از دلایل اختلاف در شمار NOR(s) می‌توان از اختلاف در ضخامت مقاطع تهیه شده، روشهای مختلف رنگ‌آمیزی و روشهای متفاوت شمارش نقاط AgNOR نام برد. به نظر می‌رسد که تثبیت طولانی مدت (بخصوص در نمونه‌های کوچک بیوپسی که در طول شب در مقادیر زیادی فرمالین قرار گرفته باشند) موجب چسبیدن و یکی شدن نقاط AgNOR می‌شود و در نتیجه از شمار آنها می‌کاهد. در نهایت باید بخاطر داشت که غالباً نتایج شمارش بدست آمده در آزمایشگاههای مختلف را نمی‌توان مستقیماً با یکدیگر مقایسه نمود (۱۱).

روش تحلیل آماری - نخستین قدم برای تحلیل آماری نتایج شمارش شامل تعیین NOR(s) در هر یک از

آمده است. Coumbe و همکاران، نقاط AgNOR را در سلولهای آندومتریال و استرومال شمارش و نسبت بین این دو را محاسبه نمودند (۲).

Papadimitiou و همکاران نه تنها تعداد نقاط AgNOR را محاسبه نمودند بلکه حداکثر قطر آنها و متوسط نواحی تحت اشغال آنها را نیز در نظر گرفتند.

بکاربردن این دو متغیر آخر، فایده اضافهای دربرداشت (۱۴). Wilkinson و همکاران توانستند افزایش قابل توجه نقاط AgNOR را در کارسینوم آندومتر نشان دهند (۷). آنها نتیجه گرفتند که اگر متوسط تعداد نقاط AgNOR ها بیش از ۹ عدد باشد، قویاً امکان کارسینوم مهاجم را مطرح می‌کند.

بهمین ترتیب Brustmann و همکاران از تفاوت در تعداد نقاط AgNOR جهت افتراق بافت طبیعی آندومتر، ضایعات پیش بدخیمی (هیپرپلازی) و بدخیمی (آدنوکارسینوم آندومتر) استفاده نمودند و به نتایج معنی‌داری دست یافتند (۱۱). Niwa و همکاران با استفاده از رنگ آمیزی AgNOR دریافتند که تعداد NOR(s) با افزایش شدت هیپرپلازی کمپلکس و نیز افزایش آتیپی افزایش می‌یابد آنها نتیجه گرفتند که هیپرپلازی کمپلکس با آتیپی سلولی، پیش‌ساز مستقیم آدنوکارسینوم آندومتریوئید خوب تمایز یافته می‌باشد (۱۵).

افزایش تعداد نقاط AgNOR شاخصی عمومی جهت پرولیفراسیون می‌باشد و تشخیص افتراقی منشاء اپیتلیوم را میسر نمی‌سازد. Mauri و همکاران در تلاش خود جهت بکارگیری AgNOR در تفکیک آدنوکارسینومهای آندومتر و آندوسرویکس ناموفق بودند (۱۶).

نتیجه

با توجه به یافته‌های فوق، نتیجه می‌شود که با شمارش مراکز ساماندهی هستک (NOR) پس از رنگ آمیزی با کلونید نقره (AgNOR)، بخوبی می‌توان ضایعات پیش بدخیمی را از سرطانهای آندومتر جدا نمود. این مسئله بخصوص برای تفکیک کارسینوم آندومتر از هیپرپلازی

و کارسینوم آندومتر اشتباه می‌گردد، در این خصوص بحثی نمی‌شود. همانطور که پیش از این ذکر گردید، تحلیل آماری یافته‌ها بروش ANOVA صورت گرفت. با استفاده از نتیجه نهایی این محاسبات ($F=142/30$) و مراجعه به جدول ANOVA (درجات آزادی ۴ و ۱۱۵) مشخص گردید که اختلاف بین ۵ گروه تحت مطالعه از نظر آماری کاملاً معنی‌دار بود ($P<1/42 \times 10^{-42}$).

نتایج آزمونهای سنجش قدرت روابط که بدو روش محاسبه گردیدند ۸۳/۱۹٪ (بروش کرلینگر) و ۸۲/۴۹٪ (بروش هیس) بودند. یعنی هر دو روش یک نتیجه (تقریباً ۸۳٪) را ارائه دادند. این آزمونها نشان می‌دهند که تا چه اندازه متغیر وابسته در ایجاد اختلاف آماری بین متغیرهای مستقل موثر بود.

بحث

دستاورد مهم این مطالعه تفاوت قابل توجه بین تعداد مراکز ساماندهی هستک (NOR) در ضایعات پیش سرطانی بخصوص هیپرپلازی کیستیک و کارسینوم آندومتر است که بترتیب و بطور متوسط دارای ۹/۸ و ۱۴/۷ عدد NOR هستند. تفاوت عددی دقیق این دو، ۴/۹ عدد است که از نظر آماری در محدوده $P<0/01$ معنی‌دار می‌باشد. این تفاوت برای هیپرپلازی کمپلکس و کارسینوم آندومتر نیز قابل توجه می‌باشد (رقمی معادل ۴/۳) و چنانچه تعداد ۶ مورد هیپرپلازی کمپلکس را بعنوان حجم نمونه کافی در نظر بگیریم، از نظر آماری این تفاوت معنی‌دار است ($P<0/01$).

نتیجه مهم دیگر در این مطالعه تشابه تعداد مراکز ساماندهی هستک در آندومتر پرولیفراتیو و هیپرپلازی آندومتر بخصوص هیپرپلازی کیستیک است. در آندومتر پرولیفراتیو تعداد مراکز ساماندهی هستک بطور متوسط ۸/۹ عدد می‌باشد. این میزان در هیپرپلازی کیستیک بطور متوسط به ۹/۸ عدد می‌رسد (تفاوت دقیق معادل ۰/۹ است که در محدوده $P<0/05$ معنی‌دار نمی‌باشد).

در مطالعاتی که تاکنون در دیگر نقاط دنیا جهت بررسی این موضوع انجام گردید نیز یافته‌ها و نتایج مشابهی بدست

تحقیق حاضر را مورد بررسی قرار داده‌اند و بویژه در بخش مربوط به بحث کمک فراوانی نمودند، تشکر و قدردانی نمایند.

منابع

1- Rosai J., Ewing J: Ackerman's Surgical pathology, Mosby, 1996; 48: 1403-1409.

2- Coumbe A., Mills BP., Brown CL., Nucleolar organizer regions in endometrial hyperlasia and neoplasia. Pathol Res Pract 1990, 186: 254-259.

3- Derenzini M., Pession A., Trere D., Quantity of nucleolar silver-stained proteins is related to proliferating activity in cancer cells; Lab Invest, 1990 Jul; 63(1): 137-40.

4- Derenzini M., Trere D., Importance of interphase nucleolar organizer regions in tumor pathology; Virchows Arch [Cell Pathol]; 1991, 61: 1-8.

5- Trere D., Farabegoli F., Cancellieri A., et al., AgNOR area in interphase nuclei of human tumors correlated with the proliferative activity evaluated by bromodeoxyuridine labeling and Ki-67 immunostaining. J Pathol, 1991 Sep; 165(1); 53-9.

6- Trere D., Pession A., Derenzini M., The silver-stained proteins of interphasic nucleolar organizer regions as a parameter of cell duplication rate, Exp Cell Res, 1989 Sep; 184(1): 131-7.

7- Wilkinson N., Buckley CH., Chawner L., et al., Nucleolar organizer regions in the normal, hyperplastic and neoplastic endometric, Int J Gynecol Pathol, 1990, 9: 55-59.

8- Nielsen AL., Nyholm HCL., Proliferating cell nuclear antigen in endometrial adenocarcinomas of endometrioid type correlated with histologic grade, stage, previous hormonal treatment, and survival. Hum Pathol, 1993, 24: 1003-1007.

9- Pich A., Chiusa L., Margaria E., Prognostic relevance of AgNORs in tumor pathology, Micron 2000 Apr; 31(2): 133-41.

10- Trere D., Cancellieri A., Perrone A., et al., AgNOR protein distribution correlates with patient survival in stage I endometrial adenocarcinoma, Virchows Arch A Pathol Anat Histopathol, 1992, 421(3): 203-7.

کمپلکس می تواند دارای اهمیت و ارزش زیادی باشد. چون این دو ضایعه در مطالعه مورفولوژی روتین بخصوص بر روی نمونه‌های کورتاژ و بیوپسی، مسئله‌ساز و قابل اشتباه هستند.

همانطوریکه قبلاً ذکر گردید تفاوت تعداد مراکز ساماندهی هستک در آندومتر پرولیفراتیو و هیپرپلازی آندومتر معنی‌دار نمی‌باشد یافته مزبور، موید این نظریه است که در هیپرپلازی کیستیک بافت آندومتر بخودی خود کاملاً طبیعی است و عامل غیر طبیعی بالابودن میزان استروژن خون می‌باشد که می‌تواند منشاء داخلی یا خارجی داشته باشد.

بهمین دلیل با حذف منبع استروژن، بافت آندومتر به رشد طبیعی و تغییرات دوره‌ای خود برمی‌گردد و احتیاج به انجام هیچ اقدام مداخله‌ای و درمانی نمی‌باشد و نیز جای نگرانی برای بیمار وجود ندارد.

بر اساس یافته‌های این مطالعه تعداد متوسط مراکز ساماندهی هستک در هیپرپلازی کمپلکس، ۱۰/۳ عدد می‌باشد. این عدد هر چند که با تعداد متوسط مراکز مزبور در کارسینوم آندومتر (۱۴/۷ عدد) فاصله معنی‌داری دارد ($P < 0.01$)، لیکن از سوی دیگر اگر عدد ۹ بعنوان مرز بین ضایعات خوش‌خیم و بدخیم پذیرفته شود آنوقت می‌توان چنین استدلال نمود که در هیپرپلازی کمپلکس، سلولهای بافت آندومتر از حالت طبیعی خارج می‌شوند و در جهت سرطانی شدن پیشرفت می‌نمایند (۷).

لازم بذکر است که این نتیجه‌گیری تنها یک حدس می‌باشد و جهت تایید مطالعات دقیقتر سیتوژنتیک و بیومولکولار (از طریق مطالعه ژنهای کنترل کننده رشد سلولی در هیپرپلازی کمپلکس) را می‌طلبید.

تقدیر و تشکر

مولفین برخوردارم می‌دانند تا از زحمات استاد گرامی جناب آقای دکتر تبریزی که با علاقه و دقت نظر

11- Brustmann H., Riss P., and naude S., Nucleolar organizer regions as markers of endometrial proliferation. A study of normal, hyperplastic and neoplastic tissue. *Hum Pathol*, 1995 Jun; 26(6): 664-7.

12- Nielsen AL., Nyholm HCJ., Negel P., Expression of MIB-1 (paraffin Ki-67) and AgNOR morphology in endometrial adenocarcinomas of endometriod type, *Int J Gynecol Pathol*, 1994, 13: 37-44.

13- Mauri MF., Fibbi ML., Lore V., et al., Evaluation of nucleolar organizer region associated proteins in endometrial pathology. *Histol Histopathol* 1991, 6: 531-534.

14- Papadimitiou CA., Athanasiadou S., Stylianidou A., et al., Nucleolar organizer regions in normal, hyperplastic and carcinomatous epithelium of endometrium. *Virchows Arch B Cell Pathol Incl Mol Pathol* 1991, 60: 155-160.

15- Niwa K., Yokoyama Y., Tanak T., et al., Silver-stained nucleolar organizer regions in the normal, hyperplastic and neoplastic endometrium. *Virchow Arch A Pathol Anat Histopathol* 1991, 419: 493-497.

16- Mauri FA., Muscara M., Ferrero S., et al., AgNOR counts in endometrial and endocervical carcinomas. *Pathologica* 1990, 1080: 399-403.

EFFECTIVENESS OF AgNOR STAINING IN DISTINCTION OF ENDOMETRIAL ADENOCARCINOMA, HYPERPLASIA AND NORMAL ENDOMETRIUM

M. Kadivar, MD^I *F. Nooraie, MD^{II}

ABSTRACT

Nucleolar organizer Region (NORs) are loops of DNA that transcribe to ribosomal RNA. A silver colloid staining technique to identify nucleolar organizer region associated protein (AgNOR's) can visualize them by intranuclear black dots. The objective of the present research is to determine to what extent the staining method can be effective in screening and diagnosis of endometrial lesions. In this investigation, the technique is applied to 120 sections of endometrial tissue. The specimens were taken from patients admitted to Shahid Akbar-Abadi Hospital in Tehran between 1372 - 1376. These sections were obtained either after curettage or from hysterectomy specimens. The histological diagnosis are as follows: normal proliferative (n=30) or secretory (n=30) endometrium, simple cystic hyperplasia (n=29), complex hyperplasia (n=6) and adenocarcinoma (n=25). The average number of NOR(s) in normal proliferative, normal secretory, simple and complex hyperplasia and adenocarcinomatous tissues were 8.9, 5.7, 9.7, 10.3 and 14.6 respectively.

There are clearly significant variations between these average counts, as quantified by an ANOVA ($p < 1.42E-43$). Power analysis of the results shows that about 83% of variance of the dependent variable (NOR count) is due to the effects of independent variables, that is the aforementioned lesions. The sharp variation between NOR counts in different normal tissues with each other and with abnormal pre malignant and malignant lesions, and also between pre malignant and malignant lesions, strongly suggest using AgNOR in differential diagnosis of endometrial lesions.

Key Words: 1) Nucleolar organizer regions (NOR) 2) Endometrial hyperplasia
3) Endometrial adenocarcinoma 4) Silver colloid technique (AgNOR)

This article is a summary of the thesis of the degree of specialty in pathology of F.Nooraie MD under supervision of M.Kadivar MD, Also presented in annual congress of Pathology and annual congress of gynecology, Tehran University of Medical Sciences and Health Services, 1999.

I) Assistant professor of pathology, Firoozgar hospital, Valadi st., Vali-Asr sq., Iran University of Medical Sciences and Health Services, Tehran, Iran.

II) Pathologist(Corresponding author).*