

## آزمون تصویری ضایعات متعدد هیپودنس در کبد

\*دکتر مهشید طالبی طاهر: دانشیار بیماری‌های عفونی، گروه بیماری‌های عفونی، دانشگاه علوم پزشکی تهران (\* نویسنده مسئول).

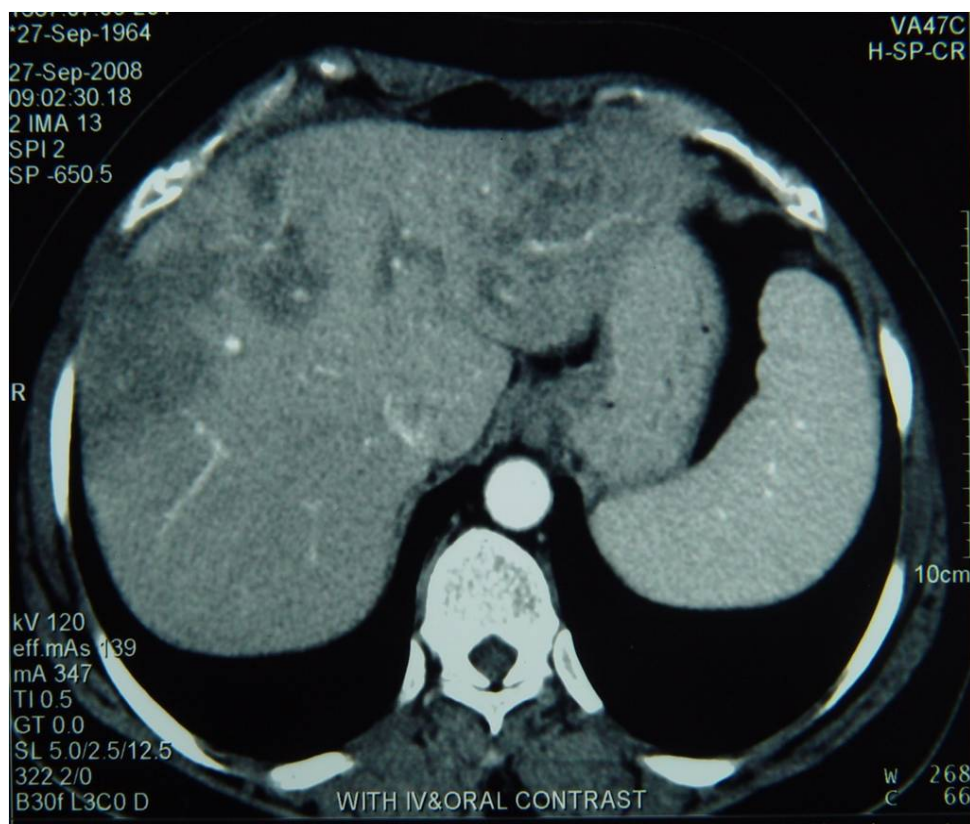Mtalebitaheer2000@yahoo.com

دکتر سیامک خالقی: استادیار بیماری‌های داخلی، فوق تخصص بیماری‌های گوارش و کبد، گروه بیماری‌های داخلی، دانشگاه علوم پزشکی تهران.

تاریخ پذیرش: ۹۲/۱/۲۵

۹۲/۱/۱۵

تاریخ دریافت:



AST: 43 U/L, ALT: 87U/L, Alkaline phosphatase: 665 U/L, Total bilirubin: 0.8mg/dl

در سونوگرافی و سی تی اسکن انجام شده چند ضایعه هیپودنس در کبد گزارش می شود. تشخیص شما چیست؟

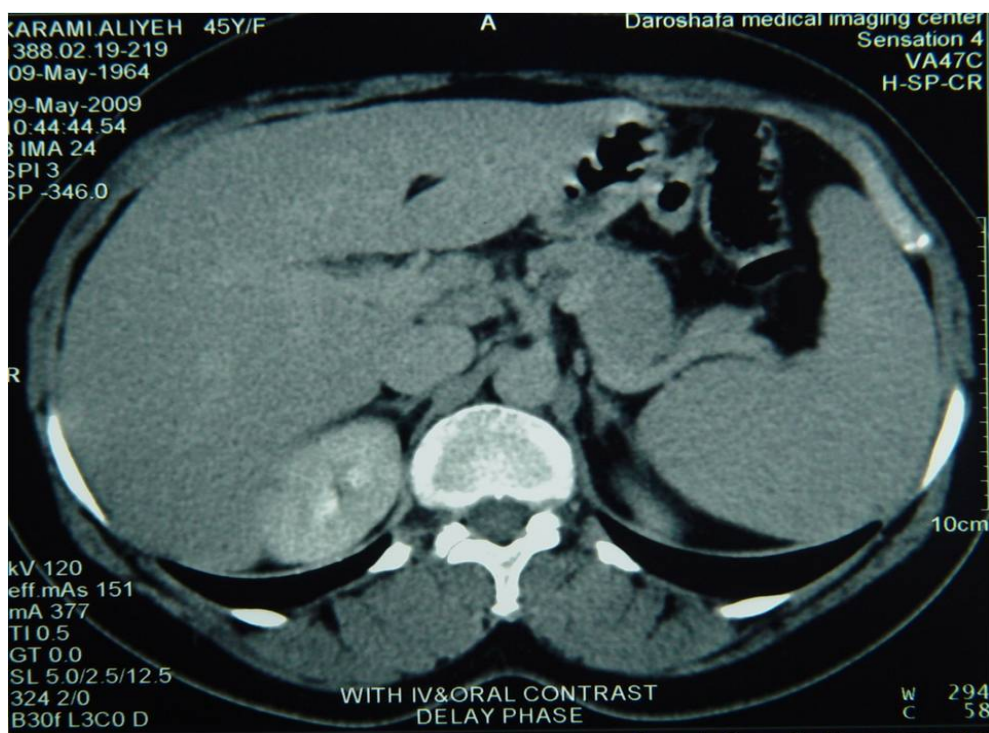
### فاسیولیاژیس

فاسیولیاژیس به علت فاسیولا هپاتیکا یک بیماری مشترک حیوان و انسان می باشد و در ایران اندمیک است (۱). عفونت معمولاً با خوردن

بیمار خانم ۴۵ ساله که بعلت درد قسمت فوقانی و راست شکم به مدت یکماه به بیمارستان رسول اکرم(ص) مراجعه می نماید. درد مداوم بوده و ارتباطی با خوردن و تغییر وضعیت نداشته است. بیمار تب، لرز، تهوع و استفراغ را ذکر نمی نماید. در معاینه فیزیکی تنها نکته مثبت درد مختصر با فشار دادن در قسمت فوقانی و راست شکم بوده است. آزمایشات بیمار به شرح زیر بوده است:

WBC: 7300/mm<sup>3</sup>, eosinophils: 584/mm<sup>3</sup>

(/۸), Hb: 12.6gr/dl, ESR: 53cm/hr



### منابع

1. Moghadami M, Mardani M. Fasciola hepatica: A cause of obstructive jaundice in an elderly man from Iran. *Saudi J Gastroenterol* 2008; 14(4): 208-10.
2. Fried B, Abruzzi A. Food-borne trematode infections of humans in the United States of America. *Parasitol Res* 2010; 106(6): 1263-80.
3. Sezgin O, Altintas E, Disibeyaz S, Saritas U, Sahin B. Hepatobiliary Fascioliasis: clinical and radiologic features and endoscopic management. *J Clin Gastroenterol* 2004; 38(3): 285-90.
4. Arsian F, Batirel A, Samasti M, Tabak F, Mert A, Ozer S. *Turk J Gastroenterol* 2012; 23(3): 267-71.
5. Espinoza JR, Maco V, Marcos L, Saezs S, Neyra V, Terashima A, et al. Evaluation of Fas2ELISA for the serological detection of fasciola hepatica infection in humans. *Am J Trop Med Hyg* 2007; 76(5): 977-82.

سبزیجات آلوده به متاسرکر فاسیولا رخ می دهد (۲).

بیماری دو مرحله دارد: مرحله کبدی یا حاد و مرحله صفراوی یا مزمن که در مرحله حاد بیمار با درد شکم، تب، سردرد، خارش و کاهش وزن مراجعه می نماید اما مرحله مزمن معمولاً بدون علامت است (۳).

برای این بیمار با شک به فاسیولیازیس آزمایش مدفوع برای دیدن تخم کرم درخواست می شود که منفی بوده است (۴) اما سرولوژی برای تعیین آنتی بادی با روش ELISA مثبت گزارش می شود (۵).

برای بیمار تریکلاندازول با دوز ۱۰ mg/kg برای دو روز تجویز می شود که در پیگیری چند ماه بعد علائم بالینی، آزمایشگاهی و رادیوگرافی برطرف می شود.

فاسیولیازیس در مناطق اندمیک باید در تشخیص افتراقی درد شکم و اتوزینوفیلی قرار گیرد.