

# شکستگی و دررفتگی غیر قابل جانداختن شانه "گزارش یک مورد غیر معمول"

## چکیده

شکستگی دررفتگی قدامی ۲ قطعه‌ای شانه (برجستگی بزرگ) را می‌توان با جاناندازی بسته درمان کرد. در این گزارش ۱ مورد از این نوع دررفتگی که با جاناندازی بسته جاناندازی نشده بود، معرفی می‌گردد. در این بیمار به علت گیرافتادن تاندون عضله دوسربازویی و برجستگی بزرگ در کف مفصل گلوئئید و ایجاد شکاف در طول الیاف عضله ساب اسکاپولاریس (Button hole)، درمان به صورت جراحی باز انجام شد. این نوع گیرافتادن (Interposition) در کتابها و نوشته‌ها تا کنون گزارش نشده است.

دکتر مجید عیوض ضیائی I

کلیدواژه‌ها: ۱- شکستگی دررفتگی ۲ قطعه‌ای شانه ۲- عدم موفقیت در جاناندازی با روش بسته ۳- گیرکردن نسج بین دو جزء مفصل

## مقدمه

شکستگی برجستگی بزرگ همراه با دررفتگی قدامی شانه در حدود ۱۲٪ تا ۱۵٪ گزارش شده است. این شکستگی دررفتگی معمولاً با روش بسته جاناندازی می‌شود (۱).

طبق نظر OMER در مدت بیش از ۲۰ سال، تنها ۸ مورد دررفتگی غیر قابل جاناندازی با روش بسته در مقالات چاپ شده به زبان انگلیسی گزارش شده است.

این دررفتگی بندرت احتیاج به جاناندازی باز و جراحی دارد. گاهی به علت پارگی تاندون طولی روتیتور کاف (۲ و ۳) شکستگی بخوبی جانمی‌افتد اما دررفتگی جا می‌افتد.

در موارد خیلی استثنایی دررفتگی با روش بسته جانمی‌افتد که علت آن گیرافتادن عضله ساب اسکاپولاریس پاره شده (۴)، تاندون عضله دوسربازویی (۵)، گیرافتادن لابروم در داخل حفره گلوئئید و قطعه شکسته برجستگی بزرگ (۶) و پاره شدن عضلات روتیتور کاف از محل عضله و گیرافتادن در داخل مفصل (۲) می‌باشند. در این موارد دخالت جراحی برای درمان لازم و ضروری است.

گیرافتادن همزمان ۳ جزء از عوامل باز دارنده جافتادن با روش بسته شامل، تاندون دو سر بازویی، قطعه شکسته برجستگی بزرگ و شکافته شدن عضله ساب اسکاپولاریس

(I) استادیار گروه ارتوپدی، بیمارستان شفاپایان، دانشگاه علوم پزشکی و خدمات بهداشتی درمانی ایران، تهران.

چند روز بعد بیمار در مرکز دیگری تحت بررسی مجدد با CTScan قرار گرفت که وجود قطعه شکسته را در داخل حفره تأیید کرد (شکل شماره ۱). چند روز بعد یعنی حدود ۳ هفته بعد از اولین تلاش برای جاناندازی بسته

در طول ایاف عضله و گیج‌کردن سر در داخل (Button hole) تاکنون گزارش نشده است. موارد گزارش شده در جدول شماره ۱ نشان داده شده است.

جدول شماره ۱- موارد گزارش شده از عدم جاناندازی شانه با روش بسته

شماره	سال	سن بیمار	جنس	سمت	مکانیسم دررفتگی	شکستگی همراه	جزء مانع برای جافتادن	پیگیری
۱	۱۹۹۸	۵۶	زن	راست	افتادن از تخت	برجستگی بزرگ	پارگی عضله ساب‌اسکاپولاریس	۳ ماه
۲	۱۹۹۰	۵۵	مرد	چپ	افتادن	-	پارگی عضله ساب‌اسکاپولاریس	۶ ماه
۳	۱۹۹۰	۵۳	مرد	راست	تصادف	-	تاندون دو سر بازویی	۲ ماه
۴	۱۹۸۲	۳۲	مرد	چپ	معلوم نیست	برجستگی بزرگ	برجستگی بزرگ	-
۵	۱۹۸۲	۴۵	مرد	چپ	صرع	-	لابروم	-
۶	۱۹۸۲	۸۲	مرد	راست	افتادن	برجستگی بزرگ	تاندون دو سر و برجستگی بزرگ	-
۷	۱۹۸۲	۷۰	مرد	چپ	افتادن	برجستگی بزرگ	تاندون دو سر بازویی	-
۸	۱۹۷۹	۹۱	زن	راست	افتادن	-	عضله ساب‌اسکاپولاریس	-
۹	۱۹۶۶	۵۴	مرد	راست	تصادف	-	عضله ساب‌اسکاپولاریس	۴ ماه

### معرفی بیمار

پزشک ارتوپد بعدی سعی در جاناندازی کرده بود که متأسفانه این تلاش هم با ناکامی روبرو گردید. سرانجام ۲۷ روز بعد از اولین تلاش برای جاناندازی، بیمار توسط نویسنده مقاله تحت عمل جراحی باز شانه قرار گرفت. در الکترومیوگرافی که قبل از عمل جراحی انجام شده بود بجز فشار روی شبکه عصبی بازویی مشکل دیگری وجود نداشت.

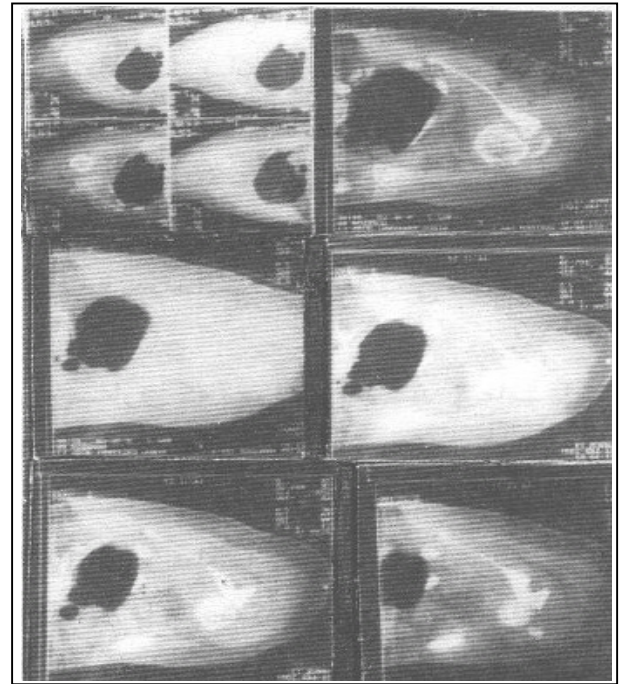
بیمار خانم ۲۸ ساله‌ای بود که در سانحه رانندگی دچار شکستگی دررفتگی دو قطعه‌ای قدامی شانه راست شده بود. بیمار قبل از این حادثه هیچ‌گونه مشکلی در شانه راست نداشت.

در یک مرکز درمانی پس از تصویربرداری ساده از شانه با تشخیص دررفتگی، توسط یک متخصص ارتوپدی در زیر بیهوشی عمومی تصمیم به جاناندازی بسته گرفته شد که پزشک موفق به جاناندازی نشد.

بعد از جاناندازی تاندون به داخل کانال و خارج کردن برجستگی بزرگ از داخل مفصل، جاناندازی صورت گرفت.

لابروم قدامی و خلفی بررسی شدند که سالم بودند. بقایای لیگامان عرضی کانال دو سر با ایجاد ۲ سوراخ کوچک در لبه خارجی کانال و دوختن لیگامان به استخوان از طریق ۲ سوراخ تعبیه شده در لبه خارجی کانال تاندون دو سر در داخل کانال ثابت شد.

شکستگی برجستگی بزرگ بعد از جاناندازی با ۲ عدد پیچ ۳/۵ میلی‌متر به محل اصلی متصل شد. عضله ساب اسکاپولاریس که Z پلاستی شده بود به محل اصلی وصل گردید. بازو در حالت خنثی (بدون چرخش خارجی و داخلی) قرار گرفت و عضله سینه‌ای بزرگ و تاندون Conyoinet به محل اصلی دوخته و بدون ثابت کردن سراسخوان به حفره گلوئید، پایداری مفصل امتحان شد. بعد از ترمیم کامل زخم، اندام به طریق بانداژ و لپو ثابت گردید و حرکات مفصل شانه از هفته دوم شروع شد (شکل شماره ۲).



شکل شماره ۱- CT اسکن شانه که در آن قطعه شکسته در حفره شانه مشخص است.

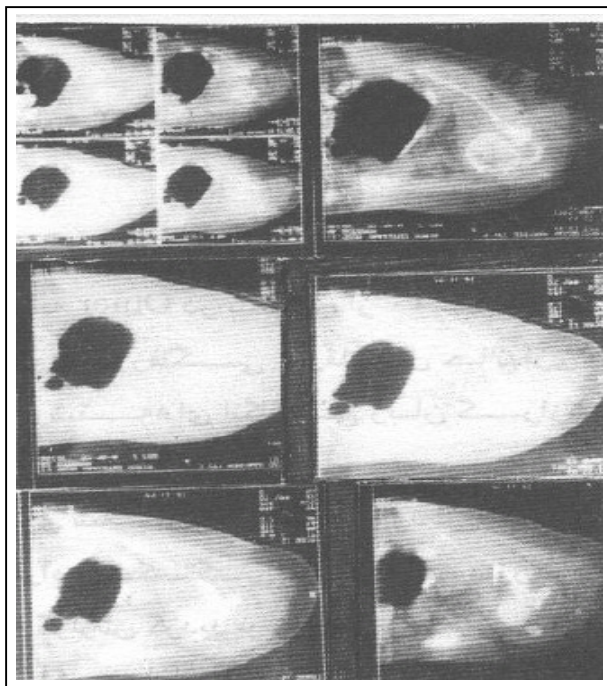
جراحی باز با برش عضله دلتوپکتورال شروع شد و بعد از بازکردن فاشیای کلاوی پکتورال، به علت سفتی بیش از اندازه در تاندون Conyoinet، Z پلاستی در تاندون انجام گردید.

عصب موسکولوکوتانوس بررسی و حفاظت شد. سپس عضله سینه‌ای بزرگ در ۱ بالای محل اتصال به بازو بریده و آزاد گردید.

در بررسی عضله ساب‌اسکاپولاریس با کمال تعجب دریافتیم که این عضله از محل اتصال به برجستگی کوچک و حدود ۱ پایینی آن کنده شده و در زیر گردن آناٹومیک و پشت آن در داخل حفره گلوئید قرار گرفته است.

متأسفانه پس از آزادکردن باقیمانده چسبندگی عضله از برجستگی بزرگ و بازکردن Button hole، سراسخوان در داخل مفصل قرار نگرفت و جاناندازی انجام شد.

تاندون دو سر بازویی از کانال دو سر بازویی خارج و در داخل حفره گلوئید و پشت سراسخوان به همراه برجستگی بزرگ قرار گرفته بود.



شکل شماره ۲- CT اسکن شانه بعد از عمل جراحی باز شانه

موانعی که سبب عدم موفقیت در جاناندازی می‌شوند شامل تاندون عضله دو سر، عضله ساب اسکاپولاریس پاره شده؛ لاپروم گلوئوئید، شکستگی برجستگی بزرگ، و پاره شدن تاندونهای روتاتورکاف از جسم تاندون گیرافتادن در فاصله مفصلی نام برده شده هستند.

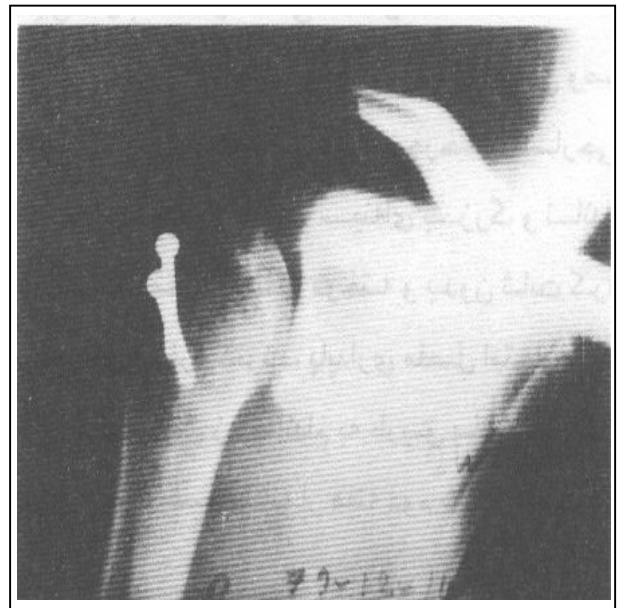اما در بیماری که معرفی شد ۳ عامل، تاندون دو سر بازویی، قسمتی از عضله ساب اسکاپولاریس بصورت ایجاد حالت جادگمه‌ای (Button hole) و قطعه شکسته برجستگی بزرگ در داخل مفصل با هم، شکل جدیدی از Interposition را ایجاد کرده بودند که سبب عدم موفقیت در جاناندازی بسته در مدت ۳ هفته از دررفتگی شده بود. از دست رفتن زمان عاملی است که در نتایج درمان تأثیر منفی خواهد داشت (۷). بنابراین توصیه می‌شود در مواردی که جانداختن بسته در شرایط ایده‌آل امکان ندارد، جراحی بلافاصله و بدون از دست رفتن وقت انجام شود تا عوارض ناشی از کهنه‌شدن دررفتگی مانند، محدودیت حرکت شانه بعد از عمل یا بروز عارضه نکروز سر استخوان بازو و تشدید فشار روی شبکه عصبی اطراف شانه به حداقل رسانده شود.

#### منابع

- 1- Omer A., Lliahi MD., Irreducible anterior dislocation of shoulder associated with Fr. Of G.T The american jurnal of orthopedic augest 1998, 27(8): 676-678.
- 2- Kuhnen & groves MD., Irreducible acute anterior dislocation of the shoulder, clinical orthopedic and related research 1979, 139: 167-168.
- 3- Tietjen R., Occult glenohumeral interposition of a torn rotator cuff, a case report J.B.J.S., 1982, 64A: 458-459.

در حال حاضر که ۶ ماه از درمان بیمار سپری شده است، حرکات شانه به صورت فلکسیون پاسیو ۱۷۰ درجه، همراه با ابداکسیون پاسیو ۱۶۰ درجه و چرخش داخلی ۷۰ درجه و چرخش خارجی ۴۵ درجه می‌باشد.

بیمار قادر است کارهای روزمره خود را براحتی انجام دهد. رادیوگرافی اخیر نیز علائمی از نکروز آسپتیک را نشان نداد (شکل شماره ۳).



شکل شماره ۳- رادیوگرافی شانه ۶ ماه بعد از جراحی باز شانه

#### بحث

به گفته Omer در بیش از ۳۰ سال گذشته فقط ۸ مورد دررفتگی غیر قابل جاناندازی با روش بسته در نوشته‌های انگلیسی زبان گزارش شده است.

در جدول شماره ۱، سه مورد از موارد گزارش شده، همراه با شکستگی برجستگی بزرگ بودند و بیماری که گزارش گردید نیز چهارمین مورد از این نوع بوده است. اگر چه اغلب، جوانان در معرض دررفتگی شانه هستند، اما همه موارد گزارش شده و نیز این مورد، از نظر سنی در دهه چهارم بودند (۳۲ سال به بالا).

4- Simonh Bridle. Barry ferris., Irreducible acute anterior dislocation of the shoulder interposed subscapularis. J.B.J.S. 1990, 72B: 1078-1079.

5- Sinao T., Hira YaMa Y. Take mitsu. Irreducible shoulder dislocation associated interposed biceps tendon. J.B.J.S. 1990, 72(6) november: 1079-1080.

6- Omi Ooa., Irreducible anterior dislocation of the shoulder due to loose fragment from an associated fracture of the greater tuberosity. injury 1983, 15: 138.

7- LAM S.J.S., Irreducible anterior dislocation of the shoulder. J.B.J.S., 1966, 48B: 132.

## IRREDUCIBLE ANTERIOR DISLOCATION OF THE SHOULDER “AN UNUSUALL CASE REPORT”

*M. Eyvaz Ziaee, MD<sup>I</sup>*

### ABSTRACT

The 2 part greater tuberosity fracture dislocation of shoulder can usually be reduced by close methods. We report a case of failed close reduction due to interposition of long head of biceps tendon and greater tuberosity and botton hole deformity of subscapularis musclue.

**Key Words:** 1) 2 part fracture dislocation 2) Irreducible 3) Interposition

---

*D) Assistant professor of orthopedic surgery, Shafa yahyaian Hospital, Iran University of Medical Sciences and Health Services.*