

# بررسی نتایج اعمال جراحی حفظ اندام در بیماران مبتلا به استئوسارکوم با

## درجه بدخیمی بالا

### چکیده

استئوسارکوما شایع‌ترین سرطان استخوان است که اغلب افراد جوان را گرفتار می‌کند و معمولاً بعد از تشخیص، جراح قطع اندام را به بیمار پیشنهاد می‌کند که برای وی قابل قبول نیست. هدف از این مطالعه بررسی شانس زنده ماندن (Survival)، کارآیی عضو حفظ شده و عوارض عمل جراحی در بیماران مبتلا به استئوسارکوم اندام با درجه بدخیمی بالا که برای آن‌ها عمل جراحی حفظ اندام صورت می‌گیرد بوده است. در این مطالعه ۱۰۷ بیمار مبتلا به استئوسارکوم اندام بجز لگن که از مهر ماه سال ۱۳۷۴ تا مهر ماه ۱۳۷۹ تحت عمل جراحی حفظ اندام قرار گرفته بودند بررسی شدند. برای بازسازی اندام بعد از برداشتن تومور، از آلوگرافت استخوان مفصلی، آلوگرافت استخوانی (Intercalary)، آلوگرافت همراه با مفصل مصنوعی یا فقط پروتز استفاده شد. این بیماران از نظر شانس زنده ماندن، کارایی عضو حفظ شده و عوارض عمل جراحی مورد مطالعه قرار گرفتند. مدت پی‌گیری بین ۲ تا ۵ سال (متوسط ۳۷ ماه) بوده است. از این تعداد ۷۵ نفر (۷۰٪) زنده بوده و متاستاز قابل تشخیص نداشتند. کارآیی عضو حفظ شده در بیمارانی که برای بازسازی اندام در آن‌ها از آلوگرافت استخوانی استفاده شده بود در ۸۰٪ موارد با نتیجه عالی همراه بوده است، در حالی که در موارد آلوگرافت استخوانی مفصلی و پروتزها به ترتیب در ۸۱/۵٪ و ۷۵٪ موارد نتیجه خوب مشاهده گردید. به طور کلی عوارض بعد از عمل جراحی مانند شکستگی پیچ و پلاک، شکستگی آلوگرافت و عفونت در آلوگرافت استخوانی در ۴۸٪ موارد، در آلوگرافت استخوانی مفصلی در ۴۴/۷٪ موارد و در پروتز تنها در ۱۲/۵٪ موارد رخ داده بود.

\*دکتر خدامراد جمشیدی I

دکتر محمود جبل عاملی II

دکتر ابراهیم عامری مهابادی II

کلیدواژه‌ها: ۱- استئوسارکوما ۲- آلوگرافت ۳- حفظ اندام

### مقدمه

از برداشتن تومور می‌باشد (۲). گزارش‌های متعددی وجود دارد که نشان می‌دهد انجام اعمال جراحی حفظ اندام در مقایسه با قطع اندام، شانس زنده ماندن بیماران را کاهش نمی‌دهد (۳، ۴ و ۵). عمل جراحی حفظ اندام زمانی صورت می‌گیرد که عروق و اعصاب اصلی عضو توسط تومور گرفتار نشده و جراح قادر باشد که پس از خارج کردن تومور با حاشیه مطمئن (Wide Excision) اندام را

تا قبل از دهه ۱۹۷۰ میلادی برای درمان بیماران مبتلا به استئوسارکوم اندام با درجه بدخیمی بالا تنها روش درمان، قطع عضو مبتلا بود و در طی ۲ سال، ۸۰٪ از بیماران می‌مردند (۱). در طی ۲۰ سال اخیر اقدامات موثری جهت درمان این بیماران صورت گرفت که مدیون پیشرفت در شیمی درمانی موثر، بررسی گسترش ضایعه (Staging Studies) و روش‌های بازسازی اندام بعد

(I) استادیار گروه ارتوپدی، بیمارستان شفایحیایان، خیابان مجاهدین اسلام، دانشگاه علوم پزشکی و خدمات بهداشتی - درمانی ایران، تهران (\*مؤلف مسئول).  
(II) استادیار گروه ارتوپدی، بیمارستان شفایحیایان، خیابان مجاهدین اسلام، دانشگاه علوم پزشکی و خدمات بهداشتی - درمانی ایران، تهران.

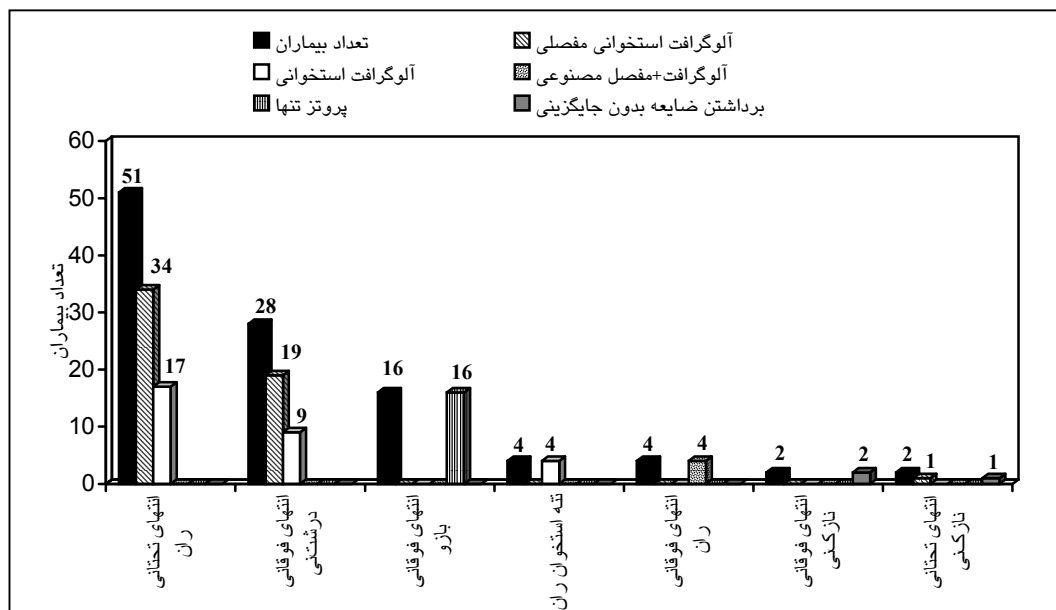
به آن‌ها ممکن است بیماری پیشرفت نماید بنابراین ما بر آن شدیم تا نتایج استفاده از آلوگرافت وسیع استخوانی برای بازسازی اندام را در این گونه بیماران مورد بررسی قرار دهیم.

### روش بررسی

این تحقیق به روش آینده‌نگر غیرگزینشی روی ۱۱۶ بیمار مبتلا به استئوسارکوم اندام با درجه بدخیمی بالا که از مهر سال ۱۳۷۹ مراجعه کرده بودند صورت گرفت. برای ۹ بیمار (۸٪) به دلیل بزرگی حجم تومور، گرفتاری عروق و اعصاب و کوچک نشدن اندازه تومور به دنبال شیمی درمانی قبل از عمل جراحی، قطع اندام انجام شد و این بیماران از مطالعه حذف شدند. در ۱۰۷ بیمار باقی مانده عمل جراحی حفظ اندام صورت گرفت. این بیماران در محدوده سنی ۸ تا ۴۳ سال قرار داشتند (متوسط ۱۷ سال)، ۶۹ نفر آن‌ها مرد (۶۴٪) و ۳۸ نفر زن (۳۶٪) بودند و به مدت ۲۴ تا ۶۰ ماه (متوسط ۳۷ ماه) پی‌گیری شدند. برای بازسازی اندام بعد از برداشتن تومور با حاشیه مطمئن، با توجه به محل آن از آلوگرافت استخوانی مفصلی، آلوگرافت استخوانی، آلوگرافت همراه با مفصل مصنوعی یا پروتزها استفاده شد (نمودار شماره ۱).

به گونه‌ای بازسازی نماید که کارآیی لازم را داشته باشد (۵).

با وجود آن که اعمال جراحی حفظ اندام در مقایسه با قطع اندام عوارض بیشتری دارد، امروزه در ۹۰٪ از بیماران مبتلا به استئوسارکوم، اعمال جراحی حفظ اندام انجام می‌شود. روش کار بدین ترتیب است که ابتدا شیمی درمانی قبل از عمل جراحی، سپس عمل جراحی حفظ اندام و پس از آن شیمی درمانی بعد از عمل جراحی صورت می‌گیرد و در حدود ۷۰٪ از بیماران بعد از ۲ سال زنده می‌مانند (۲). برای بازسازی اندام از آلوگرافت استخوان مفصلی، آلوگرافت استخوانی، پروتز سفارشی (Custom-Made)، پروتز مخصوص تورموهای استخوانی (Modular replacement system)، آلوگرافت همراه با مفصل مصنوعی یا نازک نی با پایه عروقی استفاده می‌شود (۴). با وجود آن که استفاده از پروتز سفارشی و پروتز مخصوص تومورهای استخوانی در بسیاری از مراکز جراحی تومورهای استخوان متداول شده است، در کشور ما با توجه به مشکلات اقتصادی و هم چنین زمان لازم جهت دسترسی به این گونه پروتزها از آن‌ها استفاده نمی‌شود زیرا اغلب بیماران از نظر مالی قادر به تهیه آن نبوده یا به علت از دست رفتن زمان لازم جهت دسترسی




نمودار شماره ۱- مقایسه انواع عمل جراحی براساس محل گرفتاری

در افرادی که صفحه رشد فعال داشتند و درگیری انتهای تحتانی ران و انتهای فوقانی تی‌بیا در آن‌ها وجود داشت و تومور از صفحه رشد، عبور نکرده بود و هم‌چنین در موارد گرفتاری تنه استخوان ران در تمام سنین، از آلوگرافت استخوانی (Intercalary) استفاده گردید (تصویر شماره ۱).

در سایر موارد درگیری انتهای تحتانی ران و انتهای فوقانی تی‌بیا که تومور، اپی‌فیز را گرفتار کرده بود از آلوگرافت استخوانی مفصلی استفاده شد (تصویر شماره ۲).

در ۱ مورد از موارد ابتلای انتهای تحتانی نازک نی نیز آلوگرافت فوق به کار رفت. برای تمام موارد درگیری انتهای فوقانی بازو از پروتز ایزوالاستیک و در تمام بیماران با درگیری انتهای فوقانی استخوان ران از آلوگرافت همراه با مفصل مصنوعی استفاده گردید (تصویر شماره ۳).




**تصویر شماره ۲** - رادیوگرافی قبل و بعد از عمل جراحی حفظ اندام با استفاده از آلوگرافت استخوانی مفصلی

آلوگرافت‌های استفاده شده از نوع منجمد گلیسرولسه (Fresh-Frozen) بود که از بانک استخوانی بیمارستان شفاپایاییان و امام خمینی تهیه می‌گردید (۶).


پس از بررسی گسترش ضایعه (Staging Studies) و بیوپسی، شیمی درمانی قبل از عمل با استفاده از آدریامایسین و سیس‌پلاتین در تمام بیماران صورت می‌گرفت.

قبل از عمل جراحی از طریق مقایسه رادیوگرافی‌های استخوان بیمار با نمونه‌های موجود در بانک استخوان آلوگرافت مناسب انتخاب می‌شد.

تنظیم نهایی اندازه طول آلوگرافت پس از برداشتن تومور با حاشیه مطمئن در هنگام عمل جراحی صورت می‌گرفت و برای اتصال گرافت به استخوان میزبان از پیچ و پلاک مناسب که تمام طول گرافت را بپوشاند استفاده می‌شد.



**تصویر شماره ۱** - رادیوگرافی قبل و بعد از عمل جراحی حفظ اندام با استفاده از آلوگرافت استخوانی



تصویر شماره ۳- رادیوگرافی قبل و بعد از عمل جراحی حفظ اندام با استفاده از آلوگرافت همراه با مفصل مصنوعی

دو هفته بعد از عمل جراحی و بهبودی زخم برای بیماران شیمی درمانی شروع می‌شد.

در ۲ سال اول پی‌گیری، هر ۳ ماه ۱ بار بیماران معاینه شده و رادیوگرافی رخ و نیم‌رخ از محل عمل جراحی و قفسه صدی و سی‌تی‌اسکن از ریه‌ها انجام می‌شد و هر ۶ ماه ۱ بار اسکن ایزوتوپ استخوان با تکنیتوم ۹۹ صورت می‌گرفت. پس از ۲ سال هر ۶ ماه ۱ بار علاوه بر معاینه، رادیوگرافی‌های فوق تکرار می‌شد.

در پی‌گیری‌ها، بیماران از نظر عود موضعی، متاستاز دور دست و کارآیی عضو براساس سیستم Mankin و همکاران (۵) و عوارض عمل جراحی مورد بررسی قرار می‌گرفتند.

در موارد گرفتاری انتهای فوقانی نازک‌نی و ۱ مورد انتهای تحتانی نازک‌نی تنها تومور با حاشیه مطمئن برداشته شد.

برای ثبات زانو، کپسول مفصلی و رباط‌های جانبی ترمیم شدند.

در تمام بیماران از آنتی‌بیوتیک سفالوتین به صورت وریدی ۱ گرم هر ۶ ساعت و جنتامایسین عضلانی ۸۰ میلی‌گرم هر ۸ ساعت از ۱۲ ساعت قبل از عمل جراحی تا ۷۲ ساعت بعد از آن استفاده شد.

بعد از عمل جراحی در بیماران با آلوگرافت استخوانی مفصلی، برای بی‌حرکتی آتل بلند گچی به مدت ۲ هفته و سپس بریس بلند زانو از نوع Hinge به مدت ۱ سال تجویز گردید.

رفتن بوده و در مورد اندام فوقانی از عضو خود در فعالیت‌های روزمره استفاده کند اما قادر به فعالیت ورزشی نباشد نتیجه عالی خواهد بود. نتیجه متوسط در مورد اندام تحتانی زمانی است که فرد بدون وسایل کمکی قادر به راه رفتن نبوده و در مورد اندام فوقانی قادر به فعالیت روزمره نمی‌باشد.

در مواردی که به دلیل عفونت یا جذب گرافت جراح مجبور است اندام را قطع کرده یا عمل جراحی بازسازی دیگری به غیر از آلوگرافت انجام دهد نتیجه بد در نظر گرفته می‌شود.

در پایان مدت پی‌گیری، مجموع ارزیابی کارآیی عضو (نمودار شماره ۳) به تفکیک نوع عمل صورت گرفت.

نتیجه خوب و عالی در مورد آلوگرافت استخوانی مفصلی در ۸۷٪ موارد و آلوگرافت استخوانی در ۸۸٪ موارد مشاهده شد و نتیجه عالی به تنهایی در مورد آلوگرافت استخوانی ۸۰٪ و در مورد آلوگرافت استخوان مفصلی ۵٪ بوده است.

عوارض عمل جراحی در ۷۵ بیماری که عود موضعی و متاستاز قابل تشخیص نداشتند پس از ۲ سال در گروه‌های جداگانه بررسی شد (نمودار شماره ۴).

به طور کلی در گروهی که برای بازسازی اندام از آلوگرافت استخوانی مفصلی استفاده شده بود عوارض در ۴۴/۷٪ موارد مشاهده گردید که به ترتیب شیوع شامل شکستگی پیچ و پلاک (۲۳/۵٪)، شکستگی گرافت (۱۶٪) و عفونت (۵/۲٪) بود.

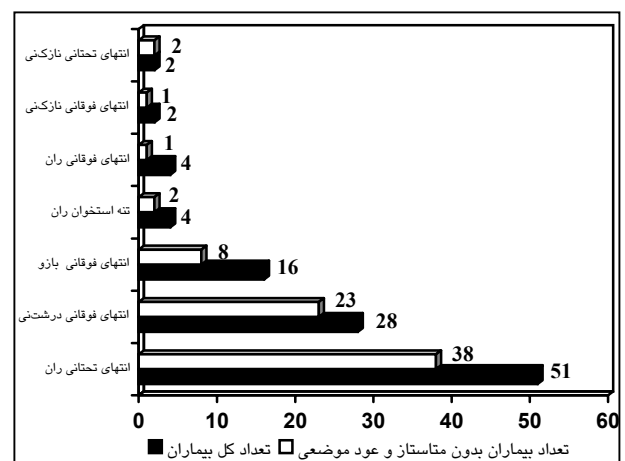
در گروهی که از آلوگرافت استخوانی به تنهایی استفاده شده بود، عوارض در ۴۸٪ موارد دیده شد که شامل شکستگی پیچ و پلاک (۴۰٪) و عفونت (۸٪) بود.

در گروهی که از پروتز ایزوالاستیک استفاده گردیده بود، شکستگی پروتز در ۱۲/۵٪ موارد رخ داده بود.

در صورت مشاهده عود موضعی و عدم وجود متاستاز ریوی برای بیماران قطع اندام صورت می‌گرفت و در مواردی که متاستاز قابل تشخیص در ریه‌ها وجود داشت برای بیماران رادیوتراپی اندام انجام می‌شد.

### نتایج

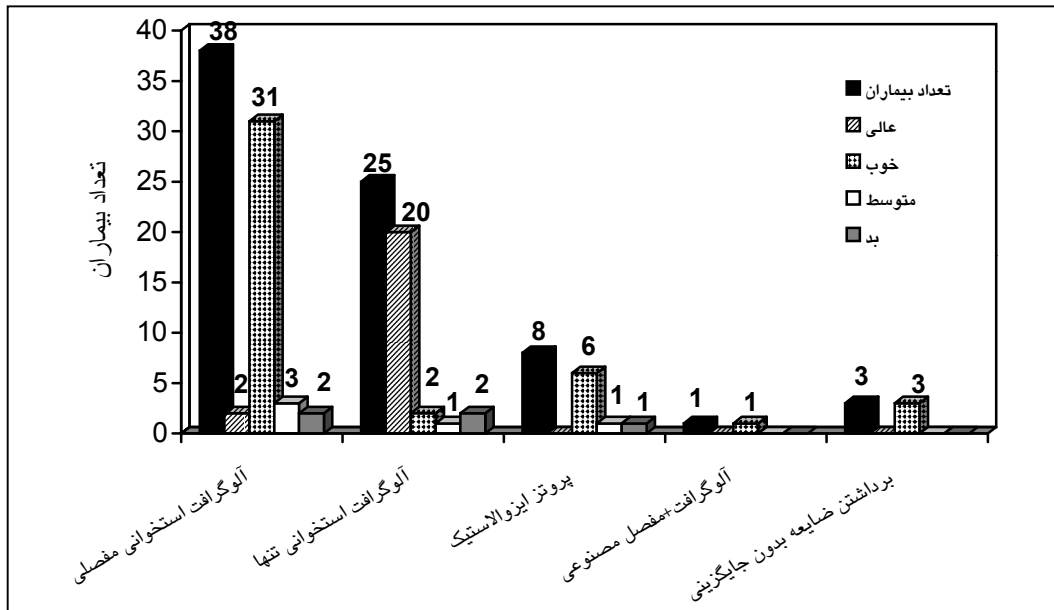
از ۱۰۷ بیمار مورد مطالعه، ۷۵ نفر (۷۰٪) در طول مدت پی‌گیری عود موضعی و متاستاز قابل تشخیص نداشتند (نمودار شماره ۲) و در ۳۲ نفر باقی‌مانده (۳۰٪)، در ۱۵ نفر (۱۴٪) متاستاز دوردست مشاهده شد، ۱۰ نفر عود موضعی همراه با متاستاز دوردست (۹٪) و ۷ نفر عود موضعی بدون متاستاز داشتند (۷٪).



نمودار شماره ۲ - مقایسه تعداد بیماران بدون متاستاز و عود موضعی با تعداد کل بیماران در پایان دوره پی‌گیری، به تفکیک محل ابتلا

کارآیی عضو براساس سیستم Mankin و همکاران مورد ارزیابی قرار گرفت. براساس این سیستم زمانی نتیجه عالی در نظر گرفته می‌شود که کارآیی عضو جراحی شده مانند عضو طرف مقابل باشد و علاوه بر فعالیت‌های روزمره فرد بتواند در فعالیت‌های ورزشی شرکت کند.

در مواردی که عمل عضو بازسازی شده مانند طرف مقابل نبوده اما درد وجود ندارد و در مورد اندام تحتانی بدون وسایل کمکی (بریس، چوب زیر بغل) قادر به راه



نمودار شماره ۳- کارایی عضو بیماران بدون متاستاز و عود موضعی در پایان دوره پی گیری

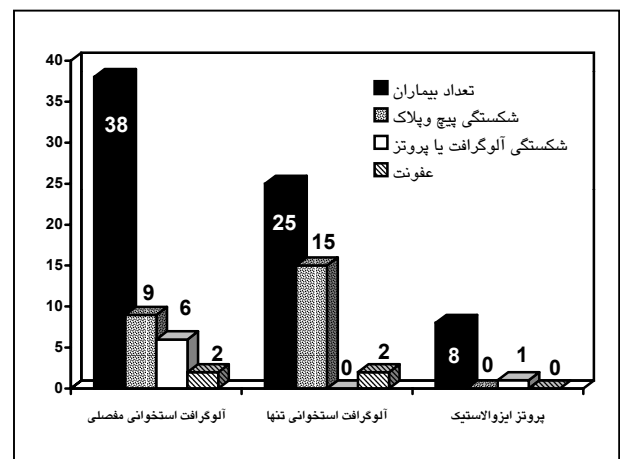
شیمی درمانی موثر می باشد به طوری که انجام آن شانس زنده ماندن بیماران را پس از ۲ سال از ۲۰٪ به ۵۸ تا ۸۰٪ افزایش می دهد (۹-۱۲).

پاسخ به شیمی درمانی قبلی از عمل جراحی (میزان نکروز تومور) و حاشیه جراحی (Surgical Margine) عوامل تعیین کننده پیش آگهی در این بیماران می باشند (۸، ۹، ۱۳ و ۱۴).

طبق گزارش آسیب شناسی در ۱۴٪ از کل بیماران این مطالعه، نکروز به میزان بیش از ۹۰٪ وجود داشت و بجز ۳ مورد که در آنها ترومبوز تومورال وریدی رخ داده بود در سایر موارد حاشیه جراحی مطمئن بود.

۷۰٪ از بیماران پس از ۲ سال، عود موضعی و متاستاز نداشتند که با گزارش های موجود در سایر مراکز تفاوتی ندارد (۸ و ۹).

ذکر این نکته لازم است که در هیچ یک از بیمارانی که نکروز بیش از ۹۰٪ وجود داشت عود موضعی و متاستاز دوردست مشاهده نشد اما در ۳ بیماری که ترمبوز تومورال وریدی داشتند عود موضعی و متاستاز دوردست رخ داده بود.



نمودار شماره ۴- عوارض عمل جراحی حفظ اندام در ۷۵ بیمار زنده با پی گیری بیش از ۲ سال

بحث

گزارش های متعددی در مورد بیماران مبتلا به استئوسارکومای اندام با درجه بدخیمی بالا وجود دارد که نشان می دهد عمل جراحی حفظ اندام در مقایسه با قطع اندام شانس زنده ماندن بیماران را کاهش نمی دهد (۲، ۴، ۷ و ۸). شانس زنده ماندن در این بیماران در ارتباط با

در این مطالعه شکستگی پیچ و پلاک در گروه آلوگرافت استخوانی مفصلی در ۲۳/۵٪ و شکستگی گرافت استخوانی در ۱۶٪ و در گروه آلوگرافت استخوانی تنها شکستگی پیچ و پلاک در ۴۸٪ موارد رخ داد اما شکستگی گرافت مشاهده نگردید. به نظر می‌رسد که علت بالا بودن شکستگی پیچ و پلاک در گروه آلوگرافت استخوانی تنها وجود ۲ محل اتصال آلوگرافت به استخوان میزبان برای جوش خوردن باشد که این جوش خوردن به استخوان میزبان و آلوگرافت به کندی توسط کالوس تولید شده توسط استخوان میزبان صورت می‌گیرد. این جوش خوردن در حدود ۱ سال طول می‌کشد و در نهایت این کالوس هیچ وقت حالت طبیعی (Stress oriented) پیدا نمی‌کند (۱۹ و ۲۰). هم چنین علت عدم شکستگی آلوگرافت در گروه آلوگرافت استخوانی تنها، این نکته بود که تعداد محدودی پیچ در آلوگرافت وارد شده و توسط پلاکی که در بالا و پایین به استخوان میزبان ثابت می‌گردد حفاظت می‌شود.

شکستگی پیچ و پلاک بین ۶ تا ۹ ماه بعد از عمل جراحی و شکستگی آلوگرافت بین ۴ تا ۶ ماه رخ داده بود و بعد از ۲ سال شکستگی در پیچ و پلاک و آلوگرافت مشاهده نشد که علت آن جوش خوردن نسبی و کال استخوانی است که بین آلوگرافت با استخوان میزبان حداقل ۱ سال بعد از عمل جراحی به تدریج اتفاق می‌افتد.

به عنوان یک نتیجه‌گیری کلی می‌توان گفت با وجود عوارض بالای قابل درمان که در اعمال جراحی حفظ اندام رخ می‌دهد، عضو حفظ شده از نظر کارایی و روحی برای بیمار بهتر از قطع اندام و استفاده از پروتز می‌باشد. در حالی که این عمل جراحی باعث کاهش شانس زنده ماندن بیمار نسبت به قطع اندام نمی‌شود.

در بیمارانی که برای بازسازی اندام تنها از آلوگرافت استخوانی استفاده شده بود کارایی عضو در ۸۰٪ موارد عالی بود در حالی که در رابطه با آلوگرافت استخوان مفصلی تنها در ۵٪ موارد نتیجه عالی مشاهده شد.

البته مجموع نتایج خوب و عالی در آلوگرافت استخوانی تنها ۸۸٪ و در آلوگرافت استخوان مفصلی ۸۶/۵٪ بوده است که کم بودن موارد عالی در آلوگرافت استخوانی مفصلی به علت ایجاد تغییرات دژنراتیو در غضروف آلوگرافت و عدم زنده ماندن سلول غضروفی و عدم تناسب ۲ سطح مفصلی می‌باشد که این عدم تناسب در نتیجه کم بودن تعداد آلوگرافت موجود برای انتخاب است.

عوارض بعد از عمل جراحی آلوگرافت با حجم زیاد، در بیمارانی که شیمی درمانی شده بودند توسط Dick و همکاران ۶۰٪ گزارش شده است (۷) که شامل جوش نخوردن استخوان، شکستگی پیچ و پلاک، شکستگی آلوگرافت و عفونت می‌باشد. در حالی که در این مطالعه میزان عوارض در مورد آلوگرافت استخوان مفصلی ۴۴/۷٪ و در آلوگرافت استخوانی تنها ۴۸٪ مشاهده شد.

این نکته قابل ذکر است که میزان عفونت در گزارش Dick ۱۱٪ (۱۵) و در سایر گزارش‌ها بین ۱۲ تا ۱۵٪ بوده است (۱۲، ۱۶ و ۱۷) که به طور معمول منجر به قطع اندام یا خارج کردن آلوگرافت شده بود در حالی که میزان عفونت در این بررسی ۶/۵٪ مشاهده گردید. پایین بودن میزان عفونت را می‌توان چنین توجیه کرد که تهیه و آماده‌سازی آلوگرافت توسط جراح مسئول یا رزیدنت‌های ارتوپدی آموزش یافته مرکز صورت گرفته بود.

دوناتی و همکاران (۱۸) میزان شکستگی پیچ و پلاک و گرافت را در بیماران مبتلا به استئوسارکوم اندام که مورد عمل جراحی حفظ اندام قرار گرفته بودند ۴۹٪ گزارش کرد.

9- Glasser DB., Phil M., Lane JM., Stage II B. Osteogenic sarcoma, Clin Orthop, 1991, 270: 29-39.

10- Goorin AM., Abelson HT., Frei E. 3 rd ed., Osteosarcoma: fifteen years later. N Engl J Med, 1985, 313: 1637-43.

11- Link MP., Goorin AM., Miser AW., Green AA., Pratt CB., Beldsco JB., et al. The effect of adjuvant chemotherapy on relapse-free survival in patients with osteosarcoma of the extremity, New Eng J Med, 1986, 134: 1600-6.

12- Dahlin DC., Coventry MB. Osteogenic sarcoma: a study of six hundred cases. Am J Bone Joint Surg, 1967, 49: 101-10.

13- Bentzen SM., Poulsen HS., Kaae S., Jensen OM., Johansen H., Mouridsen HT., et al. Prognostic factors in osteosarcomas, Cancer, 1988, 62: 194-202.

14- Davis AM., Bell RS., Goodwin PJ. Prognostic factors in osteosarcoma: a critical review, J Clin Oncol, 1994, 12: 423-31.

15- Dick HM., Strauch RJ. Infection of massive bone allografts, Clin Orthop, 1994, 306: 46-53.

16- Lord CF., Gebhardt MC., Tomford WW., Mankin HJ. Infection in bone allografts. Incidence, nature, and treatment, Am J Bone Surg, 1988, 70: 369-76.

17- Mnaymneh W., Malinin TI., Lackman RD., Horniceck FJ., Ghandur-Mnaymneh L. Massive distal femoral osteoarticular allograft after resection of bone tumors, Clin Orthop, 1994, 303: 103-15.

18- Donati D., Di Liddo M., Zavatta M., Manfrini M., Bacci G., Picci P., Capanna R., Mercuri M. Massive bone allograft reconstruction in high-grade osteosarcoma, Clin Orthop, 2000, 377: 186-94.

19- Vander Griend Ra. The effect of internal fixation on the healing of large allograft, Am J Bone Joint Surg, 1994, 76: 657-63.

1- Peabody TD., Gibbs CP Jr., Simon MA. Current concepts review. Evaluation and staging of musculoskeletal neoplasms, Am J Bone Joint Surg; 1998, 80: 1204-18.

2- Simon MA. Current concepts review. Limb salvage in osteosarcoma, Am J Bone Joint Surg, 1988, 70: 307-10.

3- Rougraff BT. MD., Simon MA. MD., Kneisl JS. MD., Greenberg DB. MD., Mankin HJ. MD. Limb salvage compared with amputation for osteosarcoma of the distal end of the femur, Am. J. Bone. Joint Surg, 1994, 76: 649-656.

4- Simon MA., Aschliman MA., Thomas N., Mankin HJ. Limb-salvage treatment versus amputation for osteosarcoma of the distal end of the femur, Am J Bone and Joint Surg, 1986, 68: 1331-1337.

5- Mankin HJ., Dopplet SH., Sullivan TR., Tomford WW. Osteoarticular and intercalary allograft transplantation in the management of malignant tumors of bone, Cancer, 1982, 50: 613-618.

۶- دکتر جمشیدی - خدامراد، دکتر جبل‌عاملی - محمود، دکتر عامری - ابراهیم. بررسی نتایج نتایج زودرس آلوگرافت وسیع استخوانی - مفصلی در درمان جراحی تومورهای استخوانی اندام تحتانی. مجله دانشگاه علوم پزشکی کرمان، سال ۱۳۷۷، شماره ۳، ۱۲۲-۱۱۷.

7- Dick HM., Malinin TI., Mnaymneh WA. Massive allograft implantation following radical resection of high-grade tumors requiring adjuvant chemotherapy treatment, Clin Orthop Relat Res, 1985, 197: 88-95.

8- Petrilli AS., Gentil FC., Epelman S., Lopes LF., Bianchi A., Lopes A., et al. Increased survival. Limb preservation and prognostic factors in osteosarcoma, Cancer, 1991, 68: 733-7.



20- Enneking WF., Campanacci DA.,  
Retrieved human allograft a  
clinicopathological study, Am J  
Bone and Joint Surg, 2001, 83:  
971-985.

## THE RESULTS OF LIMB-SALVAGE PROCEDURES FOR HIGH GRADE OSTEOSARCOMA OF THE LIMBS

*\*Kh. Jamshidi, MD<sup>I</sup> M. Jabal Ameli, MD<sup>II</sup> E. Ameri Mahabadi, MD<sup>II</sup>*

### ABSTRACT

Osteosarcoma is the most common type of bone cancer that involves adolescents and young people. Amputation is usually proposed by some surgeons after diagnosis which is not acceptable for the patients. In this article, the results of limb-salvage procedures for patients with high-grade malignant osteosarcoma were investigated. The survival rate, functionality of limb, and complications of the procedures were studied. Four approaches were used for reconstruction of limbs after removal of tumor: osteoarticular allografts, intercalary allografts, allograft with prosthesis, and prosthesis without allograft (custom-made prosthesis). Limb-salvage procedure was performed on 107 patients with high-grade malignant osteosarcoma of limbs (except pelvis) during 1995-2000. The patients were followed and assessed for a period of 2 to 5 years (average of 37 months). Seventy-five patients (70%) were alive and without evidence of local recurrence as distant metastases after the follow-up period. Bone intercalary approach showed excellent functionality for 80% of the patients, using Mankin functional evaluation system. Osteoarticular and prosthesis without allograft showed good functionality in 81.5% and 75% of the patients respectively. Overall, complications of the procedures, including fracture of the plate and screws, fracture of allograft, and infection happened in 48%, 44.7%, 12.5%, and 0% of the patients treated with intercalary allograft, osteoarticular allograft, prosthesis without allograft, and allograft with prosthesis, respectively.

**Key Words:** 1) Osteosarcoma 2) Allograft 3) Limb salvage

**I)** Assistant Professor of Orthopedics. Shafa Yahyaian Hospital, Mojahedin-e-Eslam St., Iran University of Medical Sciences and Health Services, Tehran, Iran. (\*Corresponding author)

**II)** Assistant Professor of Orthopedics. Shafa Yahyaian Hospital, Mojahedin-e-Eslam St., Iran University of Medical Sciences and Health Services, Tehran, Iran.