

## تغییرات برآمدگی سطح خلفی قرنیه پس از جراحی فتورفرکتیو کراتکتومی

\***وحید دامن پاک:** کارشناس ارشد بینایی سنجی، دانشکده علوم توانبخشی، دانشگاه علوم پزشکی تهران، تهران، ایران. (\*نویسنده مسئول) vahiddamanpak@gmail.com  
**دکتر محمد صادق قاسمی:** استادیار و دکترای بیومکانیک، دانشکده علوم توانبخشی، دانشگاه علوم پزشکی تهران، تهران، ایران. m.s.ghasemi@iums.ac.ir  
**دکتر نادر نصیری:** دانشیار و فلوشیپ چشم پزشکی بیمارستان امام حسین(ع)، دانشگاه علوم پزشکی شهید بهشتی، تهران، ایران. dr.nader.nasiri@gmail.com  
**عسگر دوستدار:** کارشناس ارشد بینایی سنجی، دانشکده علوم توانبخشی، دانشگاه علوم پزشکی تهران، تهران، ایران. asgar\_doostdar@yahoo.com

تاریخ دریافت: ۹۰/۶/۲۷ تاریخ پذیرش: ۹۱/۲/۹

## چکیده

**زمینه و هدف:** برآمدگی سطح خلفی قرنیه کلید تشخیص زود هنگام اتساع (اکتازی Ectasia) قرنیه پس از جراحی انکساری قرنیه می باشد، بنابراین ضرورت استفاده از روشی دقیق جهت اندازه گیری برآمدگی سطح خلفی قرنیه مهم می باشد. هدف از این مطالعه ارزیابی تغییرات برآمدگی سطح خلفی قرنیه با استفاده از پنتاکم (Pentacam) با وضوح بالا در بیمارانی که تحت جراحی انکساری فتورفرکتیو کراتکتومی (photorefractive keratectomy) قرار گرفته اند، می باشد.

**روش کار:** در این مطالعه کارآزمایی بالینی و آینده نگر، پنتاکم جهت ارزیابی تغییرات برآمدگی سطح خلفی قرنیه قبل و سه ماه پس از جراحی فتورفرکتیو کراتکتومی، در ۳۲ چشم ۱۶ بیمار مورد استفاده قرار گرفت. برآمدگی سطح خلفی قرنیه به صورت حداکثر برآمدگی سطح خلفی قرنیه قبل و پس از جراحی و جایابی سطح خلفی قرنیه به صورت حداکثر اختلاف برآمدگی سطح خلفی قرنیه قبل و پس از جراحی در منطقه چهار میلی متری مرکزی قرنیه تعریف شد. اطلاعات با استفاده از نرم افزار SPSS نگارش ۱۷ مورد آنالیز قرار گرفت و جهت تحلیل آماری داده‌ها از آزمون paired T test استفاده گردید. **یافته‌ها:** میانگین سنی بیماران  $25/17 \pm 7/11$  سال و میانگین اکی والان اسفر (Equivalent sphere) آن‌ها  $3/75 \pm 1/14$  دیوپتر بود. پس از جراحی فتورفرکتیو کراتکتومی، میانگین جابه جایی سطح خلفی قرنیه  $3/53 \pm 0/84$  میکرومتر بود و میانگین برآمدگی سطح خلفی قرنیه قبل و پس از جراحی به ترتیب برابر با  $4/12 \pm 5/38$  و  $4/31 \pm 5/05$  میکرومتر بود ( $p = 0/108$ ).

**نتیجه گیری:** هیچ گونه تغییر معنی داری در مقادیر برآمدگی سطح خلفی قرنیه قبل و پس از جراحی فتورفرکتیو کراتکتومی و همچنین وجود اکتازی قرنیه پس از جراحی با استفاده از پنتاکم وجود نداشت که برخلاف نتایج به دست آمده با استفاده از دستگاه ارب اسکن (Orbscan) در مطالعات مشابه می باشد. مطالعه ما پیشنهاد می کند که پنتاکم می تواند مقادیر دقیق تری از تغییرات برآمدگی سطح خلفی قرنیه پس از جراحی انکساری قرنیه نسبت به ارب اسکن ارائه کند، که برای تایید این مساله مطالعات بیشتری، بایستی انجام گیرد.

**کلیدواژه‌ها:** برآمدگی قرنیه، فتورفرکتیو کراتکتومی، پنتاکم.

## مقدمه

جراحی‌های انکساری چشم روش‌هایی هستند که با اعمال تغییر در شعاع انحناى سطوح انکساری چشم (قرنیه و عدسی) و تنظیم طول محوری قدامی خلفی چشم به تصحیح عیوب انکساری چشم می پردازند. قرنیه به دلیل موقعیت آناتومیکی منحصر به فرد و دارا بودن دوسوم قدرت انکساری کل چشم، همیشه انتخاب اول جراحان جهت انجام جراحی‌های انکساری چشم بوده است (۱). از جراحی‌های انکساری قرنیه به روش برداشت قرنیه‌ای به کمک لیزر می‌توان به LASEK

(Laser Assisted Sub-Epithelial Keratectomy)، LASIK (Laser Assisted In-situ Keratomileusis) و PRK (Photo Refractive Keratectomy) اشاره کرد که جراحی PRK از دو روش دیگر قدمت طولانی‌تری دارد ولی امروزه به دلیل ایمنی بیشتر و عدم ایجاد فلپ (flap)، نسبت به دو روش دیگر با تعداد بیشتری در مراکز چشم پزشکی دنیا از جمله ایران انجام می‌پذیرد (۲). در جراحی انکساری فتورفرکتیو کراتکتومی، اپیتلیوم قرنیه به صورت مکانیکی یا با استفاده از الکل برداشته می‌شود، سپس لایه بومن

(Bowman) و استرومای (Stroma) قدامی قرنیه تحت تاثیر لیزر اگسایمر (Excimer Laser)، به مقدار متناسب با میزان عیب انکساری، برش داده می‌شوند (۳).

اكتازي قرنیه‌ای، پس از جراحی انکساری قرنیه یکی از عوارض بسیار مهم بعد از جراحی‌های انکساری می‌باشد که می‌تواند همراه با برگشت عیب انکساری اصلاح شده، آستیگماتیسم نامنظم و نازک شدگی قرنیه باشد و ممکن است در مواردی جهت بازیابی بینایی نیاز به پیوند قرنیه روشی گریزناپذیر باشد (۴). به دلیل اینکه سطح خلفی قرنیه در جراحی‌های انکساری مانند PRK تحت تاثیر مستقیم عمل لیزر قرار نمی‌گیرد، محققان پیشنهاد کرده‌اند که تغییرات سطح خلفی قرنیه به خصوص میزان برآمدگی سطح خلفی قرنیه، می‌تواند کلیدی جهت تشخیص زودهنگام اکتازی پس از جراحی‌های انکساری قرنیه باشد (۵، ۴ و ۶).

از این رو وجود روش‌ها یا دستگاه‌هایی با دقت بالا جهت بررسی دقیق میزان برآمدگی سطح خلفی قرنیه، پس از جراحی‌های انکساری قرنیه بسیار ضروری می‌باشد.

یکی از دستگاه‌های مورد استفاده جهت اندازه‌گیری برآمدگی سطح خلفی قرنیه ارب اسکن می‌باشد که اکثر مطالعات در مورد ایجاد تغییرات در سطح خلفی قرنیه پس از جراحی، PRK با کمک این دستگاه صورت گرفته است و مشخص شده است که این دستگاه در اندازه‌گیری برآمدگی سطح خلفی قرنیه پس از جراحی انکساری LASIK و PRK از دقت بالایی برخوردار نبوده و بنابراین، اکتازی قرنیه‌ای را به صورت کاذب تشخیص می‌دهد (۷ و ۸). از این رو در این مطالعه از دستگاه پنتاکم که دستگاه جدیدتری می‌باشد و مشخص گردیده که در ارزیابی سطح خلفی قرنیه از تکرارپذیری و تولیدپذیری بالایی برخوردار است، جهت بررسی تغییرات برآمدگی سطح خلفی قرنیه استفاده شده است تا شاید به کمک نتایج به دست آمده از این دستگاه، بتوان اطلاعات دقیق‌تری در مورد تغییرات سطح خلفی قرنیه پس از جراحی‌های انکساری نسبت به دستگاه ارب اسکن در اختیار محققین و جراحان قرار داد (۹ و ۱۰).

### روش بررسی

این مطالعه به صورت کارآزمایی و آینده‌نگر در سال ۱۳۸۹ بر روی ۳۲ چشم ۱۶ بیمار که در مرکز جراحی چشم ونک تحت عمل جراحی فتورفراکتیو کراتکتومی قرار گرفته بودند، انجام شد. همگی این افراد جهت معاینه چشم تحت آزمایشات کاملی که شامل ریفرکشن (Refraction)، معاینه باسلت لامپ (Slit lamp)، فاندوسکوپی (Fundoscopy) و تونومتری (Tonometry) می‌شد، قرار گرفتند. اطلاعات به دست آمده، در پرونده افراد ثبت شد.

معیارهای ورود بیماران شامل دارا بودن سن بالای ۱۸ سال، حدت بینایی اصلاح شده ۲۰/۲۰، ثبات عیب انکساری به مدت حداقل یک سال، عیب انکساری نزدیک بینی و نزدیک بینی - آستیگماتیسم، سلامت عمومی خوب، تمایل و رضایت فرد انتخاب شده و معیارهای خروج شامل سابقه انجام جراحی انکساری چشم، استفاده از داروهای چشمی موثر بر قرنیه، بیماری‌های قرنیه‌ای نظیر قوز قرنیه (Keratoconus)، عدم شرکت افراد در مرحله دوم آزمایشات و بارداری بودند.

افراد با در نظر گرفتن معیارهای ورود و خروج تحقیق و پس از شرح هدف و چگونگی انجام آن به داوطلبان، افراد با پرکردن فرم رضایت‌نامه وارد مطالعه شدند.

در جراحی‌ها، دستگاه اگسایمر لیزر Technolas 217z شرکت Zyoptix جهت تغییر شکل قرنیه مورد استفاده قرار گرفت و همه جراحی‌ها توسط چشم پزشکی مجرب با سابقه طولانی در انجام انواع جراحی‌های انکساری، در مرکز چشم پزشکی ونک انجام شد.

همگی افراد جهت تعیین برآمدگی سطح خلفی قرنیه قبل و سه ماه پس از جراحی فتورفراکتیو کراتکتومی با دستگاه پنتاکم با رزولوشن بالاتوسط فرد آگاه و مسلط به دستگاه در مرکز جراحی چشم ونک ارزیابی شدند.

نحوه اندازه‌گیری برآمدگی سطح خلفی قرنیه با پنتاکم: از افراد خواسته شد تا دوبار پلک زده و

جدول ۱. اطلاعات مربوط به جابجایی سطح خلفی قرنیه پس از جراحی فتورفراکتیو کراتکتومی

متغیر	میانگین	انحراف معیار	کمینه	بیشینه
جابجایی سطح خلفی قرنیه	-۰/۸۴	۳/۵۳	-۸	۵

جدول ۲. اطلاعات مربوط به برآمدگی سطح خلفی قرنیه قبل و پس از جراحی فتورفراکتیو کراتکتومی

متغیر	میانگین	انحراف معیار	کمینه	بیشینه
برآمدگی قبل از جراحی	۵/۳۸	۴/۱۲	-۵	۱۳
برآمدگی پس از جراحی	۴/۳۱	۵/۰۵	-۸	۱۲

بایگانی شد.

در بخش آمار تحلیلی جهت نشان دادن نرمال بودن داده‌ها از آزمون کولموگروف - اسمیرنوف و برای مقایسه داده‌ها قبل و پس از جراحی از آزمون آماری paired T-test استفاده شد. مقدار p برابر یا بیشتر از ۰/۰۵ به عنوان پذیرش فرضیه آزمون آماری در نظر گرفته شد. نتایج به دست آمده در این مطالعه، با استفاده از نرم افزار SPSS نگارش ۱۷ مورد آنالیز آماری قرار گرفت.

#### یافته‌ها

در حدفاصل اردیبهشت تا آبان ماه ۱۳۸۹ تعداد ۱۶ بیمار قبل و سه ماه پس از جراحی فتورفراکتیو کراتکتومی، مورد بررسی قرار گرفتند که از این تعداد ۳ نفر (۱۹٪) مرد و ۱۷ نفر (۸۱٪) خانم بودند. میانگین سن شرکت کنندگان در این پژوهش برابر با  $۲۵/۱۷ \pm ۷/۱۱$  سال بود و محدوده سنی از ۱۸ تا ۴۱ سال بود.

همگی افراد دارای عیب انکساری نزدیک بینی و نزدیک بینی - آستیگماتیسم بودند که میزان میانگین آن به صورت اکی والان اسفیر برابر با  $۳/۷۵ \pm ۱/۱۴$  دیوپتر بود.

مطالعه جابجایی سطح خلفی قرنیه براساس حداکثر تفاوت برآمدگی سطح خلفی قرنیه قبل و سه ماه پس از جراحی فتورفراکتیو کراتکتومی در نقشه تفاوت پنتاکم به دست آمد، که میزان میانگین آن پس از جراحی برابر با  $۳/۵۳ \pm ۰/۸۴$  میکرومتر بود (جدول ۱).

میزان میانگین برآمدگی سطح خلفی قرنیه قبل و پس از جراحی فتورفراکتیو کراتکتومی به ترتیب برابر با  $۴/۱۲ \pm ۵/۳۸$  میکرومتر و  $۴/۳۱ \pm ۵/۰۵$

سپس به نقطه فیکساسیونی (fixation point) دستگاه پنتاکم نگاه کنند، سپس در طی یک ثانیه دوربین شیمپلاگ (Scheimpflug) چرخان دستگاه ۲۵ تا ۵۰ تصویر حول نقطه بینایی قرنیه (نقطه‌ای در قرنیه که محل عبور اشعه نور از نقطه فیکساسیونی به فووا (Fovea) چشم می باشد) ثبت می کند. هر تصویر یا نقشه قرنیه بایستی ناحیه ۱۰ میلی متری قرنیه را پوشش دهد، بدون اینکه در هیچ نقطه‌ای اطلاعات از دست داده شود تا آن نقشه جهت ثبت، صحیح در نظر گرفته شود. این نقاط در نقشه قرنیه به صورت نقاط مشکی نمایش داده می شود.

برآمدگی سطح خلفی قرنیه به صورت حداکثر جلوآمدگی سطح خلفی قرنیه نسبت به سطح مرجع در منطقه ۴ میلیمتری مرکزی قرنیه تعریف می شود (۱۱). تغییر در میزان برآمدگی سطح خلفی قرنیه که به عنوان جابجایی سطح خلفی در نظر گرفته می شود، به وسیله تفریق اطلاعات برآمدگی بعد، از قبل جراحی فتورفراکتیو کراتکتومی براساس میزان حداکثر تفاوت در منطقه ۴ میلی متری مرکزی قرنیه، به دست می آید (۴).

اسفیر بهترین فیت مرجع (reference Best-fit sphere) توسط منطقه ۸ میلی متری قرنیه قبل از جراحی تعیین می شود. تفاوت در برآمدگی به عنوان جابجایی سطح خلفی قرنیه در نظر گرفته می شود. تغییر اکتاتیک سطح خلفی در نقشه قرنیه به صورت عدد منفی نمایش داده می شود (۴).

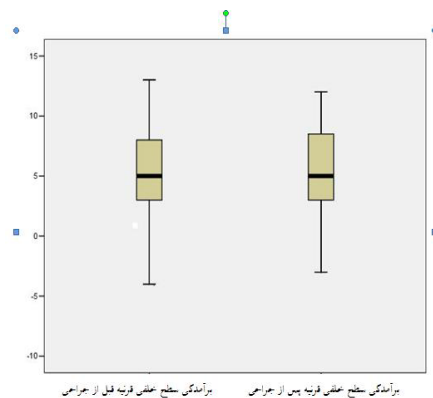
بابت انجام آزمایشات از هیچ یک از افراد شرکت کننده در تحقیق مبلغی دریافت نشد و اطلاعات هریک از افراد به صورت محرمانه نزد محقق

خلفی قرنیه قبل و پس از جراحی در ۴ میلیمتر مرکزی آن،  $3/53 \pm 0/84$  - میکرومتر به دست آمد و همچنین برآمدگی قبل و پس از جراحی تفاوت معنی داری با هم نداشتند ( $p = 0/108$ )، که با مطالعات صورت گرفته در همین زمینه مانند مطالعه‌ای که توسط سیولینو انجام داد، همخوانی بالایی دارد (۴). اما تحقیق دیگری، تفاوت معنی داری را در برآمدگی سطح خلفی قرنیه ( $5 \pm 6$  میکرومتر) قبل و پس از جراحی ثانویه لیزیک (جهت تصحیح عیب انکساری باقیمانده) گزارش کرد، که این مقدار با توجه به اینکه دقت دستگاه پنتاکم، در حدود  $5 \pm$  میکرومتر می باشد، در محدوده خطای اندازه گیری دستگاه قرار می گیرد و می توان آن را نادیده گرفت. تفاوت بین دو مطالعه می تواند ناشی از تفاوت های موجود در نمونه های دو مطالعه از قبیل میزان عیب انکساری و یا میزان عمق برش قرنیه ای باشد (۱۱).

مالونی به این نتیجه رسیده است که احتمالاً، دستگاه ارب اسکن، ممکن است به دلیل اندازه گیری غیرمستقیم سطح خلفی قرنیه براساس بازسازی اطلاعات به دست آمده از سطح قدامی قرنیه و دقت اندازه گیری در حدود ۲۰ میکرومتر، میزان برآمدگی سطح خلفی قرنیه را بیش از حد طبیعی تخمین بزند (۱۲).

همچنین ضخامت سنجی قرنیه با دستگاه ارب اسکن براساس تفاوت بین مقادیر برآمدگی سطح خلفی و قدامی قرنیه می باشد که اندازه گیری اشتباه ضخامت قرنیه می تواند ناشی از عدم دقت در اندازه گیری برآمدگی سطح خلفی یا قدامی قرنیه یا هر دو باشد، اما به دلیل ساده و دردسترس بودن اندازه گیری سطح قدامی قرنیه، منشا خطا در اندازه گیری ضخامت قرنیه، عدم دقت در اندازه گیری برآمدگی سطح خلفی قرنیه است. از لحاظ توپوگرافی قرنیه، اندازه گیری کمتر از حد طبیعی ضخامت به صورت جابجایی سطح خلفی قرنیه نشان داده می شود (۸).

مطالعات متعددی نشان داده اند که دستگاه ارب اسکن در مقایسه با دستگاه طلایی اندازه گیری ضخامت قرنیه (Ultrasound Pachymeter) و ضخامت قرنیه را پس از جراحی انکساری PRK و



نمودار ۱. تغییرات برآمدگی سطح خلفی قرنیه قبل و پس از جراحی فتورفرکتیو کراتکتومی

میکرومتر به دست آمد که از لحاظ آماری درمیزان برآمدگی سطح خلفی قرنیه پس از جراحی تفاوت معنی داری مشاهده نشد ( $p = 0/108$ ) (نمودار ۱).

### بحث و نتیجه گیری

پس از گزارش های اولیه از تغییرات برآمدگی سطح خلفی قرنیه، بعد از جراحی انکساری LASIK، بسیاری دیگر از محققین نیز از افزایش برآمدگی سطح خلفی قرنیه پس از جراحی های انکساری قرنیه خبر دادند (۱۳، ۱۲ و ۱۴). در تحقیقاتی که پیش از این انجام گردید، تغییرات سطح خلفی قرنیه پس از جراحی انکساری فتورفرکتیو کراتکتومی مورد بررسی قرار گرفت و مشخص شد که برآمدگی سطح خلفی قرنیه به ترتیب به میزان  $54/3 \pm 4/0$  میکرومتر و  $55/1 \pm 46/1$  میکرومتر جابجایی داشت که در آن جهت اندازه گیری برآمدگی سطح خلفی قرنیه با توجه به زمان انجام آن ها، از تنها دستگاه موجود یعنی دستگاه ارب اسکن استفاده شده بود (۱۵ و ۱۶).

برخلاف مطالعات پیشین، در مطالعات اخیر میزان برآمدگی سطح خلفی قرنیه با استفاده از دستگاه پنتاکم اندازه گیری گردیده و مشخص شده است که سطح خلفی قرنیه پس از جراحی انکساری با استفاده از این دستگاه جابجایی معنی داری نداشته است (۱۷ و ۱۴).

در مطالعه حاضر، میزان جابجایی سطح خلفی قرنیه براساس حداکثر اختلاف برآمدگی سطح

### تقدیر و تشکر

این مقاله حاصل پایان نامه آقای وحید دامن پاک در مقطع کارشناسی ارشد به راهنمایی دکتر محمد صادق قاسمی و مشاوره دکتر آقای نادر نصیری و آقای عسگر دوستدار در سال ۱۳۸۹ و کد پ ۸۹۹ می باشد که با حمایت دانشگاه علوم پزشکی تهران اجرا شده است و با تشکر از تمامی افرادی که در پیشبرد این مطالعه کمک کردند.

### منابع

1. Krieglstein GK, Weinreb RN. Essentials in ophthalmology: cataract and refractive surgery. Springer. 2008.7-9
2. Alio JL, Artola A, Claramonte P, Ayala MJ, Sanchez SP. Complications of photorefractive keratectomy for myopia. J Cataract Refract Surg. 1998; 24(5):619-26.
3. Huang S, Chen C. Overview of refractive surgery. Chang Gung Med J 2008; 31: 237-52.
4. Ciolino J, Belin M. Changes in the posterior cornea after laser in situ keratomileusis and photorefractive keratectomy. J Cataract Refract Surg. 2006; 32:1426-1431.
5. Twa MD, Nicholas JJ, Joslin CE, et al. Characteristics of corneal ectasia after LASIK for myopia. Cornea 2004;23: 447-457.
6. Mihaltz K, Kovacs I, Takacs A, Naggy ZZ. Evaluation of keratometric, pachymetric and elevation parameters of keratoconic corneas with Pentacam. Cornea 2009; 28(9):976-980.
7. Grewal SD, Brar G, Grewal SP. Posterior corneal elevation after LASIK with three flap techniques as measured by pentacam. J Refract Surg. 2011; 27(4):261-268.
8. Ha BJ, Kim SW, Kim EK, Kim TI. Pentacam and Orbscan II measurements of posterior corneal elevation before and after photorefractive keratectomy. J Refract Surg 2009; 25:290-295.
9. Chen D, Lam AK. Intrasession and intersession repeatability of the Pentacam system on posterior corneal assessment in the normal human eye. J Cataract Refract Surg. 2007; 33(3):448-454.
10. Jain R, Dilraj G, Grewal SP. Repeatability of corneal parameters with Pentacam after laser in situ keratomileusis. Indian J Ophthalmol 2007; 55(5): 341-347.
11. Vicente D, Clinch TE, Kang PC. Changes in posterior corneal elevation after laser in situ keratomileusis enhancement. J Cataract Refract Surg. 2008; 34:785-788.
12. Wang Z, Chen J, Yang B. Posterior corneal surface topographic changes after laser in situ keratomileusis are related to residual bed

LASIK حدودا ۳۵ تا ۴۰ میکرومتر، کمتر از حد طبیعی تخمین می زند، که مهمترین علت آن وجود کدورت قرنیه‌ای پس از جراحی انکساری PRK ذکر شده است (۱۸، ۱۹ و ۲۰). بنابراین این دستگاه در اندازه گیری برآمدگی سطح خلفی قرنیه از دقت کافی برخوردار نیست.

پنتاکم از یک دوربین شیمفلاگ چرخان استفاده می کند که طی ۲ ثانیه می تواند حداکثر تا ۱۰۰ تصویر از قرنیه که شامل اطلاعات برآمدگی قرنیه هستند، ثبت کند، بنابراین تصویری ۳۶۰ درجه از قرنیه به دست می آید و همچنین در طی ثبت همه تصاویر همیشه مرکز قرنیه (نازک ترین قسمت) به عنوان نقطه مشترک در نظر گرفته می شود، اما ارب اسکن فقط تصاویر اسلیتی عمودی قرنیه با هیچ نقطه مشترک از قرنیه در تصاویر ارائه می کند، براین اساس و با توجه به دقت اندازه گیری بیشتر نسبت به ارب اسکن (حدود ۵ میکرومتر)، پنتاکم تصاویر دقیق تری از سطح خلفی قرنیه به خصوص بخش مرکزی قرنیه ثبت می کند (۸).

در این مطالعه با استفاده از پنتاکم تغییرات معنی داری در میزان برآمدگی و جابجایی سطح خلفی قرنیه سه ماه پس از جراحی انکساری فتورفکتیو کراتکتومی مشاهده نشد و هیچ موردی از اکتازی قرنیه که قبلا در مطالعاتی که با استفاده از ارب اسکن انجام شده بود، گزارش شده بود، مشاهده نشد، که این مساله نشان دهنده عدم دقت اندازه گیری برآمدگی سطح خلفی قرنیه براساس مطالعات انجام شده است.

بر اساس نتایج مطالعه حاضر، پنتاکم ممکن است ابزار مناسب و دقیقی جهت اندازه گیری برآمدگی سطح خلفی قرنیه پس از جراحی انکساری قرنیه باشد و می تواند در تشخیص صحیح اکتازی قرنیه پس از جراحی های انکساری به جراحان اطلاعات دقیق تری ارائه دهد.

همچنین این مطالعه می توانست با حجم نمونه بالاتر و زمان بیشتر به منظور بررسی سطح خلفی قرنیه انجام گرفت که این موارد می توانند در مطالعات آینده مدنظر قرار گیرند.

thickness. *Ophthalmology* 1999;106:406-410.

13. Kamiya K, Oshika T, Amano S, Takahashi T, Tokunaga T, Miyata K. Influence of excimer laser photorefractive keratectomy on the posterior corneal surface. *J Cataract Refract Surg* 2000; 26(6):867-871.

14. Miyata K, Kamiya K, Takahashi T, et al. Time course of changes in corneal forward shift after excimer laser photorefractive keratectomy. *Arch Ophthalmol*. 2002; 120(7):896-900.

15. Kamiya K, Oshika T, Amano S, Takahashi T, Tokunaga T, Miyata K. Influence of excimer laser photorefractive keratectomy on the posterior corneal surface. *J Cataract Refract Surg* 2000; 26(6):867-871.

16. Miyata K, Kamiya K, Takahashi T, et al. Time course of changes in corneal forward shift after excimer laser photorefractive keratectomy. *Arch Ophthalmol* 2002; 120(7):896-900.

17. Hashemi H, Mehravaran S. Corneal changes after laser refractive surgery for myopia: comparison of Orbscan II and Pentacam findings. *J Cataract Refract Surg*. 2007; 33:841-847.

18. Chakrabarti HS, Craig JP, Brahma A, Malik TY, McGhee CN. Comparison of corneal thickness measurements using ultrasound and orbscan slit-scanning topography in normal and post-LASIK eyes. *J Cataract Refract Surg* 2001; 27:1823-1828.

19. Iskander NG, Penno EA, Peters NT, Gimbel HV, Ferensowicz M. Accuracy of Orbscan pachymetry in primary laser in situ keratomileusis and LASIK enhancement procedures. *J Cataract Refract Surg* 2001; 27:681-685.

20. Prisant O, Calderon N, Chastang P, Gatinel D, Hoang-Xuan T. Reliability of pachymetric measurements using Orbscan after excimer refractive surgery. *Ophthalmology* 2003; 110:511-515.

## Posterior corneal elevation changes after photorefractive keratectomy

\***Vahid Damanpak, MSc**, Optometry, Rehabilitation Faculty, Tehran University of Medical Sciences, Tehran, Iran (\*Corresponding author). vahiddamanpak@gmail.com

**Mohammad Sadegh Ghasemi, PhD**, Assistant professor of Biomechanics, Rehabilitation Faculty, Tehran University of Medical Sciences, Tehran, Iran. m.s.ghasemi@iums.ac.ir

**Nader Nasiri, MD**, Associate Professor of Ophthalmology, Emam Hossein Hospital, Shahid Beheshti University of Medical Sciences, Tehran, Iran. dr.nader.nasiri@gmail.com

**Asgar Doostdar, MSc** in Optometry, Rehabilitation Faculty, Tehran University of Medical Sciences, Tehran, Iran. asgar\_doostdar@yahoo.com

### Abstract

**Background:** Posterior corneal elevation changes are keys to early diagnosis of corneal ectasia after keratorefractive surgery, so it is important to use an accurate method for measuring posterior corneal elevation. The purpose of this study is investigating posterior corneal elevation changes with Pentacam(HR) on patients underwent photorefractive keratectomy.

**Methods:** In this clinical trial and prospective study, Pentacam was used to evaluate changes in posterior corneal elevation before and after photorefractive keratectomy in 32 eyes of 16 patients. Posterior corneal elevation defined by maximum elevation before and after surgery and posterior corneal displacement defined by maximum difference in posterior elevation before and after surgery in the central 4mm zone. SPSS for windows (version 17) was used for data analysis and Paired T test was used for statistical analysis.

**Results:** The mean age of patients was  $25.17 \pm 7.11$  years and the mean of equivalent sphere was  $-3.75 \pm 1.14$  diopters. After photorefractive keratectomy, mean posterior corneal displacement was  $-0.84 \pm 3.53$  micrometers and mean posterior corneal elevation before and after surgery was  $5.38 \pm 4.12$  and  $4.31 \pm 5.05$  micrometers respectively ( $p=0.108$ ).

**Conclusion:** There was no statistically significant difference in posterior corneal elevation values between before and after photorefractive keratectomy and no case of corneal ectasia with Pentacam, that was contrary to results obtained with Orbscan in previous studies. Our study suggests that Pentacam can show more accurate values of posterior corneal elevation in comparison to Orbscan. More studies must be performed to verify our conclusion.

**Keywords:** Corneal elevation, Photorefractive keratectomy, Pentacam.