

بررسی نتایج دراز مدت آرتروپلاستی تروکانتر بزرگ در بیماران مبتلا به عفونت چرکی

قبلی مفصل ران

چکیده

عفونت چرکی مفصل ران می‌تواند با عوارض فراوانی همراه باشد که از جمله آن تخریب کامل سرو گردن استخوان ران می‌باشد و برای بهبود این عارضه آرتروپلاستی تروکانتر بزرگ پیشنهاد می‌شود. در این مطالعه، بیمارانی که با این روش تحت عمل جراحی قرار گرفته بودند انتخاب شدند و نتایج طولانی مدت این نوع جراحی در آنها مورد بررسی قرار گرفت تا بدین ترتیب معایب و مزایای این روش مورد سنجش قرار گیرد. در این مطالعه ۱۵ بیمار که به دلیل درگیری قبلی مفصل ران ناشی از عفونت چرکی، از سال ۱۳۶۴ لغایت ۱۳۷۰ در بیمارستان شفایحیاییان تحت عمل جراحی آرتروپلاستی تروکانتر بزرگ قرار گرفته بودند بررسی شدند. از این تعداد ۵ نفر به دلیل عدم شرکت منظم در پیگیریها و نداشتن ارزیابی به مدت حداقل ۱۰ سال بعد از عمل در پرونده از مطالعه حذف شدند. از ۱۰ بیمار باقیمانده، ۶ نفر زن و ۴ نفر مرد بودند و متوسط سن آنها هنگام جراحی ۳/۵ سال (۲ تا ۱۰ سال) بود. ۸ بیمار به روش Wissman و ۲ بیمار به روش Regult جراحی شده و بطور متوسط ۱۲/۴ سال (۱۶-۱۰) پیگیری شده بودند. براساس نتایج به دست آمده درگیری مفصل ران در تمام موارد در مرحله ۴ بود (۲ مورد A و ۸ مورد B) و در ۴ نفر درگیری در سمت راست و در ۶ نفر در سمت چپ وجود داشت. در ۶ بیمار فقط انتقال تروکانتر بزرگ به داخل استابولوم همراه با استئوتومی بخش فوقانی استخوان ران و در سایر بیماران، استئوتومی لگن نیز همراه با آن صورت گرفته بود. در مدت ۱۰ سال بعد از عمل جراحی، ۷ بیمار بدون درد بوده یا درد خفیف داشتند و در ۳ نفر نیز درد در حد متوسط وجود داشت. میزان متوسط فلکسیون ۸۳ درجه، چرخش به داخل ۱۵ درجه، چرخش به خارج ۱۰ درجه و ابداکسیون ۲۵ درجه بود. در هیچ بیماری محدودیت کامل حرکات مفصل دیده نشد. ۸ بیمار مبتلا به لنگش بودند که در ۳ نفر از آنها حدود ۲۰-۱۰ میلی‌متر و در ۷ نفر از آنها بیش از ۲۰ میلی‌متر (متوسط ۳۹ میلی‌متر) کوتاهی وجود داشت. در ۶ بیمار قسمت فوقانی فمور بطور کامل توسط استابولوم پوشانده شده بود و در ۴ بیمار دررفتگی کامل وجود داشت. علامت ترندلنبرگ در ۷ بیمار مثبت بود و در ۴ بیمار علائم تخریب مفصل مشاهده شد. ۹ بیمار قادر به انجام فعالیتهای روزانه خود بوده و از عمل جراحی بطور متوسط یا زیاد رضایت داشتند. نتایج کلی مطالعه براساس معیارهای Hunka در ۴ مورد رضایت بخش بود و در ۶ مورد رضایت بخش نبود.

*دکتر حمیدرضا یزدی I

دکتر عباس بهگو II

دکتر حمیدرضا اصلانی III

دکتر محمدتقی قضاوی II

کلیدواژه‌ها: ۱- مفصل ران (هیپ) ۲- آرتريت چرکی ۳- تروکانتر ۴- آرتروپلاستی

مقدمه

اولین بار Smith در سال ۱۸۷۴، اهمیت عفونت چرکی مفصل ران را توضیح داد (۱، ۲، ۳ و ۴). اهمیت این بیماری که

این مقاله در اولین کنگره بین‌المللی جراحی هیپ در تهران در اردیبهشت ماه سال ۱۳۸۲ ارائه شده است.

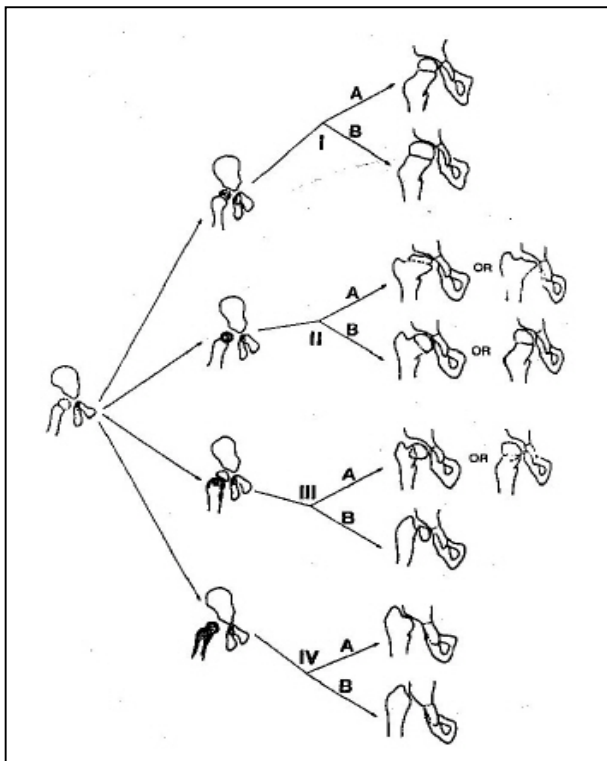
(I) دستیار گروه ارتوپدی، بیمارستان شفایحیاییان، خیابان مجاهدین اسلام، دانشگاه علوم پزشکی و خدمات بهداشتی - درمانی ایران، تهران (*مؤلف مسئول).

(II) استادیار گروه ارتوپدی، دانشگاه علوم پزشکی و خدمات بهداشتی - درمانی ایران، تهران.

(III) استادیار گروه ارتوپدی، دانشگاه علوم پزشکی و خدمات بهداشتی - درمانی شهیدبهشتی، تهران، ایران.

مایع مفصلی و درمان وجود داشت. ۲ بیمار از سابقه قبلی خود بی‌اطلاع بودند و ۴ بیمار نیز شرح حال کشیدن مایع مفصلی و درمان را ذکر نمی‌کردند. در یک بیمار درگیری همزمان مچ پای مقابل نیز وجود داشت.

۲ بیمار در مرحله A ۴ (تخریب کامل سر و باقی ماندن قسمت کوچکی از گردن) و ۸ بیمار در مرحله B ۴ (فقدان کامل سر و گردن استخوان ران) بودند (تصویر شماره ۱).



تصویر شماره ۱- تقسیم‌بندی رادیولوژیک درگیری مفصل ران ناشی از آرتريت چرکی قبلی

۸ بیمار به روش Wissman و ۲ بیمار به روش Regult تحت عمل جراحی قرار گرفته بودند. استئوتومی لگن در ۴ مورد انجام شد که ۱ مورد استئوتومی Pemberton، ۱ مورد Chiari و ۲ مورد Salter بود.

عمل جراحی توسط ۳ جراح، تحت بیهوشی عمومی و در حالت خوابیده به پشت و با اپروچ ایلیوفمورال

تحت عنوان بیماری Tom Smith خوانده می‌شود (۵، ۸)، در تشخیص درمان سریع آن است (۸-۱) چون در غیر این صورت بیمار با عوارض زیادی روبرو خواهد شد (۹-۳).

عدم درمان صحیح و بموقع، می‌تواند موجب تخریب سر و گردن استخوان ران، اختلال در وضعیت مفصل، ناپایداری آن و کوتاهی اندام گردد (۵-۲).

در منابع موجود گزارشهای زیادی در مورد نتایج حاصل از عفونت چرکی مفصل و نیز روش درمان و اثرات ناشی از آن وجود ندارد (۳، ۴ و ۹). بنابراین اهمیت انجام یک مطالعه جهت بررسی نتایج درمانی کاملاً روشن می‌باشد. از جمله روشهای درمانی ذکر شده می‌توان به روش Colona, Harmon, Albee, Wissman, Liloyd-Robert و Regult اشاره کرد (۴ و ۵ و ۱۱-۷).

در این مطالعه نتایج طولانی مدت در بیمارانی که با روش Wissman و Regult تحت عمل جراحی قرار گرفته بودند، بعد از گذشت حداقل ۱۰ سال از جراحی، مورد بررسی قرار گرفت.

روش بررسی

در این مطالعه ۱۵ بیمار که از سال ۱۳۶۴ تا ۱۳۷۰ در بیمارستان شفا یحییان با تشخیص تخریب سر و گردن استخوان ران ناشی از عفونت چرکی قبلی، تحت عمل جراحی قرار گرفته بودند بررسی شدند.

از این تعداد ۵ نفر به دلیل نداشتن ارزیابی در مدت حداقل ۱۰ سال بعد از عمل و پیگیری نامرتب در پرونده، از مطالعه حذف شدند.

از ۱۰ بیمار باقیمانده ۶ نفر زن و ۴ نفر مرد بودند و سن متوسط آنها هنگام جراحی ۳/۵ سال (۲ تا ۱۰ سال) بود. در ۴ بیمار گرفتاری در سمت راست و در سایر بیماران در سمت چپ وجود داشت.

تمام بیماران در یک سال اول تولد دچار عفونت مفصل شده بودند و در ۳ نفر از آنها سابقه کشیدن

قدرت عضلات اطراف مفصل و عملکرد فرد، بررسی شدند.

یافته‌های پرتونگاری بیماران از نظر وضعیت شکل سر استخوان ران و قرار گرفتن یا نگرافتن در حفره استابولوم، زاویه گردن با تنه استخوان، وضعیت استخوان لگن، وجود تغییرات تخریبی مفصل و میزان کوتاهی اندام مورد مطالعه قرار گرفت.

نتایج کلی برحسب معیارهای Hunka بررسی شد که این معیارها عبارت بودند از:

(۱) پایدار بودن مفصل (۲) میزان فلکسیون حداقل ۷۰ درجه و میزان فلکسیون کونتراکچر مفصل کمتر از ۲۰ درجه (۳) عدم وجود درد و قدرت انجام فعالیت‌های روزمره در صورتی که هر سه معیار بالا وجود داشته باشد، عمل جراحی رضایت‌بخش بوده و در غیر این صورت رضایت‌بخش نمی‌باشد.

نتایج

- وضعیت مفصل ران: در ۴ بیمار دررفتگی مفصل وجود داشت که در ۳ نفر از آنها علاوه بر آرتروپلاستی تروکانتر بزرگ، استئوتومی لگن صورت گرفته بود (۱ مورد Chiari، ۱ مورد Pemberton و ۱ مورد Salter) در یک بیمار که کوتاهی شدیدی (۷۲ میلی‌متر) و لنگش شدید وجود داشت، یک بار مفصل جاناندازی شده بود (مرحله ۴A) و ۲ سال بعد به دلیل دررفتگی مفصل تحت عمل جراحی آرتروپلاستی تروکانتر بزرگ همراه با استئوتومی لگن (Pemberton) قرار گرفت.

این بیمار پس از آن بطور مجدد دچار دررفتگی شد که در آخرین پیگیری، تروکانتر بزرگ remodelling پیدا نکرده و استابولوم بسیار کوچک بود و کاهش دامنه حرکتی وجود داشت اما بیمار درد نداشت.

در ۳ بیمار تروکانتر remodelling بسیار خوبی پیدا کرده و مشابه سر استخوان ران شده بود بدین معنی که شکل گرد و فضای مفصلی خوبی داشت (تصویر شماره ۲-الف

صورت گرفته بود. در ۸ بیمار استئوتومی و اروس قسمت فوقانی استخوان ران در همان مرحله و در ۲ بیمار در مرحله‌ای دیگر و به فاصله یک ماه بعد انجام شده بود. محل استئوتومی در ۲ مورد با کوندیلار پلیت ۱۰۰ درجه، در ۱ مورد با پلیت معمولی و در سایر موارد با پین و در زاویه گردن به تنه استخوان، حدود ۱۱۰-۱۰۰ درجه ثابت شده بود.

استابولوم بیمار در یک مورد تراشیده شده و در سایر بیماران فقط بافت فیبروس و اسکار از داخل آن برداشته شده بود.

بعد از آماده‌سازی تروکانتر بزرگ و قرار دادن آن در استابولوم، عضلات ابدوکتور، در ۹ بیمار به زیر محل استئوتومی دوخته و در یک مورد نیز با پیچ ثابت شد.

قطع تاندون ایلئوپسواس در تمام موارد و قطع تاندون اداکتورها در ۷ بیمار و بر اساس میزان اداکسیون (حداقل ۳۰ درجه) صورت گرفت.


بعد از دوختن زخم، اندام در یک گچ اسپیکا^۱ و ۱ به صورت ۳۰-۲۰ درجه اداکسیون ران و صفر درجه فلکسیون و چرخش قرار گرفت. بعد از ۸-۶ هفته گچ باز شد و برای بیمار توان بخشی به صورت حرکات فعال و غیرفعال مفصل، تقویت عضلات و راه رفتن با کمک عصا با تحمل وزن انجام گردید.

بعد از بهبود وضعیت عضلات و به دست آوردن تعادل لازم بتدریج عصا کنار گذاشته شده و بیمار به زندگی عادی برگشت. بیماران بطور متوسط به مدت ۱۲/۴ سال (۱۰-۱۶ سال) پیگیری شده و در آخرین پیگیری، تحت معاینه دقیق قرار گرفتند و از طریق پرسشنامه وضعیت درد و عملکرد بیماران مطالعه شد. برای تمام آنها عکس ساده، اسکنوگرام و در صورت لزوم CT-Scan انجام گردید.

بیماران از نظر وجود درد، میزان حرکات مفصل، اختلاف طول اندام، وضعیت راه رفتن، وجود لنگش، وجود فلکسیون کونتراکچر مفصل، پایداری مفصل،

و ب و ج) اما در ۶ بیمار، تغییر شکل و نامنظم شدن دیده شد (تصویر شماره ۳- الف و ب).

صفحه رشد در ۱ بیمار مرد و ۲ بیمار زن که در آخرین پیگیری در سنین بعد از بلوغ بودند بسته شده بود و در سایر بیماران مشابه سمت مقابل و هنوز باز بود. در تمام بیماران افزایش زاویه گردن با تنه استخوان وجود داشت و انحراف لگن در ۵ بیمار دیده شد.



تصویر شماره ۲- ج - تصویر بیمار بعد از گذشت بیش از ۱۶ سال از عمل جراحی که نشان‌دهنده ایجاد یک سر گرد با فضای مفصلی خوب است. حرکات مفصل تقریباً کامل و بدون درد بود.


- میزان حرکت مفصل: میزان فلکسیون در این بیماران بطور متوسط ۸۳ درجه، چرخش به داخل ۱۵ درجه، چرخش به خارج ۱۰ درجه و اداکسیون ۲۵ درجه بود. در هیچ یک از بیماران محدودیت کامل حرکات مفصل دیده نشد.

بیمارانی که دررفتگی مفصل داشتند، دامنه حرکتی در آنها متفاوت بود. بطور مثال در یک بیمار، دامنه حرکتی نسبت به افرادی که دررفتگی نداشتند کمتر (فلکسیون: ۶۰ درجه، چرخش به خارج: صفر درجه، اداکسیون و چرخش به داخل: ۱۰ درجه) و در سایر موارد مشابه یا کمی بیشتر بود.


فلکسیون کونتراکچر در یک بیمار وجود نداشت. در ۴ بیمار در حدود ۱۰ - ۰ درجه، در ۲ بیمار در حدود ۲۰ - ۱۰ درجه و در ۳ بیمار نیز بیشتر از ۲۰ درجه بود.

- وجود درد: در ۴ بیمار درد وجود نداشت و بیماران با وجود راه رفتن طولانی یا ورزش دردی احساس نمی‌کردند.

در ۳ بیمار درد در حد کم بود و پس از راه رفتن یا ورزش کردن ایجاد می‌شد و در ۳ بیمار درد در حد متوسط



تصویر شماره ۲- الف - تصویر بیمار مبتلا به عفونت چرکی قبلی مفصل ران در طرف راست قبل از عمل جراحی



تصویر شماره ۲- ب - تصویر همان بیمار که در سن ۲ سالگی تحت عمل جراحی آرتروپلاستی تروکانتر بزرگ قرار گرفته است.

- میزان کوتاهی قد: در ۲ بیمار که همگی مفصل پایدار داشتند کوتاهی واقعی اندام در حد ۲۰-۱۰ میلیمتر و در ۳ بیمار دیگر با مفصل پایدار در حد ۴۰ میلیمتر و در سایر موارد کوتاهی بطور متوسط ۳۹ میلیمتر (۷۳-۲۷ میلیمتر) بود.

بیشترین میزان کوتاهی ظاهری و واقعی در افرادی دیده شد که دچار دررفتگی مفصل بودند.

- وضعیت راه رفتن: در ۸ بیمار لنگش وجود داشت که در افراد با کوتاهی شدید و ناپایداری مفصل بیشتر بود.

علامت ترنلنبرگ در ۷ بیمار مثبت و در ۳ بیمار منفی بود که در این ۳ بیمار کوتاهی خفیف، مفصل پایدار و قدرت عضلات ابدوکتور خوب بود.

- عملکرد بیمار: تقریباً تمام بیماران قادر به انجام فعالیتهای روزانه بودند اما در بیمارانی که درد یا لنگش شدید داشتند، محدودیت کمی در انجام کارهای سخت یا ورزشهای شدید وجود داشت. با وجود این حتی یکی از بیماران که دررفتگی کامل، کوتاهی در حد ۷۳ میلیمتر و لنگش شدید داشت، در ورزشهایی مانند فوتبال شرکت می کرد.

- وجود تغییرات تخریبی مفصل: این تغییرات در ۴ بیمار بطور متوسط یا خفیف دیده شد و در ۶ بیمار نیز وجود نداشت.

- رضایت کلی بیماران: ۹ بیمار از عمل جراحی رضایت زیاد یا متوسط داشتند و یک بیمار رضایت کمی داشت. در نهایت براساس معیارهای Hunka در ۴ مورد نتایج رضایت بخش بود و در ۶ بیمار رضایت بخش نبود.

بحث

اولین بار در سال ۱۸۷۴، Smith اهمیت عفونت چرکی مفصل ران را توضیح داد (۱، ۲ و ۳). در این بیماری در صورتی که درمان به هر دلیل ناقص بوده یا دیر شروع شود، عوارض زیادی را به دنبال خواهد داشت (۱۲).


اگر تخریب کامل باشد، معمولاً سر استخوان از بین رفته و گردن هم بطور کامل یا ناکامل تخریب می گردد. پس از

بود بطوری که با فعالیتهای مختصر یا در اثر سرپا ایستادن درد ایجاد می شد اما هیچ یک از بیماران درد در حالت استراحت نداشتند.

از ۳ بیماری که درد در حد متوسط داشتند، در ۲ نفر مفصل بطور کامل پایدار بود و در ۱ بیمار دررفتگی وجود داشت.



تصویر شماره ۳-الف - تصویر بیمار مبتلا به درگیری مفصل ران چپ که ۱۲ سال قبل تحت عمل جراحی به روش Wissman قرار گرفته بود. سراسخوان تشکیل شده اما مختصری نامنظمی مشاهده می شود و پوشش آن توسط استابولوم کافی نیست.



تصویر شماره ۳-ب - تصویر نیم رخ همان بیمار که نامنظمی سر را نشان می دهد.

وجود داشت به کار برد. Weissman در سال ۱۹۶۷ این تکنیک را در یک کودک ۳/۵ ساله و Stenton در یک کودک ۲ ساله انجام دادند(۴، ۸ و ۱۰). در هر دو مورد استئوتومی واروس انجام شده بود و بیماران به مدت ۶/۵ و ۱۱ سال (به ترتیب) پیگیری شدند.

در هر دو بیمار، مفصل بدون جابجایی بود اما خشکی مفصل وجود داشت(۴).

Regult در سال ۱۹۷۳، ۱۰ مورد آرتروپلاستی تروکانتر بزرگ را گزارش کرد که ۶ مورد روی بیماران مبتلا به عفونت چرکی مفصل انجام شده بود(۴ و ۸).

Hallel در سال ۱۹۷۸، ۲ مورد آرتروپلاستی تروکانتر بزرگ را گزارش کرد که در سنین ۱/۵ و ۲/۵ سالگی انجام شده بودند و در هر دو مورد مفصل در جای خود بوده و تروکانتر شبیه به سر استخوان ران شده بود (۴).

وی معتقد بود که علت این تغییر شکل در چند سال اول زندگی، منشا جنینی یکسان آنها می‌باشد(۴).

آرتروپلاستی تروکانتر بزرگ اگر بخوبی و با موفقیت انجام شود، موجب پایداری مفصل، کاهش ضعف ابدوکتورها، کاهش اختلاف طول اندام، بهبود وضعیت راه رفتن و نیز ایجاد موقعیت آناتومیکی بهتر جهت اعمال جراحی بازسازی کننده بعدی مانند تعویض مفصل خواهد شد(۴، ۵ و ۱۱). اما این روش عوارضی دارد که شامل کاهش دامنه حرکتی، احتمال افزایش درد به علت افزایش تماس سطوح با هم احتمال خشکی مفصل، احتمال ناپایداری یا دررفتگی مجدد مفصل(۴، ۵ و ۱۱) می‌باشد.

از سوی دیگر Hallel معتقد بود که سیر بالینی این عمل جراحی نیز متغیر بوده و قابل پیش‌بینی نمی‌باشد، بطوری که در برخی موارد ممکن است به طرف ناپایداری و در موارد دیگر به سوی خشکی مفصل پیش رود(۴).

در مطالعه Freeland و همکاران، علت اصلی دررفتگی مجدد یا ناپایداری بعد از عمل، ضعف عضلات دور کننده ذکر شده است(۱۱). وی معتقد بود که علل این ضعف جابجایی محل چسبندگی تاندون عضله، کاهش تنش و طول عضله و لاغری و فیبروز آن می‌باشد که با انجام

ایجاد تخریب سر و گردن، نوع درمان برای بازسازی مفصل به شدت درگیری بستگی خواهد داشت.

در برخی از موارد که قسمتی از سر یا گردن باقی مانده است، انتقال آن قسمت را به داخل استابولوم همراه با استئوتومی لگن پیشنهاد کرده‌اند(۵، ۷ و ۹) و معتقد هستند که موجب پایداری می‌شود(۹ و ۵).

Hallel و همکاران معتقد هستند که اگر بعد از گذشت ۲-۱ سال از بروز عفونت، میزان باقی مانده از سر و گردن در حدی باشد که بتوان با جاندازی آن به داخل استابولوم به مفصل پایدار دست یافت، انجام این کار توصیه می‌شود و در غیر این صورت، جراح باید اقدام به آرتروپلاستی تروکانتر بزرگ نماید(۹).

در نوع ۴، درمانهای متفاوتی توصیه شده که عبارتند از: خشک کردن مفصل، آرتروپلاستی تروکانتر بزرگ یا درمان طی (۴، ۵، ۷، ۸، ۹، ۱۱ و ۱۲). البته باید به این نکته اشاره کرد که خشک کردن مفصل علاوه بر مشکل بودن، بعلاوه می‌تواند همراه با تغییر شکلهای بعدی، درد مفاصل مجاور، اختلال در عملکرد جنسی خانمها و اختلالات روحی باشد(۱۱).

از سوی دیگر عوارض شدید و ناتوانی زیاد در بیماران، معمولاً تمایل به درمان طبی را نیز کاهش خواهد داد، بنابراین یکی از درمانهای مناسب برای این بیماران، آرتروپلاستی تروکانتر بزرگ است(۴، ۵، ۱۱-۷).

Albee در مواردی که شکستگی گردن با عدم جوش خوردگی همراه بود، روشی از آرتروپلاستی را به کار برد(۴) که بعد از او L'Episcopo و Harmon نیز، روش وی را (یا با مقداری تغییر) در مواردی که دررفتگی پاتولوژیک مفصل ران همراه با تخریب استخوان وجود داشت به کار بردند(۱۱).

در سال ۱۹۳۵، Colonna، آرتروپلاستی خود را در مواردی که شکستگی گردن استخوان ران با عدم جوش خوردگی همراه بود، توصیه کرد(۱۱).

پس از آن Liloyd-Robert روش Colonna را برای مواردی که دررفتگی پاتولوژیک مفصل و تخریب استخوان

بوده‌اند (۵ و ۱۱). گزارش‌های موجود در مورد نتایج این جراحی، بخصوص مطالعات طویل مدت، بسیار اندک هستند (۳، ۴ و ۹). Freeland و همکاران در سال ۱۹۸۰، ۱۷ بیمار را که تحت عمل جراحی آرتروپلاستی تروکانتر بزرگ قرار گرفته بودند معرفی کردند (۱۱).

مدت زمان پیگیری آنها ۱۱ سال بود و بیماران در ۴ گروه تحت مطالعه قرار گرفته بودند.

گروه اول کسانی بودند که فقط آرتروپلاستی برای آنها انجام شده بود. در این افراد، نتایج اولیه خوب بود اما بتدریج دچار نیمه دررفتگی یا دررفتگی شده و وضعیت بالینی بیمار مختل شده بود.

گروه دوم افرادی بودند که آرتروپلاستی، همراه با استئوتومی لگن برای آنها انجام شده بود. در این گروه هر چند پوشش سر بهتر بود اما نتایج در نهایت مشابه گروه اول بود.

گروه سوم و چهارم، کسانی بودند که استئوتومی و آروس بخش فوقانی استخوان ران هم برای آنها صورت گرفته بود که این ۲ گروه نتایج بهتری داشتند. ۶ نفر از ۱۷ بیمار دچار خشکی مفصل شدند.

در مطالعه Choi که روی ۱۳ مفصل در سال ۱۹۹۰ انجام شد و بیماران به مدت ۵/۶ سال پیگیری شده بودند، در ۴ بیمار، نتایج رضایت بخش بود و در ۳ بیمار رضایت بخش نبود (۵). این احتمال وجود دارد که علت آن پوشش ناکافی سر باشد (نظر مؤلف).

چون تغییر شکل و اختلال موجود در حدی است که نمی‌توان انتظار یک مفصل طبیعی با دامنه حرکتی خوب و کامل، بدون درد، وضعیت مناسب راه رفتن و بدون کوتاهی را داشت، در نتیجه از معیارهای استاندارد موجود مانند Harris Score و غیره نمی‌توان استفاده کرد (۹)، بنابراین بهتر است معیارهای Hunka به کار برده شود (۹ و ۵). در این مطالعه نیز که روی ۱۰ بیمار انجام شد (۱۰ مفصل ران) از این معیارها استفاده گردید.

سن بیماران این مطالعه حین جراحی بطور متوسط ۳/۵ سال بوده است و کوچکترین بیمار، ۲ سال و بزرگترین آنها

استئوتومی و آروس بخش فوقانی استخوان ران، این ضعف تشدید می‌گردد (۱۱)، بنابراین هر چند این استئوتومی موجب قرار گرفتن بهتر تروکانتر بزرگ در داخل استابولوم شده و نتایج بهتری را در بر خواهد داشت (۵، ۹ و ۱۱)، اما با ضعیف شدن این عضلات و براساس قانون Wolff، افزایش تدریجی زاویه گردن با تنه استخوان و دررفتگی یا نیمه دررفتگی بعدی ایجاد خواهد شد (۱۱)، با توجه به این مطلب Freeland معتقد بود که بخصوص در بچه‌های کوچک، زاویه استئوتومی و آروس در بخش فوقانی استخوان ران باید کمی بیشتر از ۱۳۵ درجه باشد که این حالت با توصیه Weissman و سایر افراد که زاویه را در حد ۱۱۰-۱۰۰ درجه توصیه کرده‌اند متفاوت است (۴، ۵، ۸ و ۱۱). اما باید به این مسئله توجه کرد که استئوتومی و آروس در حد مناسب، موجب بهتر شدن پوشش روی تروکانتر شده و حتی نیاز به عمیق کردن استابولوم و کشش قبل از عمل را برطرف می‌سازد بنابراین با نتایج بهتری همراه خواهد بود (۴، ۵، ۸ و ۱۱). از عوارض دیگر این عمل، احتمال خشک شدن مفصل است (۴، ۵ و ۱۱) که علت آن از دست رفتن غضروف، نمایان شدن استخوان اسفنجی، فشار و Wear طولانی مدت می‌باشد (۱۱). به هر حال هر چند به نظر می‌رسد که با افزایش سن و رسیدن به بلوغ اسکلتی، احتمال ایجاد مشکلات مجدد مفصل به شکل نیمه دررفتگی یا دررفتگی وجود دارد (۵ و ۱۱)، اما Choi و Free land معتقد بودند که حتی بطور موقت این روش درمانی می‌تواند وضعیت بالینی بیماری را بهبود بخشیده و سن نیاز به جراحیهای بازسازی کننده را به تأخیر اندازد (۵ و ۱۱).

در مورد سن عمل جراحی نیز اختلاف نظر وجود دارد. برخی معتقد هستند که بهتر است ۲-۱ سال صبر کرد تا وضعیت استخوانی بهتر مشخص شده و کودک بهتر بتواند بخوبی در برنامه توان بخشی شرکت کند (۴).

برخی بهترین سن را حدود ۲-۳ سالگی (۵ و ۱۱) می‌دانند و برخی این زمان را قبل از ۱۰ سالگی ذکر می‌کنند (۷) اما Free land و همکاران، بهترین نتایج را در بیمارانی داشتند که موقع عمل جراحی در سنین بلوغ اسکلتی یا نزدیک آن

۱۰ سال داشت. همان طور که قبلاً ذکر شد، جراحی معمولاً ۲-۱ سال بعد از بروز عفونت انجام می‌شود (۴، ۵ و ۹).

یک بیمار در سن ۱۰ سالگی و بیمار دیگری در سن ۷ سالگی جراحی شدند که هر دو مورد به دلیل دیر مراجعه کردن آنها بوده است، اما در پیگیری این دو بیمار که هر دو زن بودند و در آخرین بررسی به ترتیب ۲۱ و ۲۰ سال داشتند، صفحات رشد بسته شده بود و هیچ یک لنگش واضح نداشتند. مفصل در هر دو پایدار، راه رفتن آنها خوب و میزان کوتاهی به ترتیب ۲۷ و ۱۳ میلی‌متر بود که با استفاده از یک پاشنه، بخوبی تحمل می‌شد.

میزان حرکات مفصل بجز در بیمار اول که حرکات چرخشی نداشت، در سایر دامنه‌ها، در حد قابل قبول بود. بطور کلی عمل جراحی برای هر دو بیمار رضایت بخش بود. این در حالی است که بیماران به ترتیب به مدت ۱۱ و ۱۲ سال پیگیری داشتند.

در هر دو بیمار آرتروپلاستی تروکانتر بزرگ بدون استئوتومی لگن انجام شده بود.

هر چند تعداد موارد ذکر شده کم است اما در مقایسه با سایر بیماران که در سنین پایین جراحی شده بودند، نتایج به دست آمده بهتر بود. بدین ترتیب شاید نظریه Freeland که معتقد است زمان جراحی باید در سنین نزدیک بلوغ باشد (۵ و ۱۱)، تا حدودی تأیید شود. اما این مسئله نیاز به مطالعه و بررسی روی تعداد بیشتری از بیماران دارد.

سه بیمار از ۱۰ بیمار مبتلا، درد متوسط داشتند و بقیه آنها بدون درد بوده یا درد کمی داشتند. از ۳ بیماری که درد بیشتری را ذکر می‌کردند در ۲ نفر مفصل پایدار و در ۱ نفر دچار دررفتگی سر بود. در ۲ بیمار اول علائم تخریبی مفصل دیده نشد اما در بیمار سوم وجود داشت. قدرت عضلات دور کننده مفصل در ۲ بیمار اول خوب ($\frac{4}{5}$) و در بیمار سوم در حد $\frac{3}{5}$ یا ضعیف‌تر بود.

از سوی دیگر در ۳ بیماری که درد نداشتند، در ۲ مورد دررفتگی کامل وجود داشت و قدرت عضلات دور کننده

مفصل در هر دو در حد $\frac{3}{5}$ یا کمتر بود. بیمار سوم، مفصل پایدار داشت و قدرت عضلات وی خوب ($\frac{4}{5}$) بود.

علائم تخریب مفصل در یک بیمار که مبتلا به دررفتگی سر استخوان نیز بود، مشاهده شد. بنابراین به نظر می‌رسد که بروز درد در این بیماران بیشتر در ارتباط با درجا بودن یا نبودن سر و ایجاد تماس استخوانی باشد و با قدرت عضلات اطراف ارتباط کمتری دارد. در بیمارانی که مفصل پایدار دارند، علت درد شاید آسیب قبلی غضروف استابولوم در اثر عفونت یا در اثر جراحی و در معرض تماس قرار گرفتن با سر استخوان ران یا به دلیل عدم رشد مناسب غضروف روی تروکانتر باشد.

در ۶ مورد، پوشش کامل سر، توسط استابولوم دیده شد اما در ۴ بیمار این حالت وجود نداشت.

از ۴ بیماری که دچار دررفتگی شده بودند، در یک بیمار علاوه بر آرتروپلاستی تروکانتر بزرگ و استئوتومی و اروس در بخش فوقانی استخوان ران، استئوتومی لگن از نوع Pemberton نیز انجام شده بود. در این بیمار در مراحل اولیه بعد از عمل دررفتگی رخ داده بود اما بیمار در پیگیری شرکت نکرده بود. در یک مورد دیگر استئوتومی سالتر و در بیمار سوم استئوتومی Chiari همراه با کوتاه کردن استخوان ران به میزان ۱۵ میلی‌متر صورت گرفته بود. برای بیمار چهارم فقط آرتروپلاستی تروکانتر بزرگ و استئوتومی و اروس انجام شده بود. در هر سه مورد، دررفتگی مدتها بعد رخ داده بود. بنابراین به نظر می‌رسد که با وجود ایجاد یک پوشش مناسب برای سر توسط استئوتومی لگن، باز اثر واضحی در جلوگیری از دررفتگی سر به دست نمی‌آید و این مسئله می‌تواند نظریه Choi را مبنی بر این که با افزایش سن نتایج رضایت بخش به نتایج غیر رضایت بخش تبدیل می‌شود (۵ و ۱۱) را تأیید کند. همچنین تأیید کننده نظر برخی از مولفان است که معتقد هستند سیر این روش درمانی متغیر می‌باشد (۹). در این مطالعه نیز دیده شد که با وجود انجام جراحی مناسب و به دست آوردن پوشش کافی برای سر با انجام استئوتومی

منابع

- 1- Bennett O.M.; Namnyak, S.S. Acute Septic Arthritis of the Hip Joint in Infancy and childhood. *Clinical Orthopaedics and Related Research*, 1992, 281: 123-131.
- 2- Stetson, J.H.; Ralph. J.; Sothwick O.W. Acute Septic Arthritis of the Hip in children. *Clinical Orthopaedics and Related Research*. 1968, 56: 105-116.
- 3- Eyre- Brook A. L. Septic Arthritis of the Hip and Osteomyelitis of the upper End Of The Femur In Infants, *J. Bone Joint Surg*, 1960, 42-B: 11-20.
- 4- Hallel, T.; Salvati, E.A. Septic Arthritis of Hip in Infancy, *J. Bone Joint Surg*, 1978, 132: 115-127.
- 5- Choi, H.O.; Pizzutillo, P.D.; Richard Bowen, J. Sequelae and Reconstruction after septic Arthritis of the Hip in Infants, *J. Bone Joint Surg*, 1990, 72-A: 1150-1164.
- 6- Morrissy, R.T.; Weinstern, S. L, Lovell and Winter's *Pediatric Orthopaedics*. S, 5th ed, Philadelphia, Lippincott. Williams & Wilkins; 2001, PP: 459-500.
- 7- Canale, S. Terry. *Campbell's Operative Orthopaedics*, 9th ed, NewYork, St Louis, Mosby, 1998, PP: 563-626.
- 8- Sharrad, W.J.W., *Pediatric Orthopaedics and Fracture*, 3rd ed., London, Blackwell Scientific Publication, 1993, PP: 1211-1284.
- 9- Hunka L.; Said, S.E.; Mackenzie, D.A.; Rogala, E.J.; Cruess, R.L.: *Classification and surgical Manengment of the sever Sequelae of septic Hips in children*. *Clinical Orthopaedics and Related Research*, 1982, 171: 30-36.
- 10- Weissmann, S.L. Transplantation of the Trochantric Epiphysis into the Acetabulum after septic Arthritis of the Hip, *J. Bone Joint Surg*, 1967, 49-A: 1947-1951.
- 11- Freeland, A.E.; Dennis, J. Wilbur Westin, G. Greater Trochanter Hip Arthroplasty in children with loss of the Femoral Head, *J. Bone Joint Surg*, 1980, 62-A: 1351-1361.
- 12- Canale, S. Terry. *campbell s operative orthopadics*, 10th ed, NewYork, St Louis, Mosby, 2003, PP: 685-711.

لگن، باز دررفتگی رخ داد، در حالی که در ۵ بیماری که استئوتومی لگن نشده بودند، این اتفاق مشاهده نشد. البته باید به این نکته اشاره کرد که در ۳ بیماری که استئوتومی لگن هم شده بودند، شاید به علت خوب نبودن پایداری اولیه از همان ابتدا و در زمان جراحی، جراح مجبور به انجام استئوتومی لگن شده است و در مرحله بعدی عامل ناپایداری مفصل بوده است. از سوی دیگر می‌تواند نشان دهنده این مطلب باشد که استئوتومی هر چند در کوتاه مدت، پوشش سر را بهتر می‌کند اما در نهایت تأثیری در نتیجه امر ندارد (۱۱). شاید میزان پایداری که توسط روش جراحی اصلی یعنی آرتروپلاستی تروکانتر بزرگ به دست می‌آید اهمیت بیشتری داشته باشد.

۹ بیمار قادر به انجام فعالیت‌های روزانه بودند و این نشان دهنده این حقیقت است که عمل جراحی ذکر شده حتی اگر با عوارضی مانند ناپایداری همراه شود، باز مانع عملکرد بیمار نخواهد شد.

در ۳ بیمار سر تقریباً گرد و فضای مفصل خوب بود و در سایر موارد، سر خوب تشکیل نشده بود که ممکن است به علت آسیب آن حین جراحی یا اختلال خون‌رسانی به آن باشد. چون تمام بیماران در این مطالعه، استئوتومی و اروس قسمت فوقانی ران شده بودند، بنابراین مقایسه تأثیر این نوع استئوتومی در این مطالعه امکان‌پذیر نبود.

به عنوان یک نتیجه‌گیری کلی می‌توان گفت اگر چه فقط ۴ بیمار، نتایج رضایت بخش را بعد از گذشت حداقل ۱۰ سال داشتند اما ما معتقد هستیم که این عمل جراحی اگر به صورت مناسب و صحیح انجام شود، حتی اگر بعد از گذشت چند سال نتایج آن مختل گردد، باز تا مدتها بیمار یک مفصل بدون درد و با عملکرد خوب خواهد داشت و همچنین پذیرش آن نسبت به خشک کردن مفصل بهتر بوده و چون موجب رشد و بهبود قسمت فوقانی استخوان ران و استابولوم می‌گردد، انجام جراحی‌های بازسازی کننده بعدی مانند تعویض مفصل راحت‌تر شده و سن جراحی به تأخیر خواهد افتاد، بنابراین انجام این جراحی در مواردی که ضرورت داشته باشد، توصیه می‌گردد.

LONG -TERM RESULTS OF GREATER TROCHANTERIC ARTHROPLASTY IN PATIENTS AFFECTED BY PREVIOUS SEPTIC HIP ARTHRITIS

^I
*H.R. Yazdi, MD ^{II} A. Behgoo, MD ^{III} H.R. Aslani, MD ^{II} M.T. Ghazavi, MD

ABSTRACT

Septic hip arthritis can result in several complications such as complete destruction of femoral head and neck. For treatment of this problem greater trochanteric arthroplasty has been advised. In this study, long-term results of this treatment were assessed to identify its advantages and disadvantages. 15 patients with sequel of hip septic arthritis were operated at Shafa Rehabilitation Center from 1985 to 1991. 5 patients did not participate in follow-up study and were excluded. Out of 10 patients, 6 were females and 4 males with mean age of 3.5 years(2-10 years) at the time of surgery. 8 patients were operated with Wissman and 2 with Regult procedure, and were followed for 10-16 years(mean 12.4 years). All hips were at stage 4(2 were at 4A and 8 were at 4B). In 4 patients right hip and in 6 ones left hip was involved. Surgery was done in 6 patients with transfer of greater trochanter to acetabulum with proximal femur varus osteotomy only, and in 4 patients beside this surgery, peivic osteotomy was also done. After at least 10 years, 7 patients had no or little pain and they only had moderated or severe pain. Mean hip flexion was 83°, internal rotation 15°, external rotation 10° and abduction 25°. 8 patients were suffering from limping. Shortening was 10-20mm in 3 patients and more than 20mm(mean 39mm) in 7 patients. In 6 patients affected hip was completely stable and in 4 was dislocated. Trendelenburg sign was positive in 7 and DJD was found in 4 patients. 9 patients were able to do their daily work and they were satisfied with their surgery. According to Hunka criteria the results were satisfactory in 4 and unsatisfactory in 6 patients.

Key Words: 1) Hip 2) Septic arthritis 3) Trochanter 4) Arthroplasty

This article is presented in the first International Congress of Hip Surgery in Tehran, 2003.

I) Resident of Orthopedic Surgery, Shafa Yahyaian Hospital, Mojahedin-e-Eslam Ave., Iran University of Medical Sciences and Health Services(*Corresponding Author).

II) Assistant Professor of Orthopedic Surgery, Iran University of Medical Sciences and Health Services.

III) Assistant Professor of Orthopedic Surgery, Shahid Beheshti University of Medical Sciences and Health Services.