

# معرفی ۱ مورد لیومیوسارکوم اولیه لوله فالوپ

## چکیده

سارکوم‌های اولیه لوله فالوپ بسیار نادر هستند و با کنار گذاشتن تومورهای مخلوط مولرین بدخیم تاکنون ۲۴ مورد در مقالات ۱۰۰ سال اخیر گزارش گردیده است که تنها ۱۵ مورد به طور مشخص لیومیوسارکوم توصیف شده‌اند. بیماری که معرفی می‌شود خانم ۴۵ ساله‌ای است که با لیومیوسارکوم محدود به لوله فالوپ سمت راست مورد جراحی قرار گرفت و تاکنون یعنی ۱۶ ماه پس از عمل جراحی، بدون داشتن شواهدی از بیماری زنده است. علائم و نشانه‌های سارکوم‌های لوله فالوپ غیراختصاصی بوده و شامل درد قسمت تحتانی شکم و فشار لگنی می‌باشد. سن بیماران در زمان تشخیص در محدوده ۲۱ تا ۷۰ سال و به طور متوسط ۴۷ سال است و پیش‌آگهی بیماری ضعیف می‌باشد. درمان اولیه بیماری جراحی بوده اما شیمی‌درمانی و پرتودرمانی نیز ممکن است فواید مختصری داشته باشند.

I دکتر فروغ‌السادات هاشمی

II دکتر سعادت مولانایی

III\* دکتر محمدرضا نجاتی

کلیدواژه‌ها: ۱- تومور لوله فالوپ ۲- لیومیوسارکوم اولیه لوله فالوپ

۳- سارکوم لوله فالوپ

## مقدمه

در این مقاله یک بیمار ۴۵ ساله با سارکوم اولیه لوله فالوپ معرفی و مقالات مربوط به تشخیص و درمان و پیش‌آگهی بیماری مرور شده است.

## معرفی بیمار

بیمار خانم ۴۵ ساله مولتی‌پار، متأهل و در سن پیش از یائسگی بود که با شکایت درد و احساس توده در قسمت راست شکم از ۲ ماه پیش بدون داشتن علائم گوارشی یا

لیومیوسارکوم، تومور ناشایع و بدخیم عضلات صاف است که اغلب در رحم، معده، روده کوچک، کولون و رتروپریتون ایجاد می‌شود.

پیش‌آگهی معمولاً بد بوده و با میزان بالایی از عود موضعی و متاستازهای خونی همراه می‌باشد.

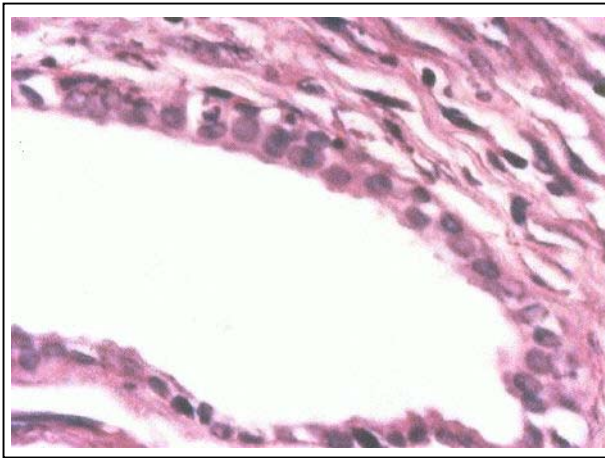
لیومیوسارکوم اولیه لوله فالوپ یک تومور بی‌نهایت نادر است که معمولاً پس از عمل جراحی تشخیص داده می‌شود.

(I) استادیار گروه آسیب‌شناسی، دانشگاه علوم پزشکی و خدمات بهداشتی - درمانی ایران، تهران.

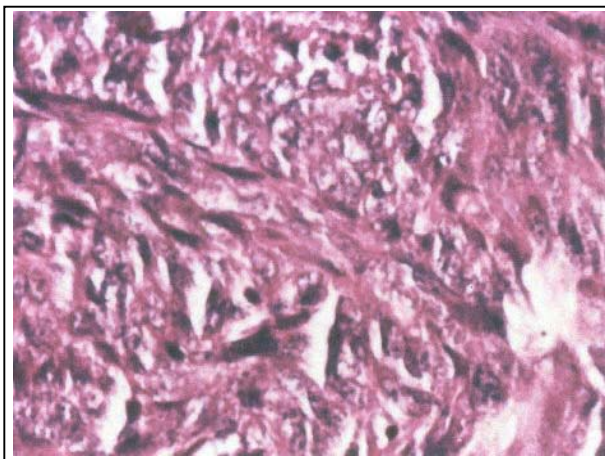
(II) متخصص آسیب‌شناسی، بیمارستان میلاد، بزرگراه همت، تهران، ایران.

(III) متخصص آسیب‌شناسی، دانشگاه علوم پزشکی و خدمات بهداشتی - درمانی زاهدان (\*مؤلف مسئول).

جراحی هیچ نشانه‌ای از عود یا انتشار بیماری در بررسی‌های انجام شده ندارد.



**تصویر شماره ۱-** نمای میکروسکوپی اپی‌تلیوم لوله فالوپ و تومور منشا گرفته از استرومای زیرین آن دیده می‌شود.



**تصویر شماره ۲-** پلی‌مورفیسم واضح و دسته‌های سلولی تومورال دوکی در این نمای میکروسکوپی نشان داده شده است.

#### بحث

سارکوم‌های اولیه لوله فالوپ بسیار نادر هستند. Emil Senger اولین مورد سارکوم اولیه تخمدان را در سال ۱۸۸۶ گزارش نمود (۱ و ۲). Dodd در سال ۱۹۲۴، ۱۲ مورد را جمع‌آوری کرد و ۲ بیمار نیز توسط خود او معرفی شدند (۳).

ادراری و ... مراجعه کرده بود. در معاینه توده‌ای در اطراف ناف با انتشار به طرف راست شکم قابل لمس بود. در سونوگرافی شکم، تخمدان‌ها دارای شکل و اندازه و اکوی طبیعی بوده و در رحم ضایعه‌ای وجود نداشت.

در فلانک راست یک توده فضاگیر با حدود واضح و ابعاد ۹×۱۰ سانتی‌متر با اکوی کمتر از نسج نرم اطراف و مناطق دارای تراکم، مشاهده گردید.

در لاپاراتومی توده‌ای با ابعاد تقریبی ۱۰×۱۰ سانتی‌متر در پشت تخمدان راست با چسبندگی به لوله فالوپ راست و بدون چسبندگی به رحم مشاهده شد.

بررسی تخمدان‌ها و لوله فالوپ چپ و رحم و سایر اعضای شکمی در زمان عمل مشکلی را نشان نداد و انتشار موضعی تومور به مناطق مجاور وجود نداشت.

بیمار تحت عمل جراحی برداشتن رحم و تخمدان‌ها و لوله‌های فالوپ دو طرفه (TAH+BSO) و نیز قسمتی از چادرینه بزرگ (امنتکتومی) قرار گرفت.

نمونه دریافتی که شامل رحم و آدنکس سمت چپ بود جهت بررسی به بخش آسیب‌شناسی بیمارستان فیروزگر فرستاده شد.

نمونه بدون ضایعه ماکروسکوپی خاص و توده‌ای با ابعاد ۶×۱۰×۱۰ سانتی‌متر بود که ۵ سانتی‌متر از لوله فالوپ به آن چسبندگی داشت.

در بررسی میکروسکوپی، توموری با سلول‌های دوکی شکل دیده شد که پلئومورفیسم واضح سلولی و میتوز بالا ۱۵/۱۰ HPF داشت و دسته‌های سلولی در جهت‌های مختلف، یکدیگر را قطع کرده بودند.

در یکی از برش‌ها نقطه شروع تومور، بالای مخاط لوله فالوپ قابل مشاهده بود (تصویرهای شماره ۱ و ۲).

بیمار بعد از عمل، ۳ دوره تحت شیمی درمانی توسط داروهای سیس پلاتین، متوترکسات و Ecto Poside قرار گرفت و در حال حاضر یعنی ۱۶ ماه پس از عمل

بسیاری از زنان مبتلا به سارکوم لوله فالوپ که به خود لوله محدود است مراجعه می‌کنند در حالی که اغلب بیماران مبتلا به آدنوکارسینوم لوله فالوپ یا تخمدان، در زمان تشخیص متاستاز دارند (۷).

در اغلب موارد متاستازهای سارکوم لوله فالوپ از طریق خون به ریه و کبد انتشار می‌یابد و انتشار لنفاوی نادر می‌باشد.

در بیماران گزارش شده، ۷ بیمار انتشار لگنی یا صفاقی و ۳ بیمار نیز متاستاز اثبات شده به گره لنفی داشتند. طول عمر بیماران معمولاً کوتاه می‌باشد اما طول عمر طولانی نیز گزارش گردیده است.

احتمال عود موضعی لگنی حتی با وجود برداشتن کامل جراحی زیاد است. عود موضعی و سیستمیک بیماری هر دو معمولاً طی ۲ سال اول پس از تشخیص ایجاد می‌شوند، هر چند ممکن است متاستازهای دوردست بیماری سال‌ها بعد ایجاد شود.

Blaikley یک بیمار را با متاستازهای دو طرفه ریوی ۱۹ سال پس از جراحی گزارش کرد که پس از رادیاسیون ریه، به مدت ۵ سال بدون داشتن علامت زنده بوده است. تعداد موارد سارکوم اولیه لوله تخمدان به حدی کم است که نمی‌توان ارتباط آماری مشخصی را برای عوامل نشان دهنده پیش‌آگهی تعیین کرد اما عوامل اصلی پیش‌آگهی عبارتند از: سن، درجه (grade) تومور، عمق تهاجم و انتشار تومور.

Peters و همکارانش طی یک مطالعه ارتباط بین پیش‌آگهی بد آدنوکارسینوم لوله فالوپ و عبور تومور از بیش از ۵۰٪ ضخامت عضلات لوله را نشان داده‌اند (۷).

در مطالعه Evans نیز ارتباط بین درجه تومور و پیش‌آگهی آن در لیومیوسارکومای دستگاه گوارش نشان داده شده است (۸).

وجود بیش از ۱۰ میتوز در ۱۰ میدان قوی میکروسکوپی (HPF/۱۰) مشابه لیومیوسارکوم رحم و لوله گوارش نشان دهنده تومور با درجه بالا (high grade) و پیش‌آگهی بد می‌باشد (۹).

در سال ۱۹۴۶، Scheffy و همکاران ضمن معرفی یک بیمار، ۲۱ مورد سارکوم اولیه لوله فالوپ را مرور کردند (۴).

در سال ۱۹۵۸، Abrams و همکاران ۸ بیمار دیگر را مرور کرده و سی و یکمین مورد این بیماری را گزارش نمودند (۱). Washio و همکاران نیز در سال ۱۹۶۷ (۵) و Blaikley در سال ۱۹۷۳ هر کدام ۱ مورد از این بیماری را گزارش کردند (۵).

از کل بیماران معرفی شده، ۱۵ مورد سارکوم سلول دوکی شکل یا لیومیوسارکوما بودند (۵).

سارکوم اولیه لوله فالوپ بیماری دوره قبل از یائسگی با متوسط سنی ۴۷ سال می‌باشد، در حالی که آدنوکارسینوم لوله فالوپ به طور مشخص در سنین بعد از یائسگی با سن متوسط ۶۰ سالگی تظاهر می‌یابد (۶).

علائم سارکوم لوله فالوپ شبیه آدنوکارسینوم لوله و تخمدان بوده و شایع‌ترین شکایت بیماران درد لگنی به صورت کولیکی و مبهم می‌باشد.

درد به طور مکرر همراه با علائم گوارشی مانند تهوع و اسهال و یبوست یا علائم فشار لگنی مانند تکرر ادرار و دیس‌پارونیا وجود دارد.

تعداد کمی از بیماران با ترشحات متناوب واژینال مراجعه می‌کنند.

زنان در سنین قبل از یائسگی بندرت اختلالات سیکل قاعدگی را ذکر می‌کنند. گاهی نیز ممکن است بیماران با توده‌های بدون درد و در حال رشد لگنی و در مراحل پیش‌رفته بیماری، با بزرگی شکم و بی‌اشتهایی، کاهش وزن و ضعف و بی‌حالی مراجعه کنند.

سارکوم لوله فالوپ نیز مانند آدنوکارسینومای لوله فالوپ بعد از لاپاراتومی با کارسینوم تخمدان و فیبروم رحمی و اندومتریوما تشخیص افتراقی دارد.

4- Scheffey LC., Lang WR., Nugent FB., Clinical and pathologic aspects of primary Sarcoma of the uterine tube, Am. J. Obstet. Gynecol, 1941, 52: 904-915.

5- Washio T., Akahori W., Hayashi W. Case report: Primary Sarcoma of the fallopian tube, Kobe. J. Med. Sci, 1976, 13: 243-248.

6- Muntz HG., Tarraza HM., Granai CO., Fuller AF Jr. Primary adenocarcinoma of the fallopian tube, Eur. J. Gynecol. Oncol, 1989, 10: 239-249.

7- Peters WA., Anderson WA., Hopkins MP., Kumar NB., Morleg GW. Prognostic features of carcinoma of the fallopian tube, obstet. Gynecol, 1988, 71: 757-762.

8- Evans HL. Smooth muscle tumors the gastro intestinal tract, Cancer, 1985, 56: 2242-2250.

9- Kempson RL., Bari W. Uterine Sarcomas: Classification, diagnosis, and prognosis, Hum. Pathol, 1970, 1: 331-349.

10- Muntz HG., Rutgers JL., Tarraza HM., Fuller AF Jr. Carcinosarcomas mixed mullerian tumors of the fallopian tube, Gynecol. Oncol, 1989, 34: 109-115.

11- Blaikley JB. Sarcoma of the fallopian tube, J. Obstet. Gynecol. Br. Commonw, 1973, 80: 759-760.

12- Omura GA., Major FJ., Blessing JA., Lifshitz S., Ehrlich CE., Mangan C. A randomized clinical trial of adjuvant Adriamycin in uterine sarcomas: A Gynecologic Oncology Group study, J. Clin. Oncol, 1985, 3: 1240-5.

13- Alison F., Jacoby MD., Arlan F., Fuller JR., MD., Annd., Thor MD., Howard G. Primary leiomyosarcoma of the fallopian tube, Gynecology oncology, 1993 Dec., 51: 404-407.

سن در پیش‌آگهی هر دو تومور آدنوکارسینوم و مخلوط مولرین تومور بدخیم لوله تخمدان تاثیر کمی دارد (۷ و ۱۰) اما از میان بیماران بررسی شده مبتلا به سارکوم لوله فالوپ ۲ بیمار که طول عمر طولانی داشتند جوان بودند (۱۱ و ۱۱).

درمان اولیه بیماران شامل جراحی و برداشتن کامل تومور همراه با بررسی صفاق و اعضای داخل شکمی و نمونه‌برداری از لنف نودهای مشکوک می‌باشد.

نقش شیمی درمانی و پرتودرمانی با وجود بهبودی تعدادی از بیماران هنوز نامشخص است.

مطالعات گروهی سرطان شناسی در بیماری‌های زنان (Gynecology Oncology Group) روی سارکوم‌های رحم نشان داده است که شیمی درمانی تک دارویی با دو کسورویبیسین یا سیس‌پلاتین مؤثر نبوده و رادیوتراپی لگنی نیز تأثیر کمی روی میزان عود موضعی تومور دارد (۱۲ و ۱۳).

به طور کلی رژیم شیمی درمانی مؤثر روی سارکوم‌های بافت نرم دستگاه تناسلی زنان عبارتند از: دوکسوروبیسین و سیس‌پلات (۱۳ و ۱۴) یا وین کریستین و دوکسوروبیسین و سیکلوفسفاماید (۱۱) یا وین کریستین و دوکسوروبیسین و ایفوزفاماید (ifosfamid) (۱۲) یا ایفوزفاماید و سیس‌پلاتین (۱۳) یا دوکسوروبیسین و ایفوزفاماید و dacarbazine (۱۵).

#### منابع

1- Abrams J., Kazal HL., Hobbs RE. Primary sarcoma of the fallopian tube, Am. J. Obstet Gynecology, 1958, 75: 180-182.

2- Dodd WE. Sarcoma of the fallopian tube, surg, Gynecol. Obstet, 1924, 39: 302-306.

3- Disaia PJ., Rutledge F., Smith JP. Sarcoma of the vulva: Report of 12 Patients, obstet. Gynecol, 1971, 38: 180-184.

14- Kohorn EI., Schwartz PE., Chambers JT., Peschel RE., Kapp DS., Merino M. Adjuvant therapy in mixed mullerian tumors of the uterus, *Gynecol. Oncol*, 1986, 23: 212-221.

15- Elias A., Ryan L., Sulkes A., Collins J., Aisner J., Antman KH. Response to mesna, doxorubicin, ifosfamide, and dacarbazine in 108 patients with metastatic or unrespectable sarcoma and no prior chemotherapy, *J. Clin. Oncol*, 1989, 7: 1208-1916.

## *A Case Report of Primary Leiomyosarcoma of the Fallopian Tube*

**F.S. Hashemi, MD<sup>I</sup>   S. Molanaee, MD<sup>II</sup>   \*M.R. Nejati, MD<sup>III</sup>**

### *Abstract*

Primary sarcomas of the fallopian tube are extremely rare and excluding malignant mixed mullerian tumors, 34 cases have been reported in the literature of the recent 100 years. Out of 34 cases only 15 cases have clearly been described as leiomyosarcomas. The patient of the present report was a 45-year-old woman with leiomyosarcoma confined to the right fallopian tube. She is still alive without any sign of disease 16 months after surgery. The clinical signs and symptoms of fallopian tube sarcomas are usually non-specific and include lower abdominal pain and pelvic pressure. The age of patients during diagnosis varies from 21 to 70 years (with a mean of 47 years) and prognosis is poor. The primary treatment is surgical excision but adjunctive chemotherapy or radiation may be of some benefit.

**Key Words:**    **1) Fallopian Tube Tumor**  
                      **2) Primary Leiomyosarcoma of the Fallopian Tube**  
                      **3) Fallopian Sarcoma**

**I)** Assistant Professor of Pathology. Iran University of Medical Sciences and Health Services, Tehran, Iran.

**II)** Pathologist. Milad Hospital.

**III)** Pathologist. Zahedan University of Medical Sciences and Health Services, Zahedan, Iran. (\*Corresponding Author)