

معرفی یک مورد سندرم کلین واردنبرگ

دکتر سعدا... شمس الدینی *

چکیده

پسر بچه ۴ ساله‌ای به علت ریزش منطقه‌ای موهای سر توسط والدین به درمانگاه پوست آورده می‌شود. در معاینه فیزیکی بیمار کودکی است با رشد متناسب، وزن و قد متعادل، رنگ پوست روشن، موهای کاکل و نیمه‌های ابرو و مژه سفید، مردمک آبی روشن و اختلالات ماهیچه‌ای و مفصلی از بدو تولد، که در دو ماهه اخیر دچار ریزش ناگهانی موبصورت منطقه‌ای درد و قسمت از ناحیه آهیانه‌ای سرش شده است. با تشخیص تایپ III سندرم واردنبرگ نوع کلین تحت بررسی بیشتر قرار گرفت.

کلیدواژه‌ها: ۱- سندرم کلین واردنبرگ ۲- کاکل سفید ۳- آلوپسی ۴- زالی منطقه‌ای

مقدمه

سندرم تایپ III واردنبرگ یک زیرگونه نادر از سندرم اصلی بوده که به آن نوع کلین (Klein) هم گفته می‌شود و ابتدا در سال ۱۹۴۷ توسط دانشمندی به همین نام مطرح گردید و بعد به عنوان گونه سوم از سندرم واردنبرگ مورد تأیید مجامع علمی قرار گرفت. (۳) اگرچه شیوع سندرم واردنبرگ یک نفر از هر ۴۲۰۰۰ نوزاد می‌باشد که نسبت به بعضی بیماریهای ژنتیک نادر نیست، ولی سندرم کلین واردنبرگ (KWS=Klein waardenburg syndrome) که بیمار اختلال عضلانی هم دارد، (۸) یک سندرم نادر بوده به طوریکه پیدایش آن کمتر از یک مورد در ۸۰۰۰۰۰۰ تولد نوزاد می‌باشد. (۴) در این سندرم علاوه بر زالی منطقه‌ای (piebaldism) (۹،۱۰)، سفیدی موهای ابرو و مژه و ناشنوایی مادرزادی، بیمار دارای نواقص و اختلالات عصبی و عضلانی است که شامل سفتی مفاصل و وجود پرده‌های زیربغل (axillary webs) و نیز چنگالی شدن انگشتان دست است، بعلاوه اختلال در رنگدانه‌های مردمک بصورت کاهش منتشر رنگ آن

(*iris isohypochromia*) می‌باشد که به رنگ آبی روشن دیده می‌شود. (۲،۳،۴)

معرفی بیمار

پسر بچه‌ای ۴ ساله بارنگ پوست روشن بعلت ریزش منطقه‌ای موهای دوناخیه سر و سفیدی موهای جلو سر، ابرو، نیمه داخلی مژه‌ها و بازخم روی مفاصل انگشتان دست توسط پدر و مادرش به واحد آموزشی درمانی بیماریهای پوست آورده می‌شود. سابقه بیماری فرزندشان را از بدو تولد ذکر می‌کنند، که بتدریج اختلالات آشکارتر شده است یعنی تغییر حالت نیمه صورت، سفتی مفاصل انگشتان چهار دست و پا و رنگ آبی روشن چشم‌ها را داشته ولی زخم مفاصل و ریزش موهای سر را بعداً پیدا کرده است. اخیراً والدین متوجه شده‌اند که فرزندشان از هردو گوش ناشنوا بوده و لال (*mutism*) هم می‌باشد.

پدر و مادر بیمار پسر خاله و دختر خاله بوده و دارای دو

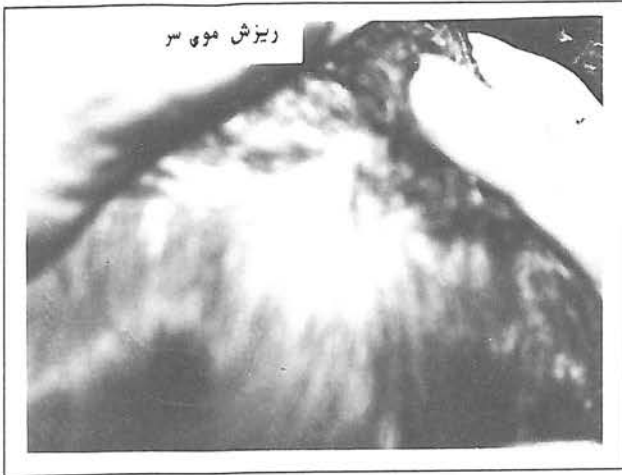* استادیار دانشگاه علوم پزشکی و خدمات بهداشتی درمانی کرمان - درمانولوژیست

فرزند می‌باشند. این بیمار اولین فرزند آنهاست و فرزند دیگری سالم می‌باشد. مادر بیمار در زمان حاملگی سابقه‌ای از پرتوتابی نداشته، و سابقه بیماری مشابه را در خانواده و فامیل ذکر نمی‌کنند. در معاینه، بیمار کودکی است که رشد جسمی و قد و وزن متناسبی داشته، نسبت به محیط اطراف خود تقریباً بی تفاوت است، در سروگردن موها شکل طبیعی داشته ولی رنگ زمینه‌ای موها به رنگ قهوه‌ای روشن بوده و موهای سفیدی در جلوی سر (کاکل سفید) دیده می‌شود که پیدایش آنها را از بدو تولد می‌دانند که در ابتدا بیشتر بوده ولی بتدریج کمتر شده‌اند، او اخیراً دچار ریزش منطقه‌ای مو (*alopecia areata*) شده که در دو ناحیه سریکی به اندازه ۴ و دیگری به میزان ۲/۵ سانتی‌متر مربع دیده می‌شود، ریزش موها را در دو ماهه اخیر می‌دانند. (فتوگرافی‌های ۱ و ۲)

نیمه داخلی ابروی طرف چپ و نیمه داخلی مژه‌ها در هر دو طرف سفید بوده و پوست اطراف و محل رویش این موها نیز سفید می‌باشد (فتوگرافی ۳)، پرپشتی زاویه‌دار در قسمت میانی کمان دو ابرو دیده می‌شود، ابروها توسط ریشه پهن بینی (*widening nasal root*) از همدیگر جدا شده و رنگ مردمک دو طرف آبی فیروزه‌ای روشن می‌باشد (فتوگرافی ۴). افتادگی مختصر پلک فوقانی در طرف چپ دیده می‌شود. پیشانی بی‌حالت و فاقد چروک بوده و نوک بینی، لب بالا و لب پائین بطرف راست کشیده شده و بخصوص هنگام گریه و خنده این انحراف شدت پیدا می‌کند، گوشه سمت چپ دهان پائین افتاده بطوریکه آب بزاق از آن سرازیر می‌شود. (فتوگرافی ۵ و ۶) در قفسه سینه، تنه و پشت نکته غیرطبیعی و پاتولوژیکی دیده نمی‌شود در چین زیر بغل‌ها پرده (*axillary web*) دیده می‌شود و مفاصل انگشتان دست و پا سفت و از نظر حرکت بعلت اختلال ماهیچه‌ای محدودیت داشته، و پوست سطح خارجی مفاصل زخمی شده که علت آن ضربه ناشی از برخورد با اشیاء بیرونی می‌باشد.

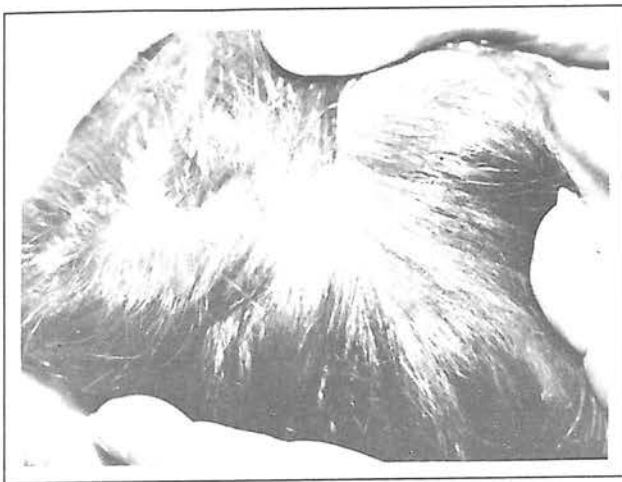
بحث

برای بیماری که با کاکل سفید (*white forelock*) مادرزادی

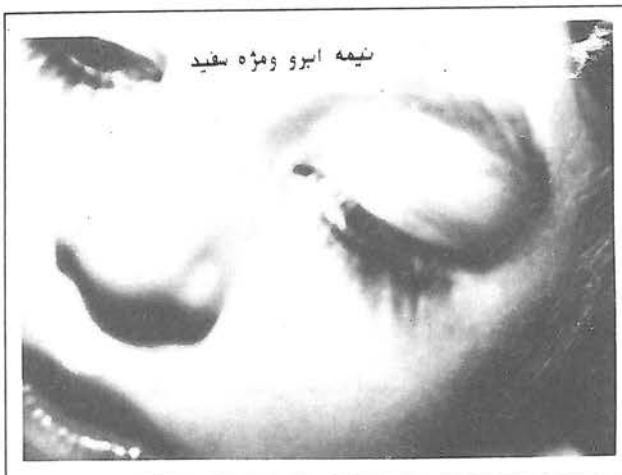

ریزش موی سر

فتوگرافی شماره ۱- ریزش منطقه‌ای موی سردر بیمار مورد بررسی

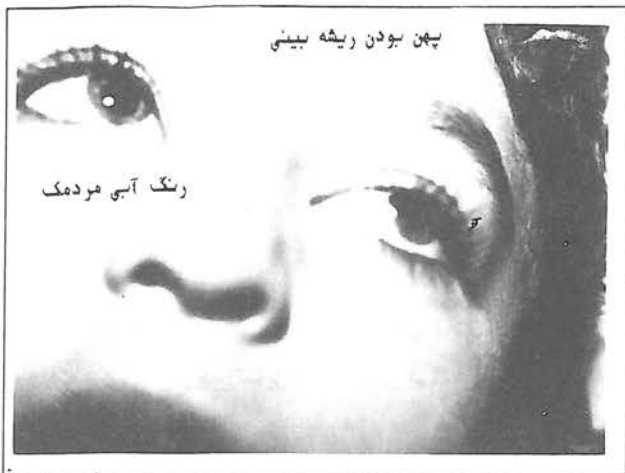

فتوگرافی شماره ۲- ریزش منطقه‌ای موی سردر بیمار مورد بررسی



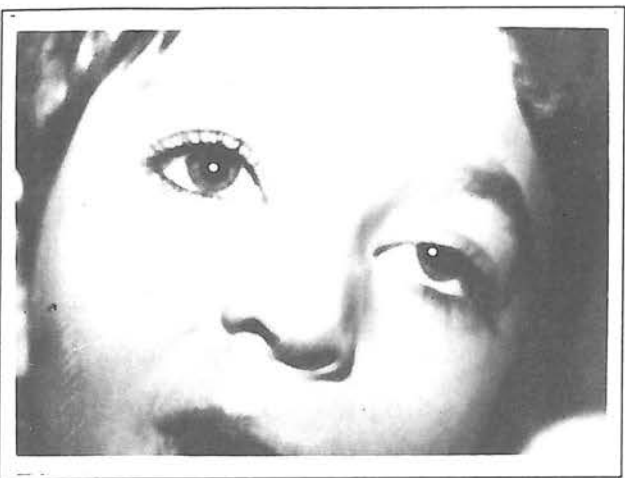نیمه ابرو و مژه سفید

فتوگرافی شماره ۳- سفیدی موهای نیمه داخلی ابروی طرف چپ و نیمه داخلی مژه‌ها در هر دو طرف بیمار مورد بررسی

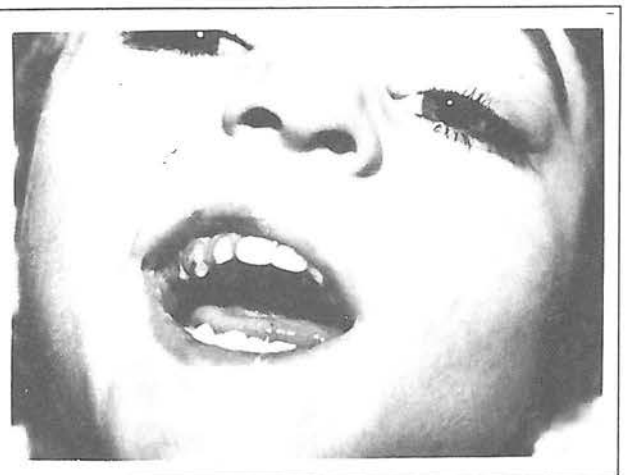

پهن بودن ریشه بینی
رنگ آبی مردمک

فتوگرافی شماره ۴- رنگ آبی فیروزه‌ای روشن مردمکها و ریشه پهن بینی در بیمار مورد بررسی



پیشانی بی‌حالت و فاقد چروک و افتادگی مختصر بک
فوقانی طرف چپ در بیمار مورد بررسی



فتوگرافی شماره ۶- انحراف لبها بطرف راست در هنگام خنده در بیمار مورد بررسی

و سفیدی مژه و ابرو با چشم‌های آبی روشن و کر و لال مادرزاد دو طرفه مراجعه کرده اولین تشخیصی که مطرح می‌گردد سندرم واردنبرگ است، بیماری ناشی از یک نقص ژنتیکی بوده و با اختلالات تکاملی جنینی در ستیغ عصبی (*neural crest*) همراه می‌باشد، بیماری بصورت اتوزوم غالب انتقال می‌یابد و از نظر بالینی با فاصله گرفتن اپیکانتوس‌ها از همدیگر، زالی منطقه‌ای، پهن بودن ریشه بینی و ضایعات سفید در پوست و موی سر بصورت کاکل سفید مشخص می‌گردد.^(۹،۱۰) دیگر علائم این سندرم شامل پریشتی موهای میانی ابرو،^(۱۰،۵) کاهش یا ناجوررنگی مردمک‌ها (*iris heterochromia*) به‌مراه ناشنوایی عصبی و لالی ناشی از آن می‌باشد.^(۸) گاهی در این بیماران بزرگی کولون از نوع هیرشپرونک هم گزارش شده است.^(۱)

اگرچه شیوع سندرم واردنبرگ تایپ I از هر ۴۲۰۰۰ نوزاد یک نفر می‌باشد که نسبت به بعضی بیماریهای ژنتیک دیگر نادر نمی‌باشد ولی نوع III سندرم کلین واردنبرگ سندرمی نادر است، که پیدایش آن کمتر از یک مورد از هر ۸۰۰۰۰۰۰ تولد نوزاد می‌باشد.^(۲) از اختصاصات این سندرم علاوه بر زالی منطقه‌ای، سفیدی موهای ابرو و مژه و ناشنوایی مادرزادی وجود نواقص و اختلال‌های عصبی و عضلانی است که شامل سفتی مفاصل و وجود پرده‌های زیر بغل و نیز چنگالی شدن انگشتان دست می‌باشد که در بیمار فوق هم سفتی مفاصل و هم اختلال عضلانی در صورت و اندام‌ها دیده شده است. اختلال در رنگدانه مردمک‌های چشم در این بیمار بصورت کاهش منتشر رنگ (*iris isohypochromia*) آن می‌باشد که به رنگ آبی روشن دیده می‌شود.^(۲،۴،۸)

یافته دیگری که در این بیمار قابل ملاحظه است، شدت بیماری در کودکی با پدر و مادر سالم و خویشاوند است که یا بیشتر موید فرم اتوزومال مغلوب بیماری است و یا یک موتاسیون ژنی (*mutation*) است که برای اولین بار به وقوع پیوسته است البته این موضوع قبلاً هم توسط دو گروه از محققین به سرپرستی بالدوین (*Baldwin*) و تاسابهجی (*Tassabehji*) مطرح شده است، و آنها اعلام کرده‌اند که موتاسیون در ژن *HuP2* همراه با این سندرم بوده است.^(۳،۶،۱۱)

یا بیماری بروزی انتخابی داشته که در والدین آشکار نشده و یا بروز آن در بیمار بصورت جهش ژنی اتفاق افتاده و یا از انواع توارث بصورت مغلوب آن می باشد.

۲- گرفتاری عصبی و عضلانی مفصلی در اندامهای فوقانی گزارش شده ، ولی ابتلای اندام تحتانی در این بیماری کمتر گزارش شده که در این بیمار دیده می شود.

۳- علاوه بر کری مادرزادی دو طرفه و لال بودن که جزء علائم کامل کننده سندرم می باشد، همراهی ریزش منطقه‌ای موی سر در چهارسالگی و در دو ناحیه سر هم در این بیمار دیده می شود.

ریزش منطقه‌ای موی سر در این بیمار نیز می تواند یک پدیده اتفاقی بوده و یا مرتبط باشد البته چون تعداد این بیماران کم می باشد ذکر از همراهی آلپسی منطقه‌ای با این سندرم نیامده ولی شروع زودرس آن می تواند ناشی از همراهی آنها باشد.

نتیجه

این مورد گزارشی از سندرم نادر کلین واردنبرگ می باشد که یافته‌های ذیل وجه تمایز آن از دیگر گونه‌های این سندرم می باشد.

۱- چون سابقه ابتلای فامیلی و پدر و مادر را نمی دهد لذا

References

1) Arias S: Letter to the editor : Waardenburg syndrome : two distinct types. *Am J Med Genet* 31:679-688,1988

2) Arnold H.L, Odom R.B James W.D; *Waardenburg's Syndrome, Diseases of the skin, Clinical dermatology, Eight edition, 631 1990*

3) Baldwin C.T.,Hoth C.F.,Amos J.A.,da-Silva E.O and Milunsky A.1992 An exonic mutation in the *HuP₂* paired domain gene cause Waardenburg's syndrome *nature (London)* 355,637-8

4) Bleeheh S.S.,Ebling F.J.G champion R.H: *Disorder of skin colour; Rook/Wilkinson/Ebling Waardenburg's Syndrome ; Textbook of dermatology, Fifth edition, vol 3,1606-1608 1992*

5)Branski D,Dennis NR,Neale JM,Brooks LJ:*Hirschprung,s disease and Waardenburg's Syndrome, Pediatrics* 63:803-805 1979

6)Burgdorf W.H.C and Katz S.I; *Dermatology progress and perspectives the preceedings of 18th World congress of dermatology new aspects of leukoderma waardenburg,s syndrome PP:502-503 1993*

7)Klein D *Historical background and evidence for dominant inheritance of the klein waardenburg syndrome (type III), Am J Med Genet* 14:231-239 1983

8)Lorton C.A, Nordlund J.J: *Piebaldism, Waardenburg's syndrome and variants: Demis J.D: Clinical Dermatology vol 2 11-27 section 3-5 1993*

9)Mallory S.B, Weiner E, Nordlund J.J: *Waardenburg's Syndrome with hirschprung,s disease. A neural crest defect. Pediatr Dermatol* 3:119-124 1986

10)Shah KN,Dalal SI,Desai MP et al : *White forlock pigmentary disorder of irides and long-segment hirschprung disease: possible variant of waardenburge syndrôme. J Pediatr* 99-432-435 1981

11)Tassabehji M.,Read A.P.,Newton V.E, Harris R., Balling R., Gruss pand , starchan T . *Waardenburg's Syndrome patients have mutations in the human homologue of the pax-3 paired box gene, Nature (London)* 355, 635-6 , 1992

KLEIN WAARDENBURG SYNDROME (KWS)

A CASE REPORT

*S. Shamsadini, M.D. **

ABSTRACT

This is a case of 4-years-old white male who was referred to the dermatology clinic for two localised bald patches on parietal area noted 2 months previously. He was well nourished, well developed with fairly normal height and weight for his age, but with deafness, mutism, piebaldism, white forelock, paliosis of eye brows and eyelashes and musculoarticular abnormalities all noted from birth and early infancy. The association of these clinical findings are in favour of type III waardenburg syndrome (klein type), which is a rare disease. He is undergoing more investigation and evaluation.

Key words:

- 1) Klein waardenburg syndrome**
- 2) White forelock**
- 3) Alopecia**
- 4) piebaldism**

* Assistant Professor of Dermatology-Kerman University of Medical Sciences and Health Services