

معرفی یک مورد سیلندروم پستان و مروری کوتاه بر مقالات پزشکی

دکتر سید علی جلالی*
دکتر بهروز کریمیان**

چکیده

یکی از ضایعات نئوپلازیک نادر پستان سیلندروم یا آدنوسیستیک کارسینوما می‌باشد. تشخیص پاتولوژیک این نوع سرطان مهم است زیرا در مقایسه با سایر بیماریهای بدخیم پستان این نئوپلاسم از پیش‌آگهی بهتری برخوردار است. متاستازهای زیربغلی فقط در کمی بیش از یک درصد گزارش شده است. از این جهت به درمان وسیعتر از ماستکتومی ساده نیاز ندارد.

Haagensen مامولوژیست معروف و پرکار معاصر این نئوپلاسم را یکی از نادرترین انواع سرطان پستان می‌داند و فقط یک مورد از بیماری را شخصاً مشاهده کرده است. مروری کوتاه بر مقالات پزشکی معلوم کرد که تا بحال ۱۵۲ مورد از این بیماری در دنیا گزارش شده است.

این ضایعه بدخیم همچنین در غدد بزاقی فراوان دیده می‌شود ولی در نای و نایژه‌ها و نازوفارنکس و سینوسهای فکی و همچنین در گردن زهدان و پوست نیز گهگاه دیده شده است.

سازمان بهداشت جهانی در سال ۱۹۷۲ پیشنهاد کرد که بجای سیلندروم و سرطان بازالوئید به آن کارسینوم آدنوکیستیک (*ADENOID, CYSTIC CARCINOMA*) گفته شود.

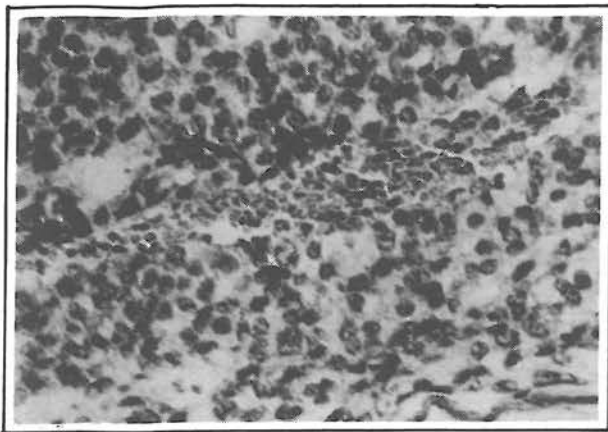
کلید واژه‌ها: ۱- سیلندروم پستان ۲- ماستکتومی ۳- کارسینوم آدنوکیستیک

معرفی بیمار

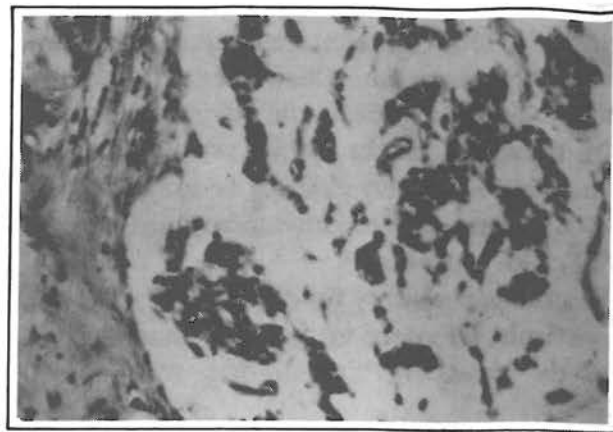
خانم ب. م. ن. ۴۴ ساله بعلت یک توده پستانی دردناک در ربع خارجی تحتانی پستان راست به ابعاد ۳×۲ سانتیمتر در بیمارستانی در تبریز بستری می‌شود. این توده در لمس کاملاً حساس و دردناک بوده است. در آنجا بیمار *Excisional Biopsy* و با تشخیص سرطان پستان از نوع لوبولر در ظرف

یک هفته برای ادامه درمان به ما معرفی می‌شود. لام‌های پاتولوژی که با خود آورده بود و همچنین بلوک‌های پارافینی که بعداً به دست ما رسید تشخیص بیماری را روشن کرد. بیمار در این فاصله تحت درمان *Modified Radical Mastectomy* قرار می‌گیرد. هیچگونه آثار بدخیمی باقیمانده در نمونه ماستکتومی و غدد لنفاوی زیربغلی برداشته شده مشاهده

*- دانشیار گروه جراحی دانشگاه علوم پزشکی ایران - بیمارستان حضرت رسول اکرم (ص)
**- رئیس بخش پاتولوژی مرکز تحقیقاتی، آموزشی فیروزگر



شکل ۲- سرطان آدنوکایستیک با ساختمان لانه زنبوری، که از سلولهای اپی تلیال با حاشیه موسینی یکنواخت تشکیل شده است.



شکل ۱- سرطان آدنوکایستیک پستان که سلولهای تومورال به صورت ساختمان زنجیره‌ای شکل قرار گرفته‌اند.

انجام شده بود دچار عکس‌العملی شبیه به گرانولوماتوز جسم خارجی شده بود. غده لنفاوی زیربغلی نیز تغییرات راکیونل نشان می‌داد اما در ۹ غده لنفاوی برداشته شده و نمونه ماستکتومی آثاری از بدخیمی مشاهده نشد.

بحث

قبل از سال ۱۹۶۹ فقط تعداد معدودی از این نوع سرطان بطور پراکنده در جهان تشخیص داده شده بود. این موارد پراکنده به این شرح است:

Nayer برای اولین بار در سال ۱۹۵۷ این بیماری را گزارش کرد و *O'kell* نیز در سال ۱۹۶۴ سه مورد از این بیماری را شرح داد. *Galloway* و همکاران در سال ۱۹۶۶ نه مورد و *Wilson* و *Spell* هم در سال ۱۹۶۷ یک مورد از بیماری را شرح دادند، تا اینکه در سال ۱۹۶۹ توسط *Taylor* و *Cavano* از انستیتوی پاتولوژی نیروهای مسلح در آمریکا یکبار ۲۱ مورد از بیماری گزارش شد. از آن تاریخ به بعد از اطراف و اکناف جهان موارد پراکنده‌ای گزارش شده است (۲).

در سال ۱۹۷۰ *Friedman* و *Oberman* و همچنین *Lusted* هیستوژنز و ساختار بسیار دقیق بافت‌شناسی آنرا بررسی

نگردید. بررسی دقیق بافت حاصل از بیوپسی باز اولیه معلوم کرد که بیمار مبتلا به سرطان آدنوکایستیک پستان می‌باشد. (شکل ۱).

مشاهدات بافت‌شناسی

از نظر میکروسکوپی بافت برداشته شده از *Excisional Biopsy* نشان داد که پستان دچار یک عارضه نئوپلازیک است که مجاری و لوبولها را در یک ردیف سلولی پوشانیده است.

رسوب بی‌شکل مواد هیالینی در خارج این قسمت‌ها یعنی در استروما و اطراف آن مشاهده می‌شد و از ساختمان لانه‌زنبوری با سلولهای یکنواختی که موسین اطراف آنها قرار داشت تشکیل شده بود. (شکل ۲) همچنین فضاهای بزرگ غیریکنواخت و نامنظم که از تجمع مواد موسینی تشکیل و داخل آن سلولهای تومورال زنجیره‌ای شکل وجود داشت در سرتاسر میدان دید پراکنده بود. در مجاری و لوبولها بجز تغییرات گلاندولوکایستیک همراه با زمینه‌ای مانند خرده شیشه با سلولهای یکنواخت، تغییر دیگری مشاهده نمی‌شد.

نمونه ماستکتومی در محل بیوپسی باز که یکپخته قبل

ایجاد می‌شود مقایسه و احتمال داده‌اند که ممکن است شباهتی بین این تومور و تومور کارسینوئید پستان وجود داشته باشد. البته گزارش این محققین در مورد پدیده‌ها و رفتار بیولوژیک تومور با آنچه قبلاً شرح داده شده بود هیچگونه مغایرتی ندارد.

پدیده‌های بیولوژیک مذکور عبارتند از پیشرفت بسیار آهسته، عود موضعی در صورت عدم برداشت کامل تومور و عدم وجود متاستاز لنفاوی، ولی فقط یکی از بیماران ده سال پس از ماستکتومی رادیکال دچار متاستاز دوردست شد.

و همکاران نیز حدود یکصد موردیکه تا آن زمان در مقالات پزشکی و گزارش‌ها شرح داده شده بود بررسی و فقط هفت بیماری که دچار متاستاز دوردست شده باشد پیدا کردند.

Verani و *Balkahn* یک مورد از بیماری گزارش کردند که هنگام ماستکتومی رادیکال غده زیربغلی مثبت داشته است. *Lim* معتقد است که این بیماری قبل از آنکه ایجاد متاستاز زیربغلی کند متاستاز دوردست می‌دهد. تا آن موقع فقط چهار مورد مرگ از این بیماری در اثر متاستاز ریوی گزارش شده بود. عود موضعی نیز پس از برداشتن تومور در محل توسط بعضی از نویسندگان گزارش شده است.

بعضی از پژوهشگران اعتقاد دارند که ممکن است کارسینوما آدنوکیستیک با سرطان با منشأ اینتراداکتال که شکل غربالی (*Cribiform*) بخود می‌گیرد اشتباه شود و لذا *Harris* این نوع سرطان مجاری را بعنوان *Pseudoadenoid Cystic Carcinoma* نام برده است (۱۰، ۱۱، ۱۵، ۱۶).

از خواص سرطان آدنوکیستیک پستان آن است که تمایل زیادی به فضای اطراف اعصاب داشته و به آن ارتشاح سلولی پیدا می‌کند، و لذا از نظر کلینیکی توده‌ای است با حدود کاملاً مشخص و متحرک که چنانچه به فضای *Perineural* دست اندازی کرده باشد دردناک است. بعضی نیز دردناک بودن آن را مربوط به ایجاد انقباض در بافت میوایی تلیال پستان دانسته‌اند. (۱، ۱۰، ۱۲) چسبندگی به

کردند. در سال ۱۹۷۵ *James* و *Anthony* در انگلستان تعداد ۲۶۸۶ مورد سرطان پستان را که در مدت ده سال مراجعه کرده بودند، مجدداً از نظر پاتولوژی مرور کردند و توانستند سه مورد سرطان آدنوکیستیک گزارش کنند (۱).

برای تمایز سرطان آدنوکیستیک از سرطان *Cribiform* مجاری پستان بایستی سلولهای کوچک و تیره بازالوئید مشاهده شود. (۱، ۶، ۱۰). *pattern* سلولی بی‌فازیک نیز مهمترین وجه تشخیص این سرطان بوده و اگر در آن موسین موکوپلی ساکاریدی، چه در استروما و چه در مجاری دیده شود تشخیص قطعی خواهد بود.

این تومور اغلب برخلاف سایر انواع سرطانهای پستان دردناک و بیشتر نزدیک آرئول ایجاد می‌شود و از نظر پیش‌آگهی چنانچه در سایر اعضای بدن دیده شود در مقایسه با پستان مشی بدخیم‌تری دارد. از نظر بافت شناسی نیز چون آکتینومیوزین را می‌توان با متد ایمونوفلورسانس در آن مشاهده کرد از این جهت بنظر می‌رسد که منشأ این تومور از نظر بافت شناسی میوایی تلیال پستان باشد. (۶، ۱۰)

در سال ۱۹۷۷ قزلباش دو مورد کارسینوم آدنوکیستیک پستان را شرح و با میکروسکپ الکترونی ساختار بسیار دقیق بافت شناسی آنرا گزارش کرد که با آنچه که کاس *Koss* و همکاران قبلاً اشاره کرده بودند مطابقت داشت.

همچنین *Enroth* و همکاران نیز در سرطان آدنوکیستیک غدد بزاقی تغییرات و ساختار دقیق بافت شناسی را که قزلباش و کاس در پستان قبلاً مشاهده کرده بودند مورد تأیید قرار دادند.

این تغییرات در سرطان آدنوکیستیک نقاط دیگر بدن مانند غدد اشکی، گوش خارجی، راههای فوقانی تنفسی، مری، غدد بارتولین، دهانه زهدان و پوست نیز دیده شده است. (۱، ۶، ۱۰، ۱۵، ۱۶)

در سال ۱۹۸۲ *Peters* و *Wolf* مقالات پزشکی را مرور و یازده مورد دیگر به ۹۵ موردیکه تا آن زمان شرح داده شده بود اضافه کردند. این محققین همچنین رفتار بیولوژیکی این تومور را با تومورهائی از این نوع که در خارج از پستان

ACC پستان نکات مهم دیگری درباره پیش آگهی و پاتولوژی این بیماران روشن شده است.

تعداد موارد گزارش شده که تا سال ۱۹۸۹ به ۱۲۷ مورد رسیده بود در سالهای ۱۹۹۱ به ۱۴۰ مورد (۱۲) و تا آخر سال ۱۹۹۳ به ۱۵۰ (۱۹، ۱۲) مورد رسید که با احتساب دو مورد در ایران به ۱۵۲ مورد بالغ میشود (۸، ۲۲). از نظر پیش آگهی و عدم ایجاد متاستازهای موضعی و دوردست نیز خوش بینی گذشته در مورد ACC کاهش یافته و معلوم شده است که این بیماری بدون ایجاد متاستازهای موضعی متاستاز دوردست می دهد که پیش آگهی دقیق این بیماران را دچار اشکال می کند و چون وسعت درمان موضعی، متاستازهای دوردست را کاهش نمی دهد عده ای معتقدند که در این بیماران میتوان به حداقل درمان و کنترل موضعی سرطان بوسیله جراحی بسنده کرد و این فرضیه که نگهداری پستان در این گونه بیماران ممکن است اثر نامطلوبی بر پیش آگهی آنها نداشته باشد، تقویت می شود، ولی از طرف دیگر تعداد بیشتری از نویسندگان معتقدند که بعلت پیشگیری از عود موضعی *Simple Mastectomy* برای آنها مناسبتر است (۱۲).

از نظر آسیب شناسی نیز تعداد زیادی از نمونه ها که با مواد مختلف رنگ آمیزی و با میکروسکوپ نوری و الکترونی مشاهده شده اهمیت و نقش عناصر میوایی تلیال را در هیستوژنز بیماری به اثبات رسانده و نظریه گذشته را تأیید کرده است.

در سال ۱۹۹۱ میلی اوسکا و لیانگ اولین مورد ACC پستان را در یک پسر جوان گزارش کردند و با بررسی بیمارانی که در دنیا مبتلا به این بیماری بودند معلوم شد که چهار مورد دیگر سرطان نیز در مردان وجود داشته که گزارش نشده بوده است (۱۴).

برای این پسر جوان *Subcutaneous Mastectomy* انجام و در پیگیری بیمار تا دو سال و نیم بعد از عمل هیچگونه عارضه ای مشاهده نشده است.

اگر تعداد گزارش شده این بیماری را تا آن سال ۱۴۰

پوست و فرورفتگی نوک پستان و *Extension* به عضله پکتورال نادر است.

اگر این سرطان همراه با سایر سرطانهای پستان با بافت شناسی متفاوت باشد و عبارت دیگر با سرطان با منشأ مجاری و غیره توأم باشد پیش آگهی آن همان پیش آگهی سرطان مجاری (داکتال) خواهد بود.

این تومور به بافت اطراف دست اندازی کرده و تمایل دارد بطور موضعی رشد کند و غدد لنفاوی زیربغلی را بطور معمول گرفتار نمی کند. *Cavanzo* و *Taylor* نیز معتقدند که این نوع سرطان تمایل به تهاجم ندارد (۲). قزلباش و همکاران نیز ۹۲ مورد از این نوع بیماری را بررسی و متوجه شدند که تعداد نسبتاً زیادی از آنها در اطراف آرئول ایجاد می شود (۲۲ مورد) (۱۶).

سالهای پیش پژوهشگران معتقد بودند که سرطان آدنوکیستیک به هورمونها حساس نبوده و گیرنده هورمونی ندارد. ولی *Kern* یک مورد از این سرطان را با گیرنده استروژنی مثبت گزارش کرده است (۹).

بزرگترین گروه بیماران مبتلا به این بیماری را *Ro* و همکارانش در سال ۱۹۸۷ از تگزاس گزارش کردند. این محققین ۱۲ بیمار جدید معرفی و تعداد بیماران گزارش شده را به ۱۲۱ نفر رسانیدند. در این گزارش برخلاف *Kern* هیچکدام از ۱۲ مورد گزارش شده گیرنده استروژنی و گیرنده پروژسترونی نداشتند. آنها در این گروه ۱۲ نفره یک مورد غده لنفاوی زیربغلی مثبت نیز گزارش نمودند (۱۷).

در سال ۱۹۸۹ *Lamovec* و همکاران شش مورد دیگر سرطان آدنوکیستیک پستان به جمع موارد گزارش شده در مقالات پزشکی افزودند و تعداد موارد مستند این بیماری را به ۱۲۷ مورد در جهان افزایش دادند (۱۱).

این نویسندگان، همچنین بافتها را از نظر ایمونولوژی و هیستوشیمیایی با مواد متعدد جدیدی مورد آزمایش و نظریه قدیمی را که منشأ بیماری را از مجاری پستان و یا بافت میوایی تلیال دور مجاری می دانستند مورد تأیید قرار دادند. در چند سال اخیر با افزایش تدریجی موارد گزارش شده

دادند که ده نفر از آنها و یا یک دهم بیماران مطالعه شده به متاستاز ناحیه‌ای موضعی دچار شده‌اند (۱۷).

متاستازهای دوردست گرچه در آنها کمتر از این تعداد (۸ نفر و یا ۸ درصد) بود ولی نزدیک به ۹۰ درصد آنها در پنج سال اول پس از عمل جراحی اتفاق افتاده است لذا پیشنهاد می‌شود که در این بیماران مواظب متاستازهای دوردست باشیم.

در مقالات پزشکی یک مورد جالب از بیمار مبتلا به ACC پستان گزارش شده است که این خانم ۵۸ ساله ۶ سال پس از ماستکتومی دچار متاستاز ریوی شد که چون متاستاز منفرد بود برداشته شد و ۶ سال پس از متاستاز ریوی و یا ۱۲ سال پس از ماستکتومی دچار متاستاز کلیوی شد که خوشبختانه این متاستاز نیز بموقع درمان جراحی شد. نمونه‌های پاتولوژی سرطان اولیه پستان و سرطان ثانویه ریه و کلیه با هم مقایسه و معلوم شد که از یک منشأ می‌باشند.

از این مورد، گزارش‌کنندگان چنین نتیجه‌گیری می‌کنند که برای کنترل بیماری هنگام مشاهده متاستاز لازم است کاملاً *Aggressive* برخورد کرد (۷).

مورد بدانیم و باستناد نوشته میلی اوسکا و لیانگ که فقط ۵ مورد آن در مردان بوده است و اگر شیوع سرطان پستان را بطور کلاسیک در مردان ^۱ خانم‌ها بدانیم معلوم می‌شود که این نسبت در سرطان ACC پستان سه برابر و نیم بیش از این نسبت در سایر سرطانهای پستان می‌باشد که بنظر قابل ملاحظه می‌رسد.

در سالهای اخیر نیز که *Fine Needle Aspiration* پستان بسیار متداول‌تر از گذشته شده، شش مورد از موارد ACC گزارش شده از طریق (FNA) تشخیص داده شده است (۱۹). بررسی و پیگیری ۱۰۰ مورد از ۱۵۰ مورد گزارش شده از این بیماری در دنیا معلوم کرد که ۸۵ درصد از این بیماران ماستکتومی شده، ده سال پس از ماستکتومی زنده و بدون متاستاز بودند ولی فقط ۴۵ درصد از بیمارانی که ماستکتومی نشده بودند و به لامپکتومی و *Tailectomy* در مورد آنها بسنده شده بود ده سال پس از عمل زنده و بدون متاستاز بودند (۱۸). به این ترتیب عملی کمتر از ماستکتومی ساده به شرط نداشتن متاستاز زیربغلی برای این بیماران پیشنهاد نمی‌شود.

این گروه در مورد متاستاز این بیماران نیز مطالعه و نشان

REFERENCES

- 1- Anthony PP, James PD; Adenoid cystic carcinoma of the breast: prevalence, diagnostic criteria, and histogenesis. *J. Clin pathol*, 28: 647-55, 1975.
- 2- cavanzo FJ, Taylor HB: Adenoid cystic carcinoma of the breast: and analysis of 21 cases, *Cancer* 24: 740-5, 1969.
- 3- Dueue, et al; Characterization of ACC of the breast by immunohistology, *J. Clin pathol* 42 (5) 470-6, 1989.
- 4- Galed PI, Garcia UE; Fine-needle aspiration biopsy diagnosis of adenoid cystic carcinoma of the breast. *Acta-Cytol*; 36(3): 364-6, 1992.
- 5- George NP, et al; Adenoid cystic carcinoma of the breast. Report of 11 new cases: review of the literature and discussion of biological behavior. *Cancer* 52: 680-6, 1982.
- 6- Harris N.; Pseudoadenoid cystic carcinoma of the breast. *Arch. Path lab Med* 101: 307-9, 1977.
- 7- Herzberg AJ, Bossen EH, Walther PJ; Adenoid cystic carcinoma of breast metastatic to the kidney, *Cancer*, 68(5): 1015-20 Sep 1991.
- 8- Jalali SA, Karimian B; Adenoid cystic carcinoma of the breast: A brief review of literature and report of a new case, *MJIRI* 6(3): 237-239, 1992.
- 9- Kern WH; Morphologic and clinical aspects of estrogen receptors in carcinoma of the breast, *Surg Gynecol Obstet* 148: 240-2, 1979.
- 10- Koss GLG, Branna CD; Histologic ultrastructural features of ACC of the breast, *Cancer* 26: 1271-4, 1970.
- 11- Lamovec J, et al; ACC of the breast: a histologic, cytologic and immunohistochemical study, *Semin Diag Pathol* 6(2): 153-64, 1989.
- 12- Leeming R, Jenkins M, Mendelson G; Adenoid cystic carcinoma of the breast, *Arch-Surg*, 127(2): 233-5, Feb 1992.
- 13- Lim. S.K, et al; ACC of the breast with metastasis: a case report and review of literature, *J Nati Med Assoc* 71: 329-30, 1979.
- 14- Miliauskas JR, Leong AS; Adenoid cystic carcinoma in a juvenile male breast, *Pathology*; 21(4): 298-301 Oct 1991.
- 15- Peters GN, Wolf M; Adenoid cystic carcinoma of the breast and a review of literature, *Cancer* 52: 680-6, 1982.
- 16- Quizilbash et al; Adenoid cystic carcinoma of the breast. Light and electron microscopy and a brief review of literature, *Arch Pathol Lab Med*: 101, June, 1977.
- 17- Roty, Silvia E; Adenoid cystic carcinoma of the breast, *Hum Pathol* 18: 1279-81, 1987.
- 18- Sinn HP, Lebert T, Otto HF; Adenoid cystic carcinoma of the breast, case report and meta-analysis of the literature, *chirurg*, 64(3): 198-202, March 1993.
- 19- Stanley MW, Tani EM, et al; Adenoid cystic carcinoma of the breast, diagnosis by fine-needle aspiration, *Diagn-Cytopathol*, 9(2): 184-7, 1993.
- 20- Tavassoli FA, Norris HJ; Mammary adenoid cystic carcinoma with sebaceous differentiation, a morphologic study of the cell type *arch pathol Lab Med* 110: 1045-53, 1986.
- 21- Zaloudek C, Yolanda OC, et al; Adenoid cystic carcinoma of the breast, *AM. J. Clin pathol* 81: 297-307, 1984.
- 22- Zarea KH, Zurufi A.; a case report of adenoid cystic carcinoma in Buali Hospital SBUMS J Faculty Med in Farsi: 16(1,2) 37-8, 1992.

CYLINDROMA OF THE BREAST - A CASE REPORT AND A SHORT REVIEW OF LITERATURE.

S.A. Jalali, M.D.*

B. Karimian, M.D.**

ABSTRACT

Adenoid cystic carcinoma of the breast is considered a rare entity with a comparatively favourable prognosis. We report the case of a 44 year old woman and review another 152 cases published to date in the pertinent literature, including two cases from Iran.

The diagnosis is made by histological examination which shows the presence of pseudo-cysts encased in cellular masses heaped up, composing epithelium and myoepithelial elements. These are sometimes visible with light microscopy, and if necessary confirmed by electron microscopy and using immunohistochemical techniques.

It is now realised that the myo-epithelial cell plays a role in the histogenesis of cylindroma. The outcome is usually good after simple surgical removal which has to be sufficient to avoid local recurrences.

All the same there have been rare cases of metastases in the literature. Which means that these cases should be followed up carefully.

Key words: 1- cylindroma 2- mastectomy 3- adenocystic carcinoma

* Associate professor of surgery - Iran university of medical sciences

** Director of pathology department - Firoozgar hospital