

## روشهای نوین جراحی جنین

دکتر لادن حقیقی\*

### چکیده

تشخیص قبل از تولد ناهنجاریهای مادرزادی جنین در سالهای اخیر پیشرفت قابل توجهی یافته است. امروزه از طریق روشهای تشخیصی مختلف می توان بسیاری از اختلالات جنینی را در مراحل ابتدایی تکامل تشخیص داد و برخی از آنها را که در صورت عدم درمان منجر به عواقب زیان باری می گردند از طریق جراحی قبل از تولد تصحیح نمود. در این مقاله پیشرفتهایی که در طی چند سال اخیر در درمان جراحی بعضی از بیماریهای جنین مانند فتق مادرزادی دیافراگم، سکستراسیون ریه، افوزیون پلور، ناهنجاریهای کیستیک آدنوماتوئید مادرزادی، انسداد مجاری ادراری، تراتوم ساکروکوکسیژنال، سندرم ترانسفوزیون در دو قلوئی، حاصل گردیده و همچنین زمینه های جدید تحقیقی که با انجام این گونه جراحیها به وجود آمده مورد بررسی قرار می گیرد.

کلیدواژه ها: ۱- جراحی جنین ۲- ناهنجاری جنینی ۳- فتق مادرزادی دیافراگم

### مقدمه

درمان ناهنجاریهای جنین یک موضوع جدید نیست. Liley در سال ۱۹۶۳ تزریق خون داخل صفاقی را در جنین انجام داد.<sup>(۱)</sup> تعویض خون به طریقه باز از طریق ورید ژوگولر خارجی جنین اولین بار در سال ۱۹۶۸ توسط Asensio انجام شد و جنین به مدت ۳۴ دقیقه در خارج از رحم زنده ماند.<sup>(۲)</sup> در سال ۱۹۸۱ اولین عمل جراحی باز در هیدرونفروز به صورت اورتروستومی دو طرفه توسط Harrison صورت گرفت و Clewell شنت بطن - مایع آمنیوتیک را از طریق زیرجلدی در هیدروسفالی جنین بکاربرد.<sup>(۳)</sup> اخیراً تزریق داروها و حتی ژن درمانی نیز در بعضی موارد خاص جنینی انجام می گیرد. مسئله حائز اهمیت در درمان جنین تشخیص صحیح اختلالات موجود می باشد که به پزشک و والدین امکان تصمیم گیری آگاهانه در مورد انتخاب راه حل های متفاوت را می دهد. در سایه پیشرفتهای اخیر علمی هم اکنون می توان بسیاری

از اختلالات جنینی را از طریق روشهای تشخیصی متفاوت از جمله: آمنیوسنتز، اندازه گیری آلفا فتوپروتئین سرم مادر، سونوگرافیهای دقیق و نمونه برداری از جفت یا خون بندناف در مراحل اولیه حاملگی تشخیص داد و در صورت امکان به درمان آنها اقدام نمود.

### بحث

در جراحی جنین نکته حائز اهمیت انتخاب صحیح بیمار است. در این جراحیها دو بیمار وجود دارد: مادر و جنین. با توجه به لزوم کنترل دقیق قبل و پس از عمل، جراحی جنین فقط در صورتی منطقی است که علاوه بر قطعیت تشخیص اختلالات جنینی، عمل جراحی برای بیمار با خطر کمی همراه بوده و بدون تداخل جراحی پیش آگهی بدی نیز مورد انتظار باشد. در جدول شماره ۱ اختلالاتی که ممکن است به جراحی داخل رحمی نیاز داشته باشند مشاهده می گردد.<sup>(۱)</sup>

\* اسناد بارگروه زنان و زایمان - دانشگاه علوم پزشکی و خدمات بهداشتی درمانی ایران

جدول ۱- ناهنجاریهای جنینی که ممکن است به درمان داخل رحمی نیاز داشته باشد.

Malformation	Effect on Development	In Utero Treatment
Congenital diaphragmatic hernia	Pulmonary hypoplasia/respiratory failure	Congenital diaphragmatic hernia repair
Congenital cystic adenomatoid malformation	Pulmonary hypoplasia/hydrops	Excision
Pulmonary sequestration	Tension hydrothorax/hydrops	Thoracoamniotic shunt
Pleural effusion	Pulmonary hypoplasia/respiratory failure	Thoracoamniotic shunt
Obstructive uropathy	Hydronephrosis, lung hypoplasia/renal and respiratory failure	Bladder drainage
Sacroccygeal teratoma	Arteriovenous shunting/placentomegaly, hydrops	Excision

رشدنیافته بزرگ شده واحشاء به داخل شکم رانده شوند. علیرغم پیشرفتهائی که در مراقبتهای پره‌ناتال، احیاء نوزاد و اکسیژناسیون خارج از بدن (ECMO) انجام یافته، در صورت عدم تداخل جراحی میزان مرگ و میر کودکی که این ضایعه در آنها قبل از هفته ۲۵ حاملگی تشخیص داده می‌شود حدود ۶۰ درصد است<sup>(۸)</sup>.

#### ضایعات قفسه سینه جنین

این ضایعات شامل ناهنجاری کیستیک آدنوماتوئید\* (CCAM) سکستراسیون ریه، کیست برونکوژنیک و تراتوم مدیاستن می‌باشد. پیش‌آگهی به اندازه توده و عوارض ناشی از آن وابسته است. ضایعات بزرگ ممکن است که به انحراف مدیاستن، هیپوپلازی ریه، پلی‌هیدرآمنیوس، اختلالات قلبی - عروقی، هیدروپس و درنهایت مرگ منجر شود.

#### CCAM

یک توده پلی‌کیستیک خوش‌خیم ریوی است که انواع ماکروکیستیک (کیستهای با قطر بیش از ۵ میلی‌متر) و میکروکیستیک (کیستهای با قطر کمتر از ۵ میلی‌متر) آن

#### فتق مادرزادی دیافراگم

شیوع این ناهنجاری که ناشی از عدم بسته شدن دیافراگم در سه‌ماهه اول حاملگی است یک مورد در هر ۲۲۰۰ تولدمی‌باشد. در اثر ورود روده، معده، یا کبد به داخل قفسه صدری، ریه‌ها تحت فشار قرار گرفته و دچار اختلال رشد می‌گردند. این بیماری که از هفته ۱۷ حاملگی قابل تشخیص است در موارد شدید موجب بروز نارسائی ریه، باقی ماندن جریان خون جنینی و پلی‌هیدروآمنیوس می‌شود و یا این که ممکن است با ناهنجاریهای دیگری همراه باشد. جراحی در هفته ۲۴-۲۶ حاملگی انجام می‌گردد تا ضمن ایجاد فرصت رشد برای ریه‌ها، از بروز زایمان زودرس نیز جلوگیری شود. در حین عمل، پس از باز کردن قفسه سینه و شکم جنین و خارج نمودن احشاء از داخل قفسه صدری، دیافراگم با Gore - Tex patch ترمیم می‌شود.<sup>(۹)</sup> در صورت احتباس لوب چپ کبد در قفسه سینه، عمل جراحی معمولاً موفقیت آمیز نخواهد بود. زیرا قرار دادن کبد در داخل شکم منجر به اختلال در جریان خون وریدنافی و نتیجتاً مرگ جنین خواهد شد. لذا در این گونه موارد، از طریق ویدئوفتوسکوپ، تراشه جنین بطور موقت مسدود می‌شود تا دنبال ممانعت از خروج مایع ریوی، ریه‌های

\* Congenital cystic adenomatoid malformation

درسونوگرافی به ترتیب بصورت توده‌های کیستیک وتوپر (solid) دیده می‌شوند. تداخل جراحی در هفته های ۳۲-۲۴ حاملگی و در مواردی که هیدروپس وجود دارد صورت می‌پذیرد. در انواع ماکروکیستیک با استفاده از کاتتر *Double-pig tail*، از طریق پوست وباهدایت سونوگرافی، شانت قفسه صدری - مایع آمنیوتیک برقرار می‌گردد<sup>(۴)</sup> و در انواع میکروکیستیک از طریق تورا کوتومی، لوب گرفتار رزکسیون می‌شود. هیدروپس در عرض ۲-۱ هفته وانحراف مדיاستن در عرض ۳ هفته بعد از بین می‌رود.

### سکستراسیون ریه

یک توده غیرفعال از نسج ریه است که خونرسانی شریانی آن توسط یک انشعاب غیرعادی از آئورت سینه‌ای و تخلیه وریدی آن از طریق سیستم پورت یا آزیگوس می‌باشد. این ضایعه درسونوگرافی به صورت یک توده با حدود مشخص و اکوژنیسته یکنواخت که معمولاً در قسمت تحتانی ریه و ندرتاً در قسمت فوقانی شکم قرار دارد، دیده می‌شود. داپلر رنگی بامشخص نمودن شریان تغذیه کننده، این ضایعه را از CCAM تفکیک می‌نماید. در غالب موارد می‌توان جراحی را پس از تولد انجام داد مگر در موارد هیدروپس، که رزکسیون توده اندیکاسیون دارد.

### افوزیون پلور

به دو نوع اولیه وثانویه تقسیم می‌شود. شیوع نوع اولیه آن یک مورد در هر ۱۵۰۰۰ تولد می‌باشد و غالباً ناشی از شیلوتوراکس در جنین است. در حالی که نوع ثانویه آن معمولاً بدنبال احتباس مایع در جریان هیدروپس رخ می‌دهد. در موارد شدید افوزیون پلور، ممکن است که به تحت فشار قرار گرفتن و اختلال رشد ریه، فشردگی مری، هیدروپس و در نهایت مرگ جنین منجر شود. سن کمتر از ۳۵ هفته در هنگام تشخیص و دوطرفه بودن افوزیون، بامرگ و میر بیشتری همراه بوده است و در موارد شدید که منجر به هیدروپس می‌گردد دکومپرسیون داخل رحمی تنه‌اره نجات است که این کار از طریق تورا کوسنتزهای مکرر یا قراردادن شنت قفسه صدری - مایع آمنیوتیک انجام

می‌شود.<sup>(۱۶)</sup>

### انسداد مجاری ادراری

شیوع این ضایعات یک مورد در هر ۱۰۰۰ تولد می‌باشد و شایعترین نوع آن وجود دریچه خلفی اورترا در جنس مذکر است. بدنبال انسداد مجاری ادراری در جنین کاهش حجم ادرار سبب اولیگوهیدرآمنیوس ونهایتاً اختلال رشد ریه می‌گردد، به همین دلیل جنینهایی که دچار انسداد دوطرفه و حجم طبیعی مایع آمنیوتیک هستند بایستی دقیقاً پیگیری شوند و در صورت بروز اولیگوهیدرآمنیوس فعالیت کلیه آنها از طریق سونوگرافی و آزمایش ادرار ارزیابی گردد. حساسیت و ویژگی سونوگرافی در تشخیص دیسپلازی کلیه ها به ترتیب ۶۶ و ۱۰۰ درصد می‌باشد.<sup>(۶)</sup> آزمایش ادرار نیز از طریق بررسی نمونه حاصله از آسپیراسیون کلیه انجام می‌پذیرد. در دیسپلازی کلیه ادرار ایزوتونیک بوده و میزان بتا ۲ میکروگلوبولین آن نیز بالاتر از حد طبیعی است.<sup>(۳)</sup> هدف از جراحی رفع انسداد در طی فعالترین مرحله نفروژنز، یعنی هفته های ۳۰-۲۰ حاملگی می‌باشد و کاندید جراحی، جنین مذکری است با سن حداکثر ۳۲ هفته که علیرغم انسداد شدید اورترا فعالیت کلیه وی در حد طبیعی است و اولیگوهیدرآمنیوس در مراحل ابتدایی پیدایش می‌باشد. انواع روشهای مورد استفاده عبارتند از: شنت مثانه - مایع آمنیوتیک از طریق پوست وباهدایت سونوگرافی، قراردادن استنت (*Stent*) در مثانه از طریق فتوسکوپ و مارتوسوپیلزاسیون باز مثانه (*Marsupialization*). در مواردی که جراحی در سنین کمتر از ۲۶ هفته ضروری است روشهای جراحی باز، انتخابی می‌باشند.<sup>(۱۰)</sup>

### تراتوم ساکروکوکسیژنال

این تومور که غالباً در نوزادان دیده شده و شامل نسوج متعدد مشتق از سه لایه جنینی می‌باشد، گرچه دربدو تولد خوش خیم است ولی با افزایش سن کودک تمایل به بدخیمی دارد. این ضایعه راکه می‌توان از هفته ۱۳ حاملگی تشخیص داد، به صورت یک فیستول شریانی وریدی عمل کرده

و در مواردی که قبل از هفته ۳۰ حاملگی دیده شود غالباً به نارسائی قلبی با برون‌ده بالا، هیدروپس، هیپرتروفی جفتی و مرگ منجر می‌گردد. در صورت بروز هیدروپس و هیپرتروفی جفتی، مادر نیز دچار علائم پره‌اکلامپسی (Mirror syndrome) می‌شود که ناشی از آزاد شدن مواد ازواکتیو یا توکسین‌های آندوتلیالی از جفت ادماتومی می‌باشد. به همین دلیل توموربایستی قبل از پیدایش حالت فوق در مادر خارج شود. روش دیگر درمانی مسدود نمودن عروق تومور و نتیجتاً از بین بردن فیستولهای شریانی وریدی از طریق تکنیکهای فتوسکوپی یا با هدایت سونوگرافی است.<sup>(۱۷)</sup>

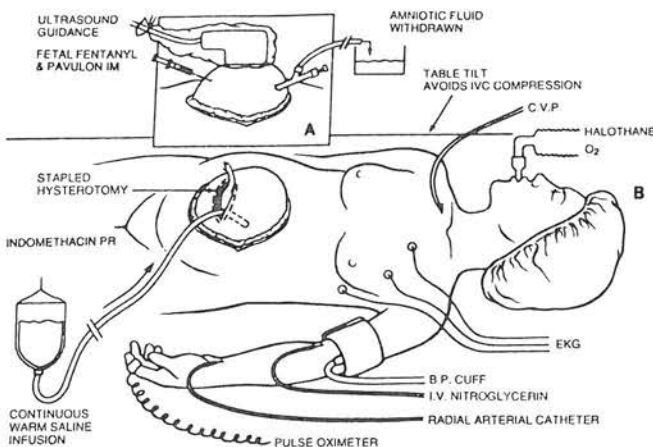
### سندرم ترانسفوزیون در دوقلویی\*

یک اندیکاسیون منحصر به فرد جراحی جنین است. از آنجاکه عروق جفتی غیرعادی سبب ارتباط جریان خون بین دو جنین و لذا عدم تعادل جریان خون و نتایج حاصل از آن می‌گردند، روشهای جراحی بر روی قطع این جریان خون عروقی غیرعادی، متمرکز شده است. به این صورت که با استفاده از لیزر فتوسکوپ عروق غیرعادی قطع می‌گردد.<sup>(۷)</sup> دردوقلوئی هایی که یک جنین فاقد قلب است با خارج نمودن جنین غیرطبیعی از طریق هیستروتومی یا مسدود کردن جریان خون بندناف وی، جنین سالم نجات می‌یابد.<sup>(۱۵)</sup>

### سایر ضایعات

این امکان وجود دارد که ضایعات متعدد دیگری نیز در دوران جنینی درمان شوند ولی به این شرط که پاتوفیزیولوژی آنها مشخص گردد و روشهای درمانی جدید نیز تکامل یابد. بطور مثال در تنگی دریچه آئورت، والو پلاستی از طریق پوست<sup>(۱۴)</sup> انجام گردیده و یا در اتساع پیشرونده بطنهای مغزی ناشی از انسداد مجرای سیلویوس از طریق تکنیکهای متعدد سعی بردن از داخل رحمی شده، ولیکن سرنوشت این نوزادان بهبودی چشمگیری نداشته است که علت آن نارسائیهای تشخیصی، بی‌اثر بودن روشهای شنت گذاری و یا معیارهای نامناسب انتخاب بیمار می‌باشد و در صورت تصحیح عوامل

فوق امکان نجات بعضی از این جنینها بوجود خواهد آمد. آترزی حنجره نیز بیماری دیگری است که امکان دخالت جراحی در مورد آن وجود دارد. این ضایعه سبب تجمع مایع ریوی و نتیجتاً اتساع ریه‌ها و فشار روی قلب و نهایتاً هیدروپس و مرگ می‌گردد. در صورتی که در مواردی که هیدروپس وجود نداشته باشد تراکتوستومی می‌تواند سبب نجات شود.<sup>(۱۳)</sup> نکته مهم در انتخاب خانم باردار، سلامت جسمانی وی و عدم استفاده از سیگار می‌باشد همچنین در صورت وجود Mirror syndrom، کنتراست دیکاسیون دارد زیرا تنه‌اره در مان آن ختم حاملگی است. اصول جراحیهایی که در حال حاضر در جنین انسان انجام می‌گردد نتیجه تجربیات حاصل از ۱۶۰۰ عمل جراحی در جنین بره و ۴۰۰ عمل جراحی در جنین میمون در طی ۱۵ سال گذشته می‌باشد.<sup>(۱۷)</sup> در طی عمل جراحی پس از باز شدن رحم با شکاف عرضی (در صورت لزوم در قسمت خلفی رحم) با استفاده از پروپ استریل سونوگرافی (جهت مشخص نمودن محل جفت و جنین) فقط قسمتی از جنین که بایستی مورد عمل قرار گیرد در معرض دید قرار داده می‌شود. در حین عمل بطور مداوم محلول سالین گرم به داخل رحم انفوزیون شده و فشار داخل رحمی و همچنین ضربان قلب و درجه حرارت جنین توسط رادیوتله متر کنترل می‌گردد.<sup>(۱۷)</sup> (شکل ۱)



شکل ۱- وضعیت قرارگیری و کنترل مادر در حین عمل جراحی جنین

\* Twin-twin transfusion syn

از تکنیکهای ویدئوفتوسکوپ که خاصیت تهاجمی کمی دارند اندیکاسیونهای جراحی جنین گسترش فزاینده‌ای می‌یابد. در روش فوق با استفاده از لنزهای تلسکوپی و از طریق ایجاد سوراخ کوچکی در رحم، عمل جراحی امکان‌پذیر بوده و عوارض هیستروتومی نیز وجود ندارد. همچنین از طریق ویدئوفتوسکوپ و دسترسی به عروق جفتی از خارج آمنیون می‌توان نمونه‌گیری از خون جنینی، ترانسفوزیون، پیوند سلولهای خونی و حتی ژن درمانی رانیز انجام داد.<sup>(۱۱)</sup> برای انجام یک برنامه جراحی، وجود تیم مجهزی از افراد متبحر در زمینه‌های پری‌ناتالوژی، سونوگرافی، جراحی اطفال ضروری است. با توجه به خطرات احتمالی چه در مورد مادر و چه جنین اینگونه جراحیها بایستی صرفاً در مراکز مجهز و تحقیقاتی و پس از مشورت کامل با مادر و بستگان وی از نظر مزایا و خطرات احتمالی روشهای موجود انجام پذیرد.

## References

- 1) Adzic N.S. , Harrison M.R. : *Fetal surgical therapy; Lancet; 343; 1994; P: 897*
- 2) Asensio S.H. , et al : *Intrauterine exchange transfusion, a new technic; obstet Gynecol; 32; 1968; PP: 350-58*
- 3) Burghard R. , et al: *Protein analysis in amniotic fluid and fetal urine for assesment of fetal renal function and dysfunction; Fetal Ther; 2; 1987; PP: 188-96*
- 4) Clark S.L. , et al : *Successful fetal therapy for cystic adenomatoid malformation associated with second - trimester hydrops; Am.J.Obstet.Gynecol; 157; 1987; PP: 294-95*
- 5) Clewell W.H. , et al: *A surgical approach to the treatment of fetal hyerocephalus; N.Engl.J. Med. ;306; 1982; PP: 1320-25*
- 6) Crombleholme T.M. , et al : *Fetal intervention*

همچنین ضمن کنترل بیمار از نظر همودینامیکی جهت مهار انقباضات رحمی از موارد هالوژنه استنشاقی، ایندومتاسین رکتال و نیتروگلیسرین تزریقی استفاده می‌شود. پس از اتمام عمل حفره رحم با سالیین گرم پر شده سپس میومتر ترمیم می‌گردد. از چسب فیبرینی نیز جهت مسدود نمودن مامبران استفاده می‌شود. در ۴۸ ساعت اول پس از عمل جراحی بیمار تربوتالین زیرجلدی و آنتی بیوتیک دریافت می‌کند و جنین توسط سونوگرافی و اکوکاردیوگرافی روزانه کنترل می‌شود. در صورت بروز پارگی کیسه آب یا عدم کنترل دردهای زایمانی که غالباً قبل از هفته ۳۶ حاملگی رخ می‌دهد، سزارین انجام خواهد شد.<sup>(۱۷)</sup>

یکی از مشکلاتی که در حال حاضر وجود دارد روش مناسب کنترل زایمان زودرس است. زیرا ایندومتاسین سبب بسته شدن زودرس مجرای شریانی و نهایتاً نارسائی قلب راست می‌گردد. همچنین استفاده از مواد هالوژنه در حین عمل جراحی ممکن است سبب تضعیف فعالیت قلب در جنین و مادر گردد. ادم ریوی در مادر نیز یکی از عوارض استفاده از سولفات منیزیم و بتامیمتیک‌ها جهت مهار انقباضات رحمی است. در ۴۷ مورد جراحی جنین در انسان که تاکنون انجام یافته مرگ و میر مادری گزارش نشده است. بعضی از عوارض عمل جراحی عبارتست از: نشت مایع آمنیوتیک از محل برش هیستروتومی یا از طریق واژن، عفونت محل زخم، خونریزی که منجر به تریق خون به مادر گردد و باز شدن اسکار هیستروتومی در حاملگیهای بعدی.<sup>(۱۷)</sup>

برشهای جراحی در جنین به علت میزان زیاد اسیدهای لورونیک در ماده خارج سلولی و مقادیر کم سلولهای التهابی و سیتوکین، بدون باقی گذاردن اسکار ترمیم می‌یابند.<sup>(۱۷)</sup>

## نتیجه

جراحی جنین در مورد آن دسته از نقایص تشریحی امکان‌پذیر است که در صورت تصحیح آنها قبل از تولد، فیزیولوژی طبیعی ورشد و تکامل اعضای جنین برقرار گردد. با پیشرفت روشهای تشخیصی قبل از تولد و کنترل زایمان زودرس و استفاده

in obstructive uropathy, prognostic indicators and efficacy of intervention ; *Am. J. Obstet. Gynecol* ; 162; 1990; PP: 1239-44

7) Delia J.E. , et al : Fetoscopic neodymium: YAG laser occlusion of placental vesseles in sever twin - twin transfusion syndrome ; *Obstet Gynecol*; 75; 1990; PP: 1046-53

8) Harrison M.R. , et al : Correction of congenital diaphragmatic hernia in utero; VI: Hard-earned lessons; *J Pediat Surg*; 28; 1993; PP: 1411-18

9) Harrison M.R. , et al : Successful repair in utero of a fetal diaphragmatic hernia after removal of herniated viscera from the left thorax; *N.Engl.J Med*;322; 1990; PP: 1582-84

10) Harrison M.R. et al: Fetal hyeronephrosis:, selection and surgical repair; *J.pediat,Surg*; 22; 1987; PP: 556-58

11) Hedrich M.R. , et al: Chronic fetal vascular

access; 342; PP: 1086-87

12) Liley, A.W. : Intrauterine transfusion of fetus in hemolytic disease; *B. M. J* ; 2 ; 1963; PP:1107-9

13) Martinea-Ferro M., et al: Prenatal diagnosis of congenital high airway obstruction (CHAOS), potential for perinatal intervention; *J. Pediat. Surg*; 29;1994; PP:271-74

14) Maxwell D., et al : Ballon dilatation of the aortic valve in the fetus , a report of two cases; *Br. Heart. J*;65;1991; PP: 256-258

15) Porreco R.P. , et al : Occlusion of umbilical artery in acardiac acephalic twin; *Lancet*; 337; 1991; 326-27

16) Rodeck C.H. , et al : Long term in utero drainage of fetal hydrothorax; *N. Engl. J. Med*; 319; 1988; PP: 1135-1138

17) Sullivan, K.M. , Adzic, N.S. :Fetal surgery; *Clin. Obstet. Gynecol*; 37:2; 1994, PP: 355-71



---

## NEW METHODS IN FETAL SURGERY

*L.Haghighi, M.D.\**

### ABSTRACT

*The field of prenatal diagnosis of congenital anomalies has had great advances in recent years. Today we are able to diagnose different fetal anomalies in early developmental stages, and correct some of them , through prenatal fetal surgery.*

*In this paper , we begin by describing the advances in surgical treatment of some fetal diseases such as , diaphragmatic hernia , lung sequestration, pleural effusion, congenital cystic adenomatoid malformation (CCAM) urinary tract obstructions , sacrococcygeal teratoma and twin-twin transfusion syndrome, then discuss new fields of research generated by the study of fetal surgery.*

**Key words:**

- 1) Fetal Surgery**
- 2) Fetal malformation**
- 3) Diaphragmatic hernia**

---

*Assistant professor of obstetrics & Gynecology-Iran Univ. of Med. Sciences and Health Services*