

گزارش یک مورد سندرم شریان مزانتریک فوقانی در بیمار دچار سوختگی

چکیده

کاهش وزن در اثر واکنش هیپرمتابولیکی در بیماران سوخته غیر معمول نبوده و اغلب غیر قابل اجتناب است. در این بیماران ندرتاً کاهش نسج چربی پشت پرده صفاقی باعث پیدایش عارضه غیر معمول سندرم شریان مزانتریک فوقانی می‌گردد. این سندرم غالباً بدون عملیات جراحی و تنها با بکاربردن تغذیه کافی درمان می‌شود. تغذیه نازوژونال که از نقطه انسداد می‌گذرد باید مانند اولین روش تغذیه پشتیبانی قوی در نظر گرفته شود و بطور متناوب تمام تغذیه پارانتراال و یا ترکیب تغذیه *Enteral* و پارانتراال ممکن است با هم بکاربرده شوند تا اینکه مسئله انسداد دوازدهه حل بشود. مطالعه و آشنائی در این گزارش (*Case Report*) بیانگر طرز مدیریت تغذیه در بیماران سوخته که مبتلا به این سندرم هستند خواهد بود.

کلید واژه‌ها: ۱- سندرم شریان مزانتریک فوقانی
۲- سوختگی
۳- کاهش وزن
۴- تغذیه نازوژونال

دکتر احمد هومند*
دکتر نوراحمد لطیفی**

مقدمه

عواملی که باعث ایجاد این سندرم یا *Obstruction* می‌شوند عبارتند از:

کاهش شدید وزن که اخیراً رخ داده، رشد سریع قد، بیشتر شدن *Lordosis*، مزانتر کوتاه، اتصال *Ligament of Trietz* بالاتر از حد طبیعی، بی‌حرکتی در بیماران ارتوپدی در وضع *Hyperextension* و گذاشتن گچ در درمان اسکولیوز یا صدمات ستون فقرات نیز عوامل تشدیدکننده این بیماری می‌باشند.

در سال ۱۹۷۸ *Lukes* اندازه‌گیری زاویه *Aortomesenteric* را با آنژیوگرافی انجام و نشان داده که این زاویه در بیماران مبتلا به *S.M.A.S* در مقایسه با گروه کنترل حاده‌تر می‌باشد.

در ترمینولوژی این سندرم اسامی دیگری مانند ایلئوس دوئودنال، ایلئوس گاسترومزانتریک، سندرم

در سال ۱۸۴۲ آقای *Rokitansky* اولین کسی بود که فشار شریان مزانتریک فوقانی را بر روی قسمت سوم دوازدهه تعریف کرد.

در سال ۱۹۰۷ میلادی *Bloodgloom* گمان می‌کرد که این عارضه بوسیله عمل جراحی دوئودنوژونوستومی قابل علاج می‌باشد تا اینکه در سال ۱۹۱۰ *Stavelly* این عمل را بطور موفقیت آمیز انجام داد.

در سال ۱۹۲۱ *Wikie* در مورد جزئیات پاتولوژیکی این سندرم و بهترین راه درمانش که دوئودنوژونوستومی می‌باشد بطور مفصل شرح داده‌است.

در سال ۱۹۶۳ *Sherman*، ۲۸۱ مورد انسداد مزمن و حاد دوئودنوم را که بوسیله شریان مزانتریک فوقانی بوجود آمده بود جمع‌آوری و توضیح داد و پیشنهاد کرد که به این حالت عنوان *Vascular Compression of Duodenum* اطلاق شود.

* دانشیار جراحی ترمیمی و پلاستیک، دانشگاه علوم پزشکی و خدمات بهداشتی درمانی ایران

** استادیار جراحی ترمیمی و پلاستیک، دانشگاه علوم پزشکی و خدمات بهداشتی درمانی ایران

آرتیرومزانتریک دوئودنال و بالاخره *wilkis disease* نیز وجود دارد، اما بهترین عنوان بیماری سندرم شریان مزانتریک فوقانی (*Superior mesenteric artery syndrome*) می باشد.

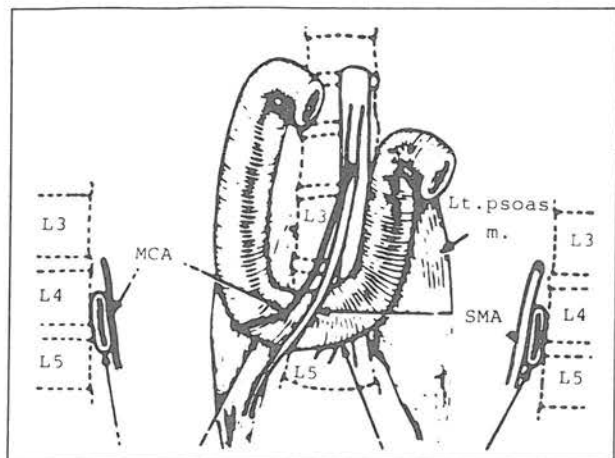
مکانیسم ایجاد سندرم: در حالت ایستاده در فرد سالم شریان مزانتریک فوقانی با زاویه حاده ای از آئورت جدا شده که در بین این زاویه قسمت سوم دوئودنوم قرار دارد البته در این جا نیز با قسمت چهارم دوازدهه که با لیگامان ترایتز (*Ligament of treitz*) در رابطه می باشد مجاورت دارد.

قسمت خلفی این زاویه حاده را آئورت، فقرات لومبر و عضلات پاراورتبرال تشکیل می دهند و در قسمت قدامی شریان مزانتریک فوقانی و شریان های کولیک میانی و کولیک راست و گاهی دو شاخه شریانی که شریان مزانتریک فوقانی به مزوکولون عرضی می دهد وجود دارد.^(۳۰)

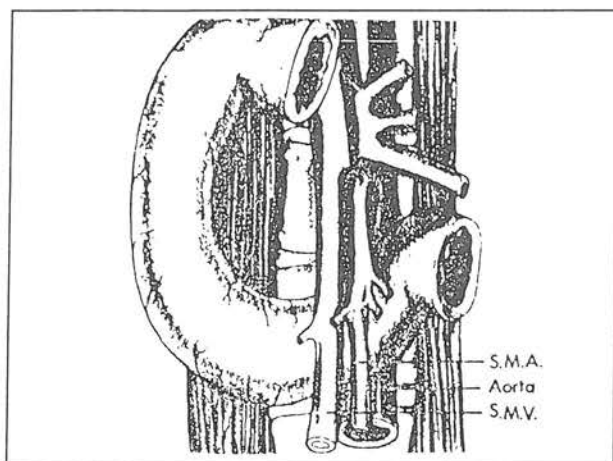
تنگ ترین قسمت زاویه بالای دوئودنوم بوده و شامل *Uncinate process*، پانکراس و ورید کلیوی چپ می باشد. شریان مزانتریک فوقانی بطور شایع از سطح قدامی دوئودنوم عبور کرده و ندرتاً فشار بر روی قسمت سوم دوئودنوم توسط شریان کولیک میانی (*Middle colic*) اعمال می گردد. در یک فرد سالم توده نسج چربی و نسج لنفاتیک در منشاء شریان مزانتریک فوقانی باعث جلوگیری از فشار شریانی مزانتریک فوقانی بر روی دوئودنوم می شود. هر اختلال آناتومیک اکتسابی که باعث تنگ تر شدن این زاویه گردد، شریان مزانتریک فوقانی بر روی دوئودنوم فشار آورده و منجر به انسداد نسبی یا کامل آن می گردد که به نام سندرم شریان مزانتریک فوقانی خوانده می شود. از عواملی که در ایجاد این سندرم مؤثرند می توان موارد ذیل را نام برد:

کاهش شدید وزن یا لاغری زیاد که اخیراً رخ داده باشد، رشد سریع قد، افزایش لوردوز کمبری، مزانتر کوتاه، اتصال لیگامان ترایتز بالاتر از حد طبیعی، بی حرکتی بیماران ارتوپدی در حالت هیپراکستانسیون و گذاشتن گچ در درمان اسکولیوز یا صدمات ستون فقرات.

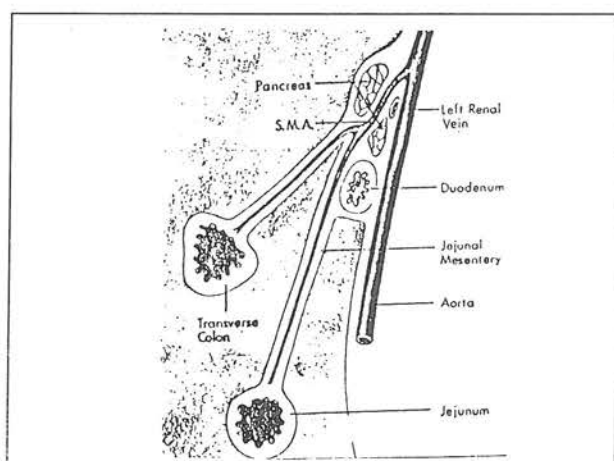
اندازه گیری زاویه آئورتومزانتریک بوسیله آنژیوگرافی نشان دهنده کاهش این زاویه در مبتلایان به سندرم شریان مزانتریک فوقانی بوده است.^(۱،۲)



شکل شماره ۱- ارتباطات تشریحی بین دوازدهه، عروق مزانتریک و ستون فقرات و پتانسیل انسداد دوازدهه در سطح L4 و MCA و SMA

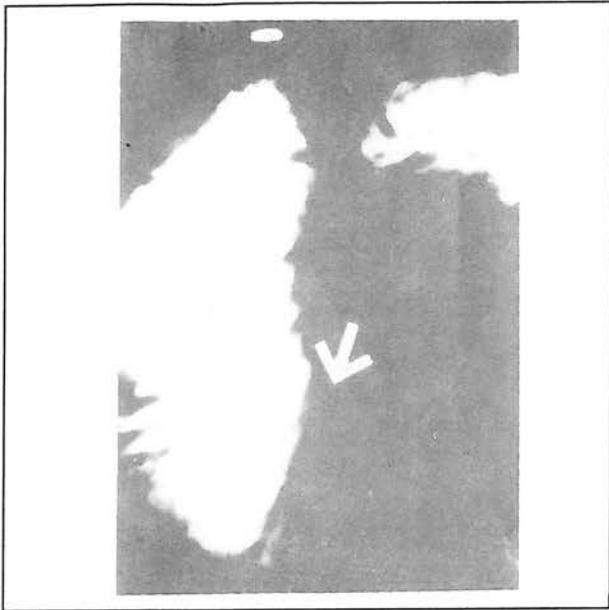

شکل شماره ۲- آناتومی S.M.A، شریان و ورید مزانتریک در روی سومین قسمت دوازدهه در جلو آئورت و فقرات لومبر



شکل شماره ۳- آناتومی S.M.A، دوازدهه بین زاویه متشکله با پدیکول شریان مزانتریک در جلو و شریان آئورت در عقب

آزمایشات رادیولوژیک آغاز بیماری است که می تواند علائم بیماری را نشان دهد. در حین آزمایشات رادیولوژیک وقوع زخم معده بسیار بالائی در بیماران ممکن است دیده شود.



شکل شماره ۴- عبور باریوم نشانگر اتساع دوازدهه و قطع سومین قسمت دوازدهه دال بر سندرم مزانتریک فوقانی



شکل شماره ۵- سندرم مزانتریک حاد در دختر ۱۵ ساله یک هفته پس از کولکتومی فوری، البته ماده کنتراست در لوله نازوگاستریک وارد معده گردیده است و قطع تیپیک عمودی در قسمت سوم دوازدهه ملاحظه می شود

تظاهرات بالینی: این سندرم بیشتر در افراد جوان دیده می شود ولی در هر گروه سنی ممکن است دیده شود. ۳- بیماران در گروه سنی ۱۰ الی ۳۹ سال بوده و ۶۰ درصد بیماران زن می باشند. در فشار عروقی مزمن (*Chronic vascular compression*) (*C.V.C*) = شکایات اصلی شامل درد اپی گاستر، ناراحتی و احساس پری شکم (*Fullness*) بعد از غذا و استفراغ می باشد که بعد از استفراغ درد بیمار بهتر می شود، البته محتویات استفراغ غذای باقیمانده می باشد.

علائم غالباً متناوب (*Intermittent*) و نوبتی بوده و حملات شاید در پیوندهای زمانی خاصی رخ نداده و هفته ها یا ماهها ممکن است بین حملات طول بکشد. بیماران با دراز کشیدن به پهلو یا با قرار گرفتن در وضعیت *Chest - Knee* دردشان کمی بهبود یافته و این یک یافته تشخیصی می تواند باشد.

در معاینه بالینی بیماران ضعیف و لاغر بوده و *Asthenic* می باشند. ممکن است ناحیه اپی گاستر بیمار حساس باشد و حرکات دودی قابل ملاحظه دیده شود.

نوع حاد سندرم کمتر شیوع دارد و ممکن است احتیاج به جراحی فوری داشته باشد.

عوامل تشدیدکننده شامل: استراحت کامل در تختخواب در وضع طاق باز بمدت طولانی و یا در *Body Cast* می باشد. در معاینه بالینی اتساع معدی همراه با شنیدن صدای چلپ چلپ (*Splash sign*) و مشاهده پریتالیتسم ممکن است جلب نظر کند. بیماران آکالوز شدید هیپوکالمیا دارند و حتی می تواند باعث قانقرن و یا پرفوراسیون قسمت متسع شده معده شود.

علائم رادیولوژیکی: تشخیص مثبت غالباً در حین *Barium meal screening* انجام شده که اتساع شدید قسمت پروگزیمال دوئودنوم، تأخیر عبور و گذشتن ماده کنتراست و بطور اختصاصی در قسمت سوم دوئودنوم *Vertical linear extrinsic pressure defect* وجود دارد.

وقتی بیمار در وضع دمر خوابیده باشد رتانسیون دوئودنوم بطور کامل محو خواهد شد.

در بیماران مزمن به دلیل متناوب بودن طبیعت بیماری ممکن است یافته های تیپیک رادیولوژیکی دیده نشود و در نتیجه نباید بیماری فراموش و یا حذف شود. بهترین زمان انجام

تشخیص افتراقی

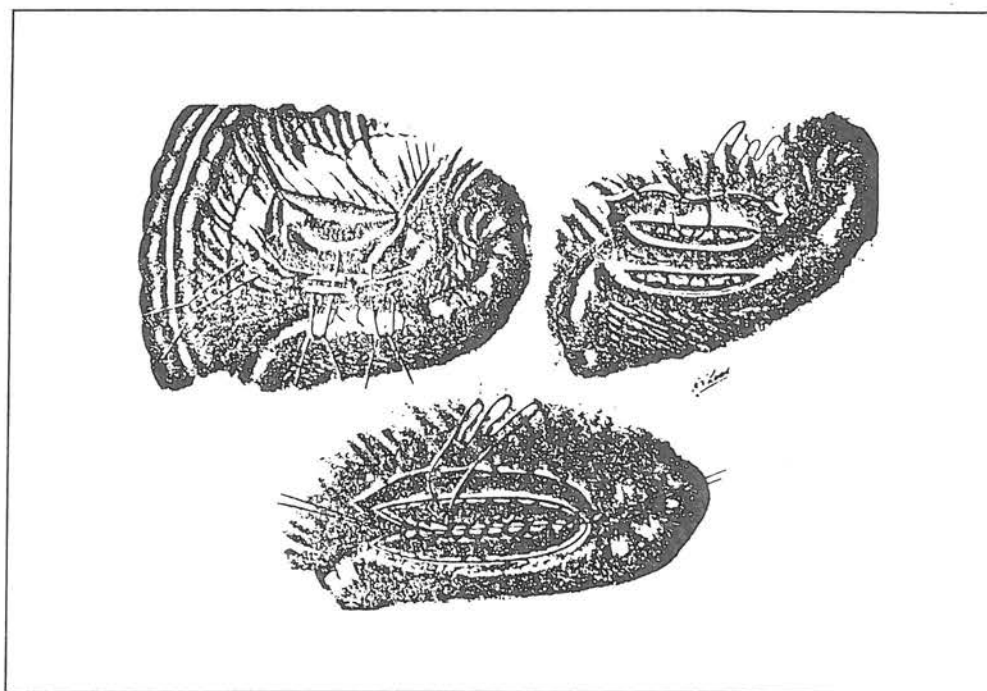
علائم ممکن است با زخم پپتیک، بیماریهای کیسه صفرا و پانکراتیت مزمن اشتباه شود ولی مطالعات رادیولوژیک معمولاً در قسمت سوم دوازدهه انسداد را نشان می‌دهد انسداد در قسمت سوم دوازدهه خود می‌تواند ناشی از کیست‌ها یا تومورهای سرپانکراس و یا بزرگ شدن غدد لنفاوی در قاعده مزانتر، تومورهای پشت صفاقی، چسبندگی‌ها و یا ناشی از بیماری کرون (Crohn's) باشد.^(۱۰)

درمان: درمان کنسرواتیو که در بیشتر بیماران بخصوص در بیماران ارتوپدی و یا بیمارانی که *Body cast* دارند نتیجه موفقیت‌آمیز داشته‌است، شامل برداشتن *Plaster cast* و آزاد کردن و حرکت دادن بیمار، انجام بعضی از تغییرات مانند جااندختن بازو و ثابت کردن شکستگی‌ها بطور باز (که باعث تحرک بیمار می‌شود) استفاده از تختخوابهای *Circo - electric* و *Frame* های چرخنده می‌باشد.^(۹)

در موارد شدید بیماری برای کاهش فشار معده استفاده از لوله معده (*Nasogastric tube*) و تغذیه از راه وریدی (*I.V.F*) *Intravenous feeding* ممکن است لازم شود. در موارد مزمن *S.M.A.S* درمان طبی باید انجام شود که در ابتدا *Nasogastric tube decompression* معده می‌باشد و در این موقع بیماران باید در وضع دمر و یا زانوئی سینه‌ای باقی بمانند.

اگر بیمار به درمان طبی جواب ندهد باید جراحی شود که درمان انتخاب جراحی در این موقع عبارتست از *Duodeno jejunosomy* که نسبتاً عملی راحت با نتیجه خوب می‌باشد. بدیهی است در حین لاپاراتومی دیلاتاسیون دوازدهه بالای شریان مزانتریک فوقانی قابل مشاهده خواهد بود و در صورت مشاهده نشدن این یافته می‌توان ۲۰۰ میلی لیتر مایع از طریق لوله معده تجویز کرد و اتساع دوازدهه و جمع شدن مایع در بالای پدیכול عروقی را مشخص کرد.

با جابجائی کولون عرضی و بلندکردن آن برآمدگی دومین و سومین قسمت اثنی عشر مشخص شده و صفاق این ناحیه شکافته می‌شود و سومین قسمت دوئودنوم براحتی آزاد می‌شود و بعداً اولین حلقه ژژونوم را تقریباً در حدود ۷/۵ تا ۱۰ سانتی متر از لیگامان *Treitz* روی قسمت راست آورده و به دوئودنوم آزاد شده آناستوموز می‌کنیم. در آخر عمل بندهای قدامی و خلفی کولون به دوئودنوم بخیه می‌شود که کاملاً خطر پیدایش رخنه‌ای در مزانتر از بین برود و لازم است حداقل ۵ سانتی متر پهنا داشته‌باشد. البته گاستروژژونوستومی در سندرم *S.M.A* مزمن نقش درمانی ندارد و نتیجه این عمل در گذشته نیز مایوس کننده بود در حالی که امروزه نتیجه عمل جراحی دوئودنوژژونوستومی بنظر صاحب نظران بهتر می‌باشد.



شکل شماره ۶- دوئودنوژژونوستومی برای سندرم *S.M.A*

معرفی بیمار

بیمار مردی ۳۵ ساله با ۴۹ درصد سوختگی تمام بدن (TBSA) است که به مرکز آموزشی درمانی سوختگی‌ها ارجاع داده شده‌است که ۳۷ درصد سوختگی شامل تمام ضخامت پوستی بود و بیمار عارضه سوختگی تنفسی نداشته و در تاریخچه پزشکی‌اش هم مسئله‌ای وجود نداشت.

بیمار از نظر جثه نحیف و لاغر بود که وزنش در حدود ۶۱ کیلوگرم و قدش ۱۷۰ سانتی‌متر با سطح بدن ۱/۷۲ مترمربع بود بعد از مایع درمانی بدون عارضه یک لوله تغذیه‌ای از راه بینی که از لیگامان Treitz می‌گذرد در داخل قسمت پروگزیمال ژژونوم گذاشته شد.

تغذیه از راه روده‌ای (Enteral) با در نظر گرفتن فرمول

جدول ۱- مطالعه کالری متری غیرمستقیم در بیمار مورد بررسی

روزهای بعد از سوختگی (PBD)	مصرف کالری روزهای در حال استراحت (REE)
۸	۲۴۴۴
۱۹	۲۷۹۰
۲۶	۲۶۹۰
۳۶	۲۴۹۰
۴۶	۲۳۹۰

و پیوند پوستی قرارگرفت و زخم سوختگی بسته شد.

این عارضه بطور کنسرواتو با ندادن غذا از راه دهانی و با ادامه تغذیه داخل روده‌ای بوسیله لوله بینی ژژونومی درمان گردید.

در روز ۵۲ بعد از سوختگی مجدداً یک بلع باریوم به بیمار داده شد و ملاحظه گردید که انسداد دوئودنوم برطرف گردیده‌است و در این موقع از راه دهانی خیلی آرام مایعات غذایی شروع گردید و لوله تغذیه برداشته شد.

در زمان ترخیص بیمار وزن بیمار در حدود ۵۳ کیلوگرم بود که در حدود ۱۵ درصد از وزن قبل از سوختگی کمتر بود. انرژی در حال استراحت *Resting energy expenditure* بیمار نیز در آن موقع ۱۹۳۰ کیلوکالری بود که تقریباً ۲۸ درصد بیشتر از انرژی اولیه (*Basal energy expenditure*) بود.^(۵)

بطور کلی، در هیچیک از بیماران بطور روتین اندازه‌گیری پروتئین سرم را انجام نمی‌دهیم بلکه بررسی بالانس نیتروژن را براساس *Urinary urea nitrogen (UUN)* و مقدار کلی دفع شده نیتروژن توسط ادرار را انجام می‌دهیم.^(۶)

بطور کلی پائین آمدن بالانس منفی نیتروژن در روز ۳۶ بعد از سوختگی به صفر و یا بطور خفیف بالانس مثبت دیده می‌شود.

در روز ۴۵ بعد از سوختگی وزن بیمار در حدود ۲۰ درصد کاهش یافت و به ۴۹ کیلوگرم رسید البته در روز ۳۳ بعد از سوختگی بیمار دچار تهوع و استفراغ‌های بلافاصله پس از تغذیه از راه دهانی گردید که در نتیجه تغذیه از راه دهان قطع گردید و از راه روده‌ای تغذیه ادامه داده شد.

در روز ۳۹ پس از بلع باریوم انسداد دوئودنوم که معرف سندرم شریان مزانتریک فوقانی می‌باشد بطور تیبیک ملاحظه گردید و در این مدت بیمار سه بار تحت عمل جراحی اکسیزیون

مزانتریک فوقانی از طرف جلو و شریان آئورت و ستون فقرات از سمت پشتی دیده می‌شود.

زاویه متشکله بین آئورت و شریان مزانتریک فوقانی در حالت ایستاده و یا خوابیده به پشت حاده‌تر می‌باشد و تنگ شدن این زاویه در اثر کاهش سریع چربی مزانتریک و چربی پشت پرده صفاق و عضلات ضعیف شکمی و همچنین مدت مدیدی در بستر قرارگرفتن بیمار به وضع خوابیده به پشت خواهد بود.

ناهنجاری‌های ساختمانی شامل *Lordosis* و جراحی در پشت پرده صفاق و یا وسایل طبی سفت مانند شکم‌بند و یا کاهش وزن با کم شدن نسج چربی می‌تواند باعث ایجاد سندرم بشود در بعضی موارد تغذیه کامل پارانترال بخصوص در کسانی که لوله تغذیه را از نقطه انسدادی دوئودنوم نمی‌توان رد کرد می‌توان انجام داد. اگر علیرغم درمان‌های کنسرواتیو عمل جراحی لازم باشد بهتراست اقدام به دوئودنوزژونوستومی کرد اما در بعضی موارد ممکن است گاستروژژونوستومی ضروری باشد.

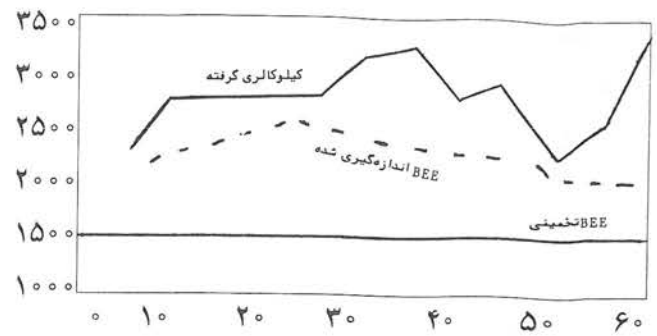
این سندرم یک عارضه شایع و عمومی در سوختگی‌ها نمی‌باشد بلکه در حدود کمتر از ۱ درصد در بیماران مبتلا به سوختگی شدید دیده می‌شود.

تغذیه تهاجمی پشتیبانی‌کننده راه حل اصلی درمان سندرم می‌باشد و حتی باید مقدار ۲۵ درصد از مقدار انرژی حساب شده بیشتر استفاده گردد.

در خاتمه به نظر می‌رسد که سندرم بدون اقدام جراحی با تغذیه تهاجمی پشتیبانی‌کننده خیلی خوب درمان می‌شود و البته ترجیحاً تغذیه از راه روده‌ای (*Enteral*) بوده و فقط در مواردی که درمان کنسرواتیو و اماندگی داشته‌باشد باید از جراحی استفاده نمود.

REFERENCES

- 1) Akin J.T., Gray S.W., et al; Vascular compression of the duodenum; presentation of 10 cases and review of the literature; *Surgery* (79); 515, 1976
- 2) Barner H.B., Sherman CD; Vascular



نمودار ۱- روزهای بعد از سوختگی

بحث

علائم مشخصه سندرم مزانتریک فوقانی شامل درد ناحیه اپی‌گاستر بعد از غذا، احساس پری شکم (*Feeling of fullness*) و استفراغ پر حجم بلافاصله بعد از خوردن غذا می‌باشد این علائم ممکن است در ابتدا بطور متناوب و تدریجاً از نظر فراوانی و شدت زیادتر بشود. علائم غالباً در وضعیت زانوئی سینه‌ای و یا وضعیت دکوبیتوس طرفی چپ (*left lateral decubitus*) تسکین پیدا می‌کند.

مطالعات رادیولوژیکی جهت تشخیص بیماری ضروری می‌باشد یعنی در رادیوگرافی با ماده حاجب قسمت متسع شده پروگزیمال دوئودنوم درست در میان بر محل اتصال قسمت سوم و چهارم دوازدهه ملاحظه می‌گردد در فلوروسکوپیک یک جریان ضدحرکات دودی روده از باریوم در قسمت پروگزیمال ناحیه انسداد بطرف عقب و جلو ملاحظه می‌شود.

در موقع فلوروسکوپیک که بیمار در وضع بخصوصی مثل دکوبیتوس طرفی چپ قرار داده شود باریوم می‌تواند از پشت نقطه انسداد تا حدی عبور نماید.

نمای تشریحی دوازدهه طبیعی و شریان مزانتریک فوقانی که بطور قدامی قرارگرفته در شکل نمایان می‌باشد.

سندرم در اثر وارد شدن فشار به دوازدهه بین شریان

compression of the duodenum; Surg Gynecol Obstet 117: 103, 1963

3) Blood good J.C., Acute dilation of the stomach; gastromesenteric ileus; *Ann surg* 46 : 736, 1970

- 4) Cox B.S., Ellis H., Duodenal ileus complicating repair of a patent ductus arteriosus; of Proc R Soc med 56: 1102, 1963
- 5) Carlson D.E., Cioffi W.G., Mason A.D., et al; Resting energy expenditure in thermally injured patients; Surg Gynecol Obstet 1992; 174: 270-6
- 6) Carlson D.E., Cioffi W.G., Mason A.D., et al; Evaluation of serum visceral protein levels as indicators of nitrogen balance in thermally injured patients; JPEN 1991; 15: 440-4
- 7) Cohen L.B., Field S.P., Sachar D.B; The superior mesenteric artery syndrome; the disease that is not, or is it? J Clin Gastroenterol 1985; 7: 113-6
- 8) Dorph M.A; The cast syndrome; N Engl J Med 243: 440, 1950
- 9) Gustafsson L., Falk A., Lukes P.J., Diagnosis and treatment of superior mesenteric artery syndrome, Br J Surg 1984, 71: 499-501
- 10) Hines J.R., Gore R.M., balantyne G.H.; Superior mesenteric artery syndrome; diagnostic criteria and therapeutic approaches; Am J Surg 1984, 184: 630-2
- 11) Hall L.W., The cast syndrome incognito; AM J Surg 127: 371, 1974
- 12) Jones P.A., Wastell C.; Superior mesenteric artery syndrome; Postgrad Med J 59: 376, 1983
- 13) Kennedy R.H., Cooper M.J.; Unusually severe case of the cast syndrome; Postgrad Med J 59: 539, 1983
- 14) Lee C.S., Mangla J.C.; superior mesenteric artery compression syndrome; Am J Gastroenterol 70: 141, 1978
- 15) Lukes P.J., Rolny P, et al; Diagnostic value hypotonic duodenography in superior mesenteric artery syndrome; Acta chir scand 144: 39, 1978
- 16) Lundell L, Thulin A; Wilkies ´s syndrome - a rarity ? Br J surg 67: 604 1980
- 17) Milner EA, Cioffi WG, Mason AD, et al; Accuracy of urinary urea nitrogen for predicting total urinary nitrogen in thermally injured patients; JPEN 1993; 17: 414-6
- 18) Roth EJ, Fenton LL, Gaebler - Spira DJ - et al; Superior mesenteric artery syndrome in acute traumatic quadriplegia: case reports and literature review; Arch Phys Med Rehab 1991; 72: 417-20
- 19) Reckler J.M, Bruck HM, et al ; superior mesenteric artery syndrome as a consequence of burn injury; J Trauma 1972; 12: 979-85
- 20) Rokitansky C; Lehrbuch der pathologischen anatomie, 1 edt , vol 3, vienna: W. Braumuller, 1982
- 21) Spiro HM; Clinical gastroenterology, 3rd ed, New York; Macmillan publishing company, 1983:484
- 22) Stav ely A.L; Chronic gastromesenteric ileus, Surg Gynecol Obstet 11:288, 1910
- 23) Vohra R, Saini I , et al ; Duodenal ileus presenting as acute upper Gastrointestinal obstruction, Aust NZ J Surg 52: 512, 1982
- 24) Wilkie DPD; Chronic duodenal ileus, Brj Surg 9:204, 1921
- 25) Willett A: Fatal vomiting following application of plaster - of - paris bandage in case of spinal curvature. St bart ´ s Hosp Rep 14: 333, 1878

SUPERIOR MESENTERIC ARTERY SYNDROME IN BURN INJURY: A CASE REPORT

A. Hoomand, M.D.*

N.A. Latifi, M.D.**

ABSTRACT

Weight loss resulting from the hypermetabolic response to burn injury is not unusual and is often unavoidable. The loss of retroperitoneal fat has been postulated as a major factor in the cause of the uncommon complication of superior mesenteric artery syndrome. This syndrome is frequently treated nonoperatively with aggressive nutrition support.

Nasojejunal feeding past the point of obstruction should be considered as the primary method of nutrition support. Alternatively, total parenteral nutrition or a combination of enteral and parenteral feeding may be necessary to meet nutritional needs until the duodenal obstruction resolves. This case study described the nutrition management of a burn patient who developed superior mesenteric artery syndrome.

Key words: 1) Superior mesenteric artery syndrome

2) Burn injury

3) Weight loss

4) Nasojejunal feeding

* Associate Professor of Plastic & Reconstructive Surgery, Iran University of Medical Sciences and Health Services

** Assistant Professor of Plastic & Reconstructive Surgery, Iran University of Medical Sciences and Health Services