

# معرفی یک مورد پولیپوز لنفوماتوی متعدد دستگاه گوارش و مروری بر مقالات

دکتر مهشیدهورمزدی\*

## چکیده

پولیپوز لنفوماتوی متعدد (MLP) گونه‌ای لنفوم نادر گوارشی است که بصورت پولیپهای متعدد در قسمتی از دستگاه گوارش بروز می‌کند و بر اساس تحقیقات اخیر آن را نوعی *Mantle zone lymphoma* می‌دانند. گرچه برای آن پراکندگی جغرافیائی خاصی قائل نشده‌اند ولی گزارش مستندی از این بیماری در ایران یافت نشد. در این مقاله یک مرد ۲۹ ساله مبتلا به MLP معرفی شده است که این بیمار از نظر غیرعادی بودن سن ابتلا نیز شایان توجه است.

کلید واژه‌ها: ۱- لنفوم خارج عقده‌ای  
۲- پولیپوز لنفوماتوی متعدد (MLP)  
۳- لنفوم اولیه گوارشی

## مقدمه

گرفتار در شکم باید غدد لنفاوی مربوط به ناحیه گوارشی مبتلا باشند.

۴- کبد و طحال باید عاری از لنفوم باشد.

البته در عمل بدلیل تشخیص دیر هنگام و گسترش لنفوم نمی‌توان تمام معیارها را مشاهده کرد، لذا بسیاری از پزشکان هنگامی که اولین علائم لنفوم، مربوط به دستگاه گوارش باشد آن را لنفوم اولیه گوارشی تلقی می‌کنند.<sup>(۴)</sup>

لنفوم اولیه گوارشی در مغرب زمین ناشایع است، در حالی که یکی از شایعترین تومورهای خاورمیانه محسوب می‌شود. در غرب اکثر موارد بیماری از معده شروع می‌شود، حال آنکه در منطقه ما شایعترین محل گرفتاری ایلئوم است. لنفوم روده در بیشتر موارد از لنفوسیت‌های B تشکیل دهنده بافت لنفاوی مخاطی منشأ می‌گیرد و موارد معدودی مربوط به لنفوسیت‌های T هستند. تقسیم‌بندی لنفوم‌های اولیه گوارشی در جدول ۱ آمده است.

لنفوم‌ها در حدود ۴۰ درصد موارد منشا خارج عقده‌ای (Extranodal) دارند.

یعنی از ارگانهایی غیر از عقده‌های لنفاوی، طحال، تیموس و حلقه‌والدیر منشأ می‌گیرند. دستگاه گوارش شایعترین محل بروز لنفوم خارج عقده‌ای است، در اکثریت قریب به اتفاق موارد لنفوم‌های خارج عقده‌ای از نوع غیرهوچکینی هستند. لنفوم اولیه گوارشی از بافت لنفاوی مخاط روده (Gut associated lymphoid tissue = GALT منشأ می‌گیرد.<sup>(۲)</sup>

معیارهای تشخیص لنفوم اولیه گوارشی در سال ۱۹۶۱ توسط Dowson چنین ارائه شده است.

۱- عدم وجود لنفادنوپاتی موضعی یا منتشر  
۲- طبیعی بودن تعداد کل و شمارش افتراقی گلبول‌های سفید خون  
۳- در هنگام لاپاراتومی یا اتوپسی، تنها غدد لنفاوی

\* استادیار دانشگاه علوم پزشکی و خدمات بهداشتی درمانی ایران - پاتولوژیست

جدول شماره ۱- تقسیم بندی لنفوم‌های اولیه گوارشی (غیر هوچکینی)

**B - cell**

1) Lymphoma of mucous associated lymphoid tissue (M A L A T)

a; Low grade B - Cell lymphoma of M A L T

b; High grade B - Cell lymphoma of M A L T

c; Immunoproliferative small intestinal disease (IPSID);

Low grade, mixed or high grade

2) Malignant lymphoma (centrocytic lymphomatous polyposis)

3) Burkitt's or Burkitt's like lymphoma

4) Other types of low or high grade lymphoma corresponding to peripheral lymph node equivalents

**T - cell**

1) Enteropathy associated T - Cell lymphoma (E A T L)

2) Other types un associated with enteropathy

لنفوسیتی کمتر دارد بنام *Marginal zone*

مارکرهای مهم ایمونولوژیک هر سه نوع سلول در ذیل آمده است:

*Follicular center cell (centrocyte)*  $slgM+$  و  $CD10+$  ,  $CD5-$ *Mantle zone cell*  $slgM+$  ,  $SlgD+$  ,  $CD10-$  ,  $CD5+$ *Marginal zone lymphocyte*  $slgM+$  , or  $IgA_1+$ 

به عنوان مثال لنفوم *MALT* از سلولهای ناحیه مارژینال منشاء گرفته و خصوصیات ایمونولوژیک مشابهی با آن دارد ولی پولیپوز لنفوماتو از سلولهای ناحیه *Mantle zone* ناشی می شود لذا علائم و پیش آگهی آن با لنفوم *MALT* متفاوت است.<sup>(۱)</sup>

**معرفی بیمار**

بیمار مرد ۲۹ ساله ای است که به دلیل درد شکم و علائم انسداد روده مراجعه کرده است. بیماری وی از ۹ ماه قبل بصورت شکم دردهای متناوب و اسهال آغاز شده بود. طی مراجعه قبلی در کولونوسکوپی زخمهای ناپیوسته مخاطی مشاهده شده بود که جواب آسیب شناسی از بیوپسی مخاط روده فقط التهاب مزمن مخاط بدون تغییرات نئوپلاستیک را

اساس این طبقه بندی بر مبنای شباهت مورفولوژیک و ایمونولوژیک سلولهای تومور با لنفوسیت های طبیعی در قسمت های مختلف بافت لنفاوی مخاطی است. بافت لنفاوی مخاطی شامل سه بخش مجزا می باشد:

۱- فولیکول های لنفاوی که بطور طبیعی در پلاک های پی پی (peyers patch) و به تعداد کمتر در کولون یافت می شوند. فولیکول ها ممکن است در اثر تحریک ایمونولوژیک مداوم در مناطقی که بطور طبیعی یافت نمی شوند ظاهر گردند.

۲- سلولهای پراکنده لنفورتیکولار در آستر مخاطی

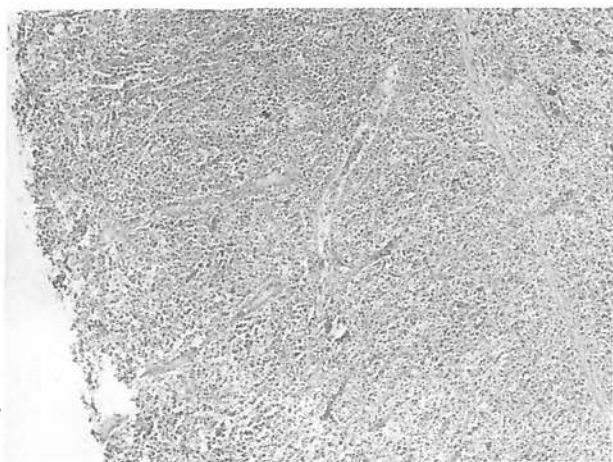
۳- سلولهای لنفوسیت *T* داخل اپی تلیالی (*Intra epithelial lymphocytes*) هر فولیکول لنفاوی خود از سه قسمت هیستولوژیک تشکیل شده است:

الف) مرکز زایگر که دارای سلولهایی است بنام

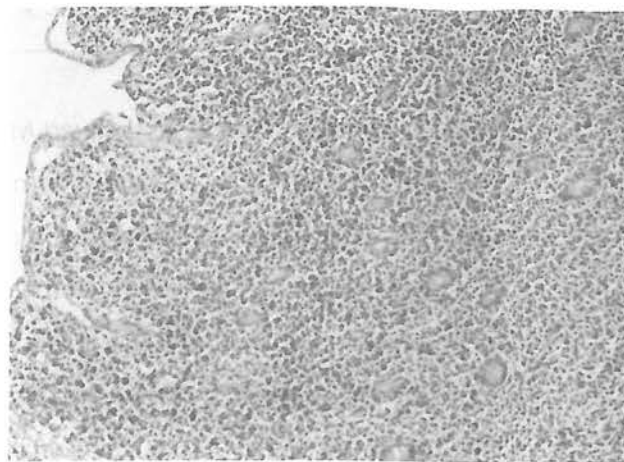
سلولهای مرکز فولیکولی (*Follicular center cell* و یا *Centrocytes*)

ب) ناحیه پرتراکم اطراف مرکز زایگر بنام *Mantle zone*

ج) بیرونی ترین لایه معمولی اطراف فولیکول که تراکم



فتوگرافی شماره ۲



فتوگرافی شماره ۱

فتوگرافی شماره ۱ و ۲- تصاویر آسیب شناسی نمونه برداشته شده

### بحث

پولیپوز لنفوماتو (*Multiple lymphomatous polyposis*)

بیماری نادر است که اولین بار در سال ۱۹۶۱ بوسیله *Cornes* شرح داده شد. در این بیماری تومورهای پولیپوئید متعدد طول قابل توجهی از دستگاه گوارش را در یک یا چند سگمان مختلف گرفتار می‌کنند. بیشتر گمان می‌رفت که همه انواع لنفوم اعم از هوچکینی و غیرهوکینی ممکن است بدین گونه تظاهر نمایند ولی در سال ۱۹۸۴ *Isaacson* و همکارانش نشان دادند که پولیپوز لنفوماتو از نوع *Mantle zone lymphoma* محسوب می‌شود و بخاطر پیش آگهی بد بایستی آن را از سایر انواع لنفوم‌های اولیه گوارشی افتراق داد.<sup>(۱)</sup>

پولیپوز لنفوماتو روده بسیار نادر است. در بررسی ۱۱۷ بیمار با لنفوم روده فقط ۲/۶ درصد از نوع *MLP* بوده است.<sup>(۲)</sup>

عده‌ای از مؤلفان برای پولیپوز لنفوماتو پراکنندگی جغرافیایی خاصی قائل نشده‌اند.<sup>(۵)</sup> این در حالی است که در بعضی منابع وجود این بیماری در منطقه خاورمیانه با علامت سؤال نمایش داده شده است،<sup>(۹)</sup> که ممکن است بدلیل عدم وجود گزارش مستند از این منطقه باشد. بررسی مقاله‌های چندسال اخیر نیز شواهدی برخلاف این نظر ارائه نکرد.

سن ابتلا بین ۴۳ تا ۸۲ سالگی و سن متوسط ۶۱ سالگی است و حدود ۹۰-۶۰ درصد بیماران مرد هستند.<sup>(۳)</sup> نکته قابل توجه در مورد سن ابتلا به بیماری اینک در هیچیک از گزارش‌هایی که مطالعه شد بیماری تا این حد جوان معرفی

مطرح می‌کرد. از آن پس بیمار تحت درمان با پردنیزولون و سولفاسالازین قرار می‌گیرد. ابتدا اسهال بیمار قطع می‌شود ولی بعدها خونریزی و دفع لخته از مقعد پدیدار می‌شود. بیمار ۳ ماه بعد از مراجعه اول بدلیل علائم انسداد بستری می‌شود. وی در این مدت ۲۰ کیلوگرم کاهش وزن داشته است. در معاینه لنفادنوپاتی و تب نداشت، شکم بیمار متسع و دردناک بود و تودهای نرم و نامنظم در ربع تحتانی راست شکم لمس می‌شد. آزمایشات بیمار آنمی نورموکروم نورموسیت خفیف و لوکوسیت‌های در حد طبیعی، سرعت رسوب گلبولی ۶۰ و ۱۰۵ را نشان داد.

در رادیوگرافی‌ها اتساع ژژونوم و فقدان گاز در کولون مشاهده گردید که به نفع انسداد روده باریک بود. در حین عمل مقداری مایع کدر درون صفاق به همراه توده بزرگی در قسمت میانی ژژونوم با پرفوراسیون روده دیده شد. کبد و طحال طبیعی و چند غده لنفاوی مزاتر نیز درشت تر از حد معمول بود. در بررسی آسیب شناسی ۷ توده پولیپوئید به قطر ۱/۵-۰/۵ سانتی متر درون لومن مشاهده شد. یک پرفوراسیون به همراه آگزودا در سطح ژژونوم وجود داشت. تشخیص آسیب شناسی تومور روده *Multiple lymphomatous polyposis* و بیوپسی کبد *Non specific reactive hepatitis* گزارش شد. بیمار دو هفته پس از عمل دچار نارسائی حاد کلیوی (*ATN*) شد و علیرغم درمان درگذشت.

نشده بود.

تمامی بخشهای دستگاه گوارش از معده تا رکتوم ممکن است مبتلا شود. گرفتاری مری بسیار نادر است و یکی از شایعترین محل‌های درگیری ایلئوسکال می‌باشد. در اکثر موارد MLP بخش‌های محدودی از لوله گوارشی حاوی پولیپ هستند البته مواردی با درگیری منتشر گوارشی نیز گزارش شده است.<sup>(۶)</sup>

اندازه پولیپ‌ها از چند میلی‌متر تا ۴ سانتی‌متر متغیر است و اغلب آنها بدون پایه‌اند گرفتاری غدد لنفاوی ناحیه‌ای و دور دست بطور شایع بخصوص در مراحل آخر بیماری دیده می‌شود. MLP تمایل زیادی به درگیری اعضای غیرگوارشی، از جمله خون محیطی، کبد، طحال، مغزاستخوان و غدد لنفاوی دارد.<sup>(۳)</sup>

سیر علائم بالینی کوتاه مدت و معمولاً کمتر از ۲ سال است. علائم گوارشی فوقانی و تحتانی از جمله: تهوع، استفراغ، تغییر وضعیت اجابت مزاج، درد شکم، سوء جذب، آنروپاتی با دفع پروتئین، خونریزی گوارشی، انسداد جزئی یا کامل روده و توده قابل لمس شکمی می‌باشد، کاهش وزن و تب نیز نمونه‌هایی از دیگر علائم بالینی بیماری می‌باشند، بخصوص تب، که ممکن است علامتی دال بر عمومی شدن لنفوم باشد. در برخی بیماران آسیت در اثر گرفتاری صفاق یا بسته شدن مجاری لنفاوی بوجود می‌آید و عده‌ای از بیماران مبتلا به پولیپوز لنفوماتو متعدد بعلت سوراخ شدن و یا انسداد روده دچار شکم حاد جراحی می‌شوند.<sup>(۴)</sup>

در بررسی‌های بعمل آمده برای ارائه مدلی از چگونگی ایجاد پولیپ‌های متعدد دستگاه گوارش در پولیپوز لنفوماتو تئوری لانه‌گزینی (Homing) لنفوسیت‌ها بواسطه گیرنده‌های خاص مطرح شده است. برای اثبات این نظریه در یک تحقیق جالب از انفوزیون سلولهای توموری ویژه به بدن موش استفاده شده است که منجر به پدیدارگشتن توده‌های پولیپ مانند متعدد در دستگاه گوارشی موش گردید.<sup>(۸)</sup>

در گزارش نادری از ابتلاء همزمان به ایدز و MLP تأثیر سیتوکین‌های مختلف مخصوصاً اینترلوکین - ۶ و اینترلوکین - ۱۰ در تکثیر لنفوسیت‌های B مورد توجه قرار گرفته است. اعتقاد مؤلف در این مقاله بر عدم تأثیر مستقیم

لنفوژنز ویروس HIV و ارتباط بین MLP و ایدز از طریق رها سازی سیتوکین‌ها عنوان شده است.<sup>(۷)</sup>

در بررسی میکروسکوپی پولیپ‌ها ارتشاح مخاطی لنفوسیت‌های نئوپلاستیک باعث آتروفی چین‌ها و تحلیل رفتن عضله مخاطی می‌شود. وقوع آروزیون در مخاط کمتر دیده می‌شود و تخریب غدد مخاطی شایع است ولی ضایعه لنفوپای تلیال بندرت مشاهده می‌گردد. طرح رشد سلولها با درشت‌نمایی کم بصورت ندولار یا آمیخته‌ای از ندولار و منتشر است. با درشت‌نمایی بیشتر سلولهای لنفوسیتی یکسان با اندازه‌های کوچک تا متوسط و هسته شکافدار و سیتوپلاسم اندک مشاهده می‌شوند. ممکن است لنفوسیت‌های بزرگ نیز به تعداد بسیار کم وجود داشته باشند که باقیمانده مراکز زایگر لنفاوی بوده و نئوپلاستیک محسوب نمی‌شوند.<sup>(۱)</sup> براساس معیار مورفولوژیک پولیپوز لنفوماتو را طبق دسته‌بندی گروه Kiel بعنوان:

*Low grade lymphoma, centrocytic type* و بر مبنای طبقه بندی *Working formulation* بصورت: *Diffuse smali cleaved cell lymphoma (Intermediate grade)* می‌توان تلقی کرد. هرچند از لحاظ مورفولوژیک MLP در دسته بندی کیل در گروه *Low-grade* قرار می‌گیرد، ولی توجه به این نکته از کمال اهمیت برخوردار است که پیش‌آگهی پولیپوز لنفوماتو بسیار بد بوده و حتماً باید بعنوان یک *High grade B cell lymphoma* درمان شود.<sup>(۱،۲)</sup>

ممکن است پولیپوز لنفوماتو در بیوپسی‌های کوچکی که توسط اندوسکوپ برداشته می‌شود با لنفوم از نوع MALT اشتباه شود. لنفوم MALT یک لنفوم با درجه بدخیمی کم متشکل از سلولهای شبیه سانتروسیست است که از *Marginal zone* منشاء می‌گیرد و از جهات ذیل با پولیپوز لنفوماتو متعدد متفاوت است:

- ۱) لنفوم MALT عموماً محدود به یک ارگان است.
- ۲) لنفوم MALT در اکثر موارد همراه *Immunocytoma* است در صورتی که MLP از سلولهای یکسانی تشکیل شده است.
- ۳) در نوع *MALT, CD5* منفی است و ایمونوگلوبولین‌های سطحی لنفوسیت‌ها از نوع *IgM* یا *IgA* است و *IgD* دیده

(۱) نمی شود.

دانست. (۱، ۴، ۶)

همانطور که ذکر شد بدلیل پیش آگهی بد این بیماری پولیپوز لنفوماتو را باید بعنوان یک لنفوم با درجه بدخیمی بالا تلقی و درمان کرد. در بررسی Ruppert, Smith, طول عمر متوسط بیماران ۱۸ ماه بوده ولی O'brian بقای سه سائۀ بیماران خود را ۵۰ درصد ذکر کرده است، بطور کلی طول عمر متوسط بیماران کمتر از ۳ سال برآورد می شود. (۱، ۳)

در اینجا هم مانند سایر انواع لنفوم های اولیه گوارشی هنگامی که درگیری دیگر اعضا وجود نداشته باشد (Stage I E) برحسب تقسیم بندی Ann - Arbor (روی لنفوم غیرهوچکینی)، جراحی و برداشتن وسیع قسمت مبتلا و اشعه درمانی جنبه درمان قطعی دارد. (۳) ولی در نوع پیشرفته بیماری و درگیری قسمت های متعدد و موارد شکم حاد مثل سوراخ شدگی، خونریزی شدید گوارشی و انسداد روده، جراحی تسکینی (palliative) اجرا می شود. (۳)

بطور کلی شیمی درمانی در MLP بخصوص در مواردی که جراحی رادیکال امکان پذیر نیست طریقه انتخابی محسوب می شود، لذا این بیماران باید به بخش شیمی درمانی ارجاع شوند تا به بخش جراحی. رژیم های مختلف درمانی برای این بیماران C H O P (سیکلو فسفامید، وین کریستین، Doxorubicin و پردنیزون) و COP (سیکلو فسفامید، وین کریستین، پردنیزون) و انواع متعدد دیگری ارائه شده است که برتری هیچکدام بر دیگری اثبات نشده است. (۴)

MLP ممکن است با هیپرپلازی ندولار لنفاوی (Lymphoid nodular hyperplasia) اشتباه شود. در این پدیده که بیشتر در بچه ها و افراد جوان دیده می شود پولیپ های متعدد گوارشی ظهور می کند که در نمای میکروسکوپی بصورت فولیکول های لنفاوی متعدد با مراکز زایگر فعال و وسیع می باشد. (۱)

در پولیپوز لنفوماتو متعدد مارکرهای لنفوسیت B مثل CD19, CD22, CD20 در مورد سلول های نئوپلاستیک مثبت می شود. باید دانست که در رنگ آمیزی اختصاصی برای مارکرهای لنفوسیت T می توان سلول های T غیرسرطانی را به تعداد محدود بین سلول های B تومورال مشاهده کرد. مثبت شدن IgD و IgM سطحی (هر دو) به همراه CD5 (بصورت ضعیف) مؤید این فرضیه است که سلول های تومورال از Mantle zone منشأ می گیرند.

بدلیل طرح ندولار قبلاً تصور می شد که پولیپوز لنفوماتو از سلول های مرکز زایگر منشأ می گیرد ولی مثبت شدن مارکر CDW 32 (KB 61) نشان می دهد که سلول های توموری نمی توانند از نوع سلول های مرکز فولیکولی باشند.

به همین ترتیب مثبت شدن پروتئین BCL2 نیز که قبلاً مارکر اختصاصی سلول های مرکز فولیکولی و لنفوم فولیکولار تلقی می شد هم در سلول های طبیعی Mantle zone و هم در MLP مشاهده می شود. پس از لحاظ طرح ایمنونوهیستوشیمیائی پولیپوز لنفوماتو را بایستی یک Mantle cell lymphoma

gastroenterology, 1994, 19 (2), 132-34

5) O'briain D.S et al ; Multiple lymphomatous polyposis of the gastrointestinal tract; American journal of surgical pathology, 1989, 13(8), 691-9

6) Smir B.N, Pulitzer R.D ; Multiple lymphomatous polyposis of the gut ; Journal of Clinical Gastroenterology , 1994, 19(2) , 139-42

7) Stollman N., et al ; Intestinal lymphomatous polyposis in a patient with A I D S; American Journal of Gastroenterology , 1994, 89(52), 802-4

## REFERENCES

1) Annelaverggne, et al.; Multiple lymphomatous polyposis of the gastrointestinal tract, Cancer, 1994, 74 (11) , 3042-50

2) James OD, OXFORD Textbook of pathology, MC Gee , 1992

3) Mynster B. et al ; Multiple lymphomatous polyposis of the colon and rectum; Scandinavian journal of gastroenterology , 1994 , 29(6), 545-49

4) Norum J. et al ; Multiple Lymphomatous polyposis of the gut ; Journal of clinical

8) Takemori H. et al ; *The growth of mouse hybridoma cells between peyers patch lymphocyte and myeloma cell in the gastrointestinal tract ; A model for human , M L P of GI tract ;*

*Tohoku-J-EXP Med 1993 , 170(3) , 197-205*

9) Whitehead R. ; *Gastrointestinal and oesophageal pathology , Churchill Livingston, 1990*



---

**MULTIPLE LYMPHOMATOUS POLYPOSIS OF THE  
GASTROINTESTINAL TRACT : A CASE REPORT  
AND REVIEW OF THE LITERATURE**

*M. Hoormazdi, M.D. \**

**ABSTRACT**

*Multiple lymphomatous polyposis (M L P) is a rare type of gastrointestinal lymphoma presenting as multiple polyps involving large segments of the bowel. The lesions have been classified by immuno - histochemical methods as " Mantle Zone Lymphoma " .*

*According to our knowledge, no case of M L P has been reported in Iran.*

*The 29 years old male who presented in this paper, is the youngest patient that has been reported in medical literature.*

**Key words:** 1) Extranodal lymphoma

2) Multiple lymphomatous polyposis (M L P)

3) Primary gastrointestinal lymphoma

---

\* Assistant Professor of Pathology , Iran University of Medical Sciences and Health Services