

گزارش دو مورد آتاکسی تلانژکتازی در یک خانواده

دکتر حسینعلی ابراهیمی*

دکتر سعداله شمس الدینی**

چکیده

آتاکسی تلانژکتازی یا سندرم لوئیس - بار بیماری ارثی نادری از گروه آنژیوماتوزهای پوستی همراه ناهنجاریهای سیستم عصبی است که قسمتهای متعددی را درگیر کرده و از راه توارث اتوزوم مغلوب منتقل می‌شود. بیماری از موقع راه افتادن کودک با عدم تعادل در راه رفتن خود را نشان می‌دهد و بتدریج تشدید می‌یابد، اختلال عروقی بصورت شبکه شریانی غیرطبیعی روی ملتحمه چشمها خود را نمایان می‌سازد. زن معیوب روی بازوی بلند کروموزوم ۱۱ قرار دارد. نقص سیستم ایمنی در این بیماری بصورت کمبود یا عدم وجود *IgA* و کاهش *IgG* ظاهر می‌شود. همچنین بعلت اختلال کبدی، آلفافتوپروتئین سرم افزایش می‌یابد. موارد گزارش برادر و خواهری ۱۱ و ۷ ساله هستند که در آنها علائم واضح بالینی شامل، تلانژکتازی روی ملتحمه چشمها و گوشها، عدم تعادل در راه رفتن و اختلال در آزمونهای مخچه، افزایش آلفافتوپروتئین سرم، کاهش *IgA* در برادر و عدم وجود *IgA* در خواهر همگی دلالت بر وجود این بیماری دارد.

کلید واژه‌ها: ۱- آتاکسی تلانژکتازی ۲- سندرم لوئیس بار ۳- تلانژکتازی

مقدمه

آتاکسی تلانژکتازی شامل گروهی از بیماریهای ارثی، از دسته بیماریهای مادرزادی پوست و سیستم عصبی است که به طریق توارث ژنتیکی اتوزوم مغلوب منتقل شده و با درگیری سیستمهای مختلف بدن همراه است. مبتلایان به این بیماریها یا از ابتدای تولد دارای علائم واضح بیماری هستند و یا پس از گذشت سالها این علائم را پیدا می‌کنند، که در این صورت تحت عنوان فاکوماتوزها (*Phakomatoses*) نامیده می‌شوند.^(۱۴) فاکوماتوزها شامل توبرواسکلروز (*Tuberous Sclerosis*)، نوروفیبروماتوز (*Neurofibromatosis of Von Reclinghausen*) و آنژیوماتوزهای پوستی همراه ناهنجاریهای سیستم عصبی می‌باشند، که چندین گونه مختلف از این آنژیوماتوزهای پوستی همراه ناهنجاریهای سیستم

عصبی مانند سندرم استورژ - وبر (*Sturge - weber*)، همانژیوم پوست همراه ناهنجاری عروق نخاع، سندرم خال اپیدرمی، تلانژکتازی فامیلی، همانژیوم مخچه و شبکیه چشم، بیماری فابری و سندرم لوئیس بار شناخته شده است.^(۱۴) در این گزارش دو مورد از سندرم لوئیس بار که جزء گونه‌های نادر آتاکسی تلانژکتازی است در اعضای یک خانواده مورد بررسی قرار گرفته‌اند.

معرفی بیماران

بیماران مورد بررسی برادر و خواهری ۱۱ و ۷ ساله می‌باشند که بعلت عدم تعادل در موقع راه رفتن و ایستادن مراجعه کرده‌اند. این مشکل از موقع راه رفتن بصورت گامهای

* استادیار بیماریهای مغز و اعصاب، دانشگاه علوم پزشکی و خدمات بهداشتی و درمانی کرمان

** دانشیار بیماریهای پوست، دانشگاه علوم پزشکی و خدمات بهداشتی و درمانی کرمان

۱) و همچنین الکتروانسفالوگرام انجام شده که اختلالی مشاهده نشده است. از ۴ سالگی عروق روی ملتحمه چشمها برجسته و پرخون شده و بتدریج افزایش یافته است.

ناموزون و سقوط های مکرر ایجاد و بتدریج تشدید یافته است. برادر در سیربیماری یک مرتبه سقوط همراه بیهوشی و حرکات مشکوک تونیک - کلونیک راداشته است که اقدامات تشخیصی از نظر تشنج، شامل بررسی کلسیم و قندخون (جدول

جدول ۱- آزمایشات غیراختصاصی بیماران موردبررسی

مورد	FBS	Ca	U.A	BUN	Na	K	A.P	AST	ALT	LDH	Bill
برادر	70 mg/dl	10mg/dl	nor	30mg/dl	130mq/l	3.7 mq/l	210 unit	19 unit	16 unit	238 unit	1.2 unit
خواهر	62mq/l	10mg/dl	nor	25mg/dl	131mq/l	4.2 mq/l	170 unit	22unit	17unit	280 unit	0.6 unit

هیچ کدام از بیماران مشاهده نشده است. رفلکسهای تاندونی عمقی بطور ژنرالیزه کاهش یافته و بابنسکی دیده نمی شود. اختلال ذهنی نیز در بیماران وجود ندارد. میزان رشد قد و وزن بیماران، زیر منحنی استاندارد رشد قرار دارد. (جدول ۲)

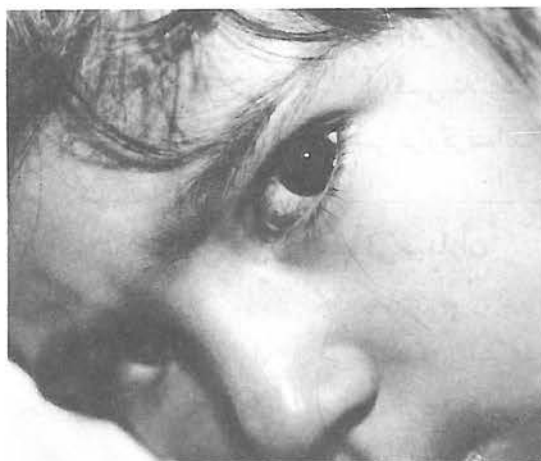در معاینه فیزیکی راه رفتن بیماران ناهماهنگ بوده و با قاعده باز و سقوط مکرر همراه است. آزمون های بررسی مخچه تماماً مختل بوده، هیپوتونی ژنرالیزه و از بین رفتن حرکات ساکادیک (sacadic) چشم دیده می شود. چرخاندن سر و گردن بجای چشمها (apraxia) در برادر دیده می شود. عروق ته چشم طبیعی بوده و در معاینه قرنیه، حلقه کایزر در

جدول ۲- مشخصات رشد بیماران موردبررسی

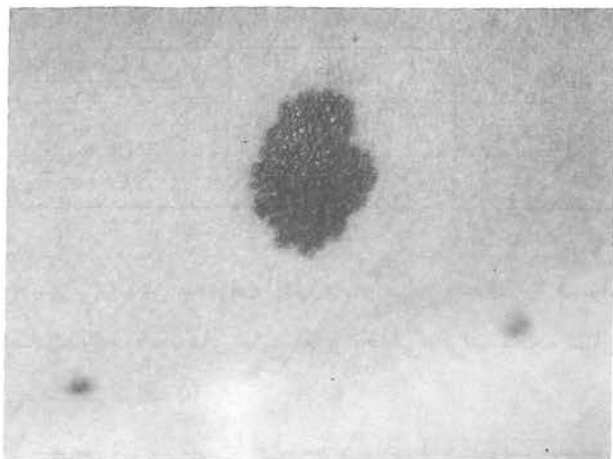
بیمار	قد	وزن	دورسر
برادر	۱۱۳ سانتیمتر	۱۶/۵ کیلوگرم	۴۹ سانتیمتر
خواهر	۱۰۲ سانتیمتر	۱۲/۵ کیلوگرم	۴۹ سانتیمتر

پوست خشک بوده و بطور پراکنده از کک - مک (mottled) freckles پوشیده شده است. لکه های تیره و روشن (pigmentation) روی بازو و ران بیمار دیده می شود (فتوگرافهای ۲ و ۳)

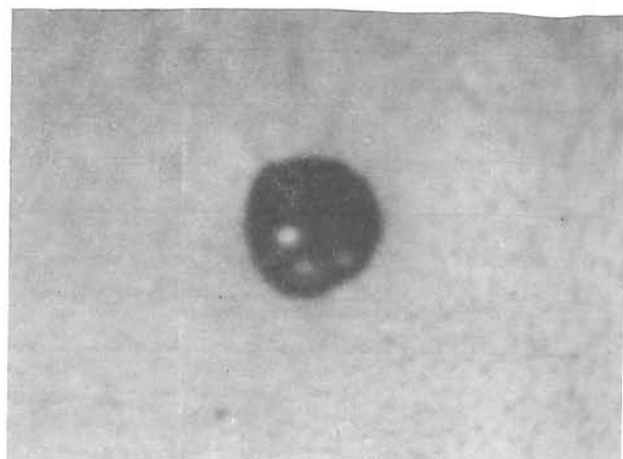
در معاینه سر و صورت، موها خشک بوده شکنندگی و ریزش ندارند. گشادی عروق روی ملتحمه چشمها، لاله گوش و گونه بصورت شبکه (تلانزکتازی) دیده می شود (فتوگراف شماره ۱)



فتوگراف شماره ۱- شبکه عروقی تلانزکتازی روی ملتحمه چشم



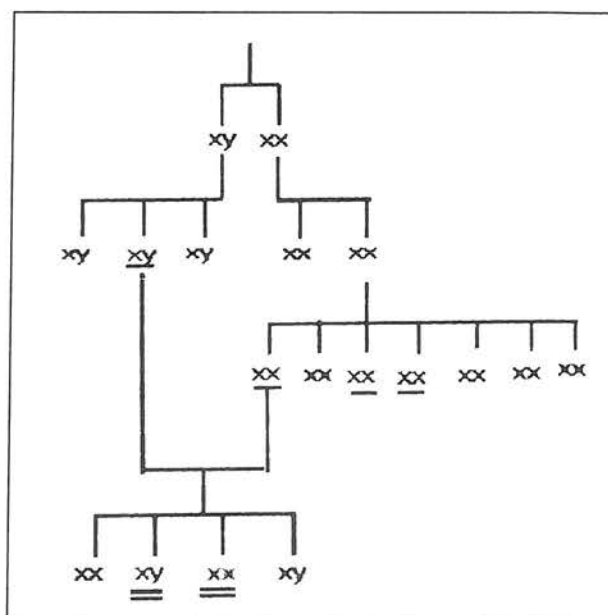
فتوگراف شماره ۳- لکه روشن (Hypopigmented Patch) روی بازوی یکی از بیماران



فتوگراف شماره ۲- لکه های روشن (هیپوپیگمانته) روی ران

سرم بین ۶ تا ۷ برابر مقدار طبیعی است، IgA در خواهر وجود ندارد و در برادر پائین تر از حد طبیعی بوده و IgE در هر دو بیماران بالاست (جدول ۳). در آزمایش کامل ادرار آمینواسید اوری دیده نشده است. آزمایشات فعالیت کبدی، کلسیم و فسفر در هر دو بیمار کاملاً طبیعی است.

پدر و مادر این بیماران با یکدیگر نسبت خانوادگی درجه ۲ دارند. والدین و دو تن از خاله های بیماران فقط ضایعات چشمی شبیه (*telangiectasia*) را دارند، شجره نامه بیماران در شمای شماره ۱ رسم شده است. در بررسی های آزمایشگاهی انجام شده آلفا فتوپروتئین



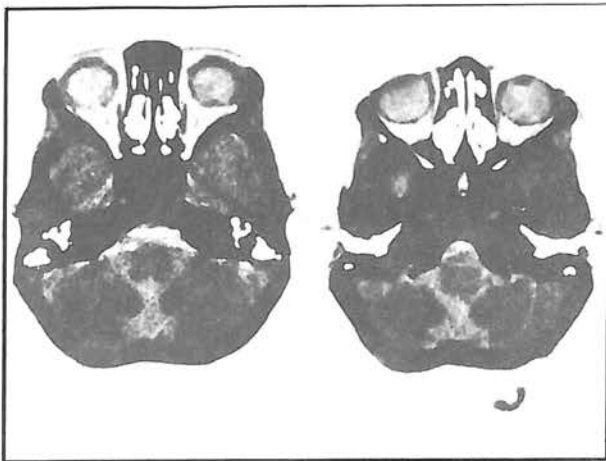شمای شماره ۱- شجره نامه بیماران (برادر و خواهر) مورد بررسی

(در شجره نامه افراد دارای تلانژکتازی تنها با یک خط در زیر و افراد بیمار با دو خط نشان داده شده است)

جدول ۳- نتایج آزمایشات ایمونوگلوبولینها و آلفا توپروتئین در بیماران مورد بررسی

مورد	IgA	IgG	IgM	IgE	آلفا توپروتئین
برادر	۱۰۰ mg/dl	۱۲۵۰ mg/dl	۲۹۰ mg/dl	۱۵۵ mg/dl	۱۱۵ unit
خواهر	ندارد	۱۸۵۰ mg/dl	۲۴۳ mg/dl	۱۷۲ mg/dl	۱۳۸ unit

ولی طحال و سایر احشاء طبیعی هستند. در بررسی های بعمل آمده سرعت هدایت عصبی و الکترومیوگرافی طبیعی بوده است.



فتوگراف شماره ۵- آتروفی مخچه همراه گشاد شدن حوضچه های مایع مغزی نخاعی

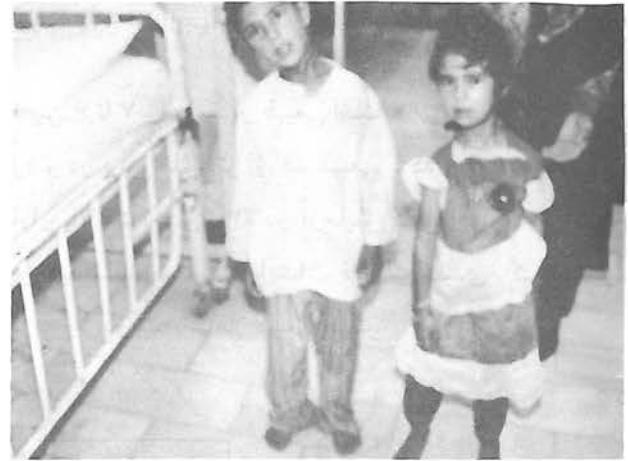۲ سالگی مورد توجه پدر و مادر قرار گرفته ، که بصورت راه رفتن ناموزون و ناهماهنگ خود را نشان داده است.

در ۳ تا ۵ سالگی این اختلال به شکل عدم تعادل واضح ، همراه با مختل بودن آزمونهای مخچه بروز می کند که ناشی از دژنراسانس قشر مخچه است ، که واضحتترین گرفتاری سیستم عصبی مرکزی می باشد. از بین رفتن الیاف میلین ستونهای خلفی ، راههای نخاعی مخچه ای و تغییرات دژنراتیو در سلولهای گره های سمپاتیک ، شاخهای قدامی و خلفی نخاعی ، از بین رفتن سلولهای رنگدانه دار جسم سیاه ، لوکوس سرولوئوس ، و انکلوزیون سیتوپلاسمیک هم ممکن است دیده شود.^(۱)

حرکات غیرارادی کره آنتوز و شکلک درآوردن همراه تکلم دیزآرتریک ، نیستاگموس و حرکات جرک (jerk) چه سها همراه با از بین رفتن حرکات ساکادیک (saccadic) ، حرکات

سی تی اسکن بیماران آتروفی واضح مخچه را همراه گشاد شدن حوضچه های مایع مغزی نخاعی اطراف مخچه نشان می دهد (فتوگراف ۵)

تیموس در بررسی با اولترسونوگرافی قابل رؤیت نیست ،



فتوگراف شماره ۴- وضعیت ایستادن بیماران که نشانه ای از عدم تعادل آنهاست

بحث

سندرم لوئیس - بار (Louis - bar) بیماری ارثی نادری است^(۲) که سیستم های متعددی را درگیر کرده و برای اولین بار در سال ۱۹۲۶ توسط Syllaba و Henner گزارش و سپس در سال ۱۹۴۱ توسط Louis - bar شرح داده شده است.^(۱۱ و ۵) نحوه انتقال آن بصورت اتوزوم مغلوب است. در ابتدا تحت عنوان سندرم (Ataxic dyskinetic) شناخته شد.^(۱) ژن عامل در این بیماری روی بازوی بلند کروموزوم ۱۱ قرار دارد،^(۱۲) و در همه نژادها پراکنده است.^(۱۳) اختلال در این بیماری مانند گزرودرماپیگماتوزوم و سندرم کوکائین در ترمیم DNA است ولی این بیماری از گروه فاکوماتوزهاست و در رده پنجم این گروه قرار می گیرد.^(۷)

شروع بیماری کم و بیش مقارن راه افتادن کودک است.^(۱) اولین تظاهر در این بیماران یکی در ۱/۵ سالگی و دیگری در

رنگدانه همراه تانزکتازی) است. آدنوپاتی ژنرالیزه و افزایش موهای صورت با زرد زخم‌های مکرر همراه زگیلهای متعدد دیده می‌شود.^(۹) در معاینه پوستی این بیماران، پوئی کیلودرمی و تانزکتازی در نواحی آفتاب‌گیر پوست و نیز در قسمت خارجی ملتحمه چشم‌ها دیده می‌شود، ولی آدنوپاتی و سایر علائم را ندارد.

بیماری پیشرونده است و در دهه دوم عمر عفونتهای ریوی و انواع سرطانها بیماران را از بین می‌برند، گفتنی است این بیماران استعداد قابل توجهی به بروز سرطان دارند، در بعضی آمارها آمده است که بین ۴۰-۳۰ درصد این بیماران دچار سرطان می‌شوند که در ۸۰ درصد موارد از گروه لنفوئیدهاست. در افراد هتروزیگوت هم شانس وقوع سرطان پستان ۶/۸ برابر جمعیت عادی گزارش شده است.^(۸) این بیماران به اشعه‌های یونیزان حساس بوده و این اشعه‌ها باعث افزایش بدخیمی بخصوص سرطان پوست از نوع *Basal cell* می‌شود لذا ضرورت دارد این بیماران در معرض اشعه‌های یونیزان قرار نگیرند، و بدین منظور می‌توان از کرمهای محافظت کننده در برابر آفتاب استفاده نمود.^(۳)

در تشخیص افتراقی، بیماری *Hartnup* مطرح است که با توجه به عدم پروتئین اوری رد می‌شود. بیماری دیگر دژنراسانس هپاتولانتیکولر (بیماری *wilson*) است که علائمی دال بر وجود این بیماری از قبیل حلقه کایزر در چشم دیده نشد. بهترین شاخص بیماری یکی وجود آلفا فو پروتئین سرم بمقدار زیاد (۱۰-۲ برابر طبیعی) است که در بیماران گزارش شده بین ۶ الی ۷ برابر طبیعی بوده است و دیگری کاهش یا عدم وجود *Iga* است که در بیمار خواهر وجود ندارد و در برادر به حداقل مقدار طبیعی رسیده است. (جدول ۳)

شبهه عروقی تانزکتازی بدون تظاهرات رفتاری مخچه و سایر علائم آتاکسی تانزکتازی ممکن است در بعضی افراد مبتلا به سندرم بلوم (*Bloom syndrome*)، کوکائین (*Cockayne's*) و روتسمند - تامپسون (*Rothmund - Thompson*) دیده شود.^(۳) موضوع دیگر تومورهای حفره خلفی مغز است که می‌تواند آتاکسی تانزکتازی را تقلید کند، که در این بیماران سی تی اسکن مغزی انجام شده وجود تومور را رد می‌کند. (فتوگراف ۵)

غیرارادی، سریع، ناگهانی) چشمها ممکن است دیده شود. در موقع نگاه کردن به اطراف بجای چرخاندن چشم، سر و گردن را می‌چرخانند (*apraxia*). نیستاگموس اپتوکینتیک (*optokinetic*)، نیستاگموس در موقع نگاه کردن به یک جسم با حرکت تکراری وجود نداشته و یا کاهش یافته است.^(۱۲، ۱۱) در این بیماران حرکات ساکادیک در چشم پسر مبتلا وجود ندارد و در دختر مبتلا شدیداً کاهش یافته است، نیستاگموس در هر چهار جهت در هر دو بیمار دیده می‌شود، آپراکسی در هر دو بیمار وجود دارد.

رفلکسهای تاندوتی عمقی ممکن است از بین بروند، تنوسیتیه ماهیچه‌ها کاهش یافته و گاهی حالتی شبیه آمیوتروفی پیدا می‌کنند، سیستم عصبی محیطی در آتاکسی تانزکتازی بعلت کاهش گاماگلوبولین بخصوص *Iga* مختل می‌شود، در ابتدا هیپورفلکسی و کاهش سرعت هدایت عصبی ایجاد شده و بدنبال آن فلج قرینه و آتروفیک انتهائی اندامها (بیشتر در ساقها)، در بیماران مسن تر بشکل نوروپاتی حسی و حرکتی تظاهر می‌کند.^(۷، ۴، ۱) بیماران مورد گزارش بعلت کمی سن رفتاری سیستم عصبی محیطی نداشته و الکترومیوگرام و سرعت هدایت عصبی آنها نیز طبیعی است.

کاهش رشد جسمانی علیرغم طبیعی بودن سطح سرمی هورمون رشد دیده می‌شود، بطوری که قد آنها ندرتاً به ۶۰ اینچ می‌رسد و معمولاً زیر ۲۰ درصد در منحنی رشد قرار دارند. رشد بیماران مورد گزارش هم زیر حد استاندارد بوده است. (جدول ۲)

گاهی آتروفی اندامهای تناسلی (*hypogonadism*) دیده می‌شود، و میزان سرمی ۱۷ - کتواستروئید کم است و یا اصلاً وجود ندارد. تحلیل قوای ذهنی در سنین ۱۰-۹ سالگی شروع می‌شود و بتدریج پیشرفت می‌کند.^(۱۰، ۶) در بررسی انجام شده برای این بیماران کاهش واضح در ضریب هوشی دیده نشد، که احتمالاً بعلت پائین بودن سن این بیماران است.

تانزکتازی اولین تظاهر پوستی بیماری است که در نواحی آفتابگیر مثل قسمتهای باز صورت و گردن، ریشه بینی، و روی گونه‌ها بشکل پروانه، و سطوح تاکننده ساعد و قسمت خارجی ملتحمه چشم دیده می‌شود، اختلال در رنگ پوست بصورت پوئی کیلودرمی (*poikiloderma*)، کاهش یا افزایش

آلفا توپروتئين و كاهش يا عدم IgA سرم ، همگي دلالت بر وجود بيماری آتاكسى تلانژكتازى در بيماران معرفى شده دارند.

تمامی یافته‌ها که شامل آتاكسى از موقع راه رفتن کودکان مورد توجه پدر و مادر قرار گرفته ، ظهور شبکه عروقی تلانژكتازى روی ملتحمه ، گوش ، و گونه همراه ضایعات هیپوپيگمانته روی ران و بازو ، کاهش رشد جسمانی ، افزایش

REFERENCES

- 1) Adams R.D, Victor M.; *Principles of Neurology*; Mc Graw Hill 821- 822 , 1027, 1993
- 2) Aminoff M.J.; *Neurology and General Medicine*; Churchill Livingstone 181-182, 1989
- 3) Demis J.D; *Clinical Dermatology*; Lippincott, pp: 1-4; 1993
- 4) Farmer; *Pediatric Neurology*; Harper & Row 626-628; 1983
- 5) Louis - bar D; *Sur un syndrome progressif compartment des telangiectasies cappillaries cutanees et conjonctivales symetriques a disposition naevid et des troubles cerebelleux*; *Confin Neurol* 4:32-42, 1941
- 6) Mac farlin D.E, Strober W, Waldmann T.A; *Ataxia Telangiectasia*, *Medicine* 51:281-314, 1972
- 7) Merritt's *Text Book of Neurology*; Lea & Febriger; 697 - 608 1989
- 8) Peterson RDA, *Funkhouse: JD, Tuck Muller CM, Gatti RA; Cancer Susceptibility in Ataxia telangiectasia; Leukemia*; 6/Suppl - 1 (8-13) 1992
- 9) Reed WB, Epstein WL, Boder E, et al; *Cutaneous manifestation of Ataxia telangiectasia*; *JAMA* 195: 126 -133, 1966
- 10) Smith LL, Conerly SL; *Ataxia telangiectasia or Louis- Bar syndrome*; *J AM Acad Dermatol* 12:681 - 696, 1985
- 11) Syllaba L , Henner K *contribution al indepenence de L , athetose double idiopathiqe et congenitale*, *Rev Neurol* 33: 541-562 ; 1926
- 12) Swash M, Oxbury J; *Clinical Neurology* ; Churchill Livingstone; 1480 - 1481 1991
- 13) Ziv Y et al ; *Ataxia telangiectasia*; *HUM-GENET*- 88/6 (619-626) 1992
- 14) Adams R.D , Victor M; *Principles of Nourology*; Mc Graw Hill 1027, 1993

ATAXIA - TELANGIECTASIA : REPORT OF 2 CASES

H.A. Ebrahimi , M.D. *

S. Shams - Al - Dini, M.D. **

ABSTRACT

The ataxia - telangiectasia or Louis - Bar syndrome is a rare hereditary disease. The inheritance pattern is autosomal recessive, locus gene has been mapped to the long arm of chromosome 11.

The onset of the disease coincides more or less with the acquisition of walking, which is awkward and unsteady. The characteristic telangiectatic lesions, are mainly subpapillary vascular plexuses of the bulbar conjunctivae and over the ears. In these cases ataxia at 1.5 and 2 years old appeared , but telangiectatic lesions appeared at 4 years.

There are high circulating levels of alpha - fetoprotein ; this is thought to be due to immaturity of the liver , and serum concentration of IgA and IgG are reduced. In these cases (one brother and sister), serum alpha fetoprotein significantly increased. In the sister, IgA is absent and in the brother level of IgA is decreased.

Key words: 1) Ataxia - telangiectasia

2) Louis - Bar syndrome

3) Telangiectasia

* Assistant Professor of Neurology , Kerman University of Medical Sciences and Health Services

** Associate Professor of Dermatology , Kerman University of Medical Sciences and Health Services