

## گزارش یک مورد سوراخ‌شدگی خودبخودی معده در نوزادان

دکتر عبدالله عرب‌محمد حسینی\*

چکیده

سوراخ‌شدگی خودبخودی معده در نوزادان نادر است و اغلب در طی پنج روز اول زندگی بخصوص در نوزادانی که در معرض هیپوکسی یا استرس شدید بوده‌اند اتفاق می‌افتد. معمولاً بین روز دوم تا پنجم زندگی وضعیت عمومی بیمار رو به وخامت رفته و یافته‌های بالینی به صورت امتناع از تغذیه، استفراغ، اتساع شکم و دیسترس تنفسی تظاهر می‌کند. در رادیوگرافی ساده شکم مایع و هوای آزاد در داخل صفاق دیده می‌شود، انجام مشاوره جراحی فوری ضرورت دارد. در این مقاله یک مورد نادر سوراخ‌شدگی خودبخودی در ناحیه انحنای کوچک معده در یک نوزاد ۲ روزه معرفی می‌گردد.

کلید واژه‌ها: ۱- سوراخ‌شدگی خودبخودی معده ۲- آنتروکولیت نکروزان ۳- نوزاد

### مقدمه

پارگی‌های دستگاه گوارش در نوزادان با مرگ و میر حدود ۴۰ تا ۷۰ درصد همراه است، شیوع آن در نوزادان پسر کمی بیشتر و زمان پارگی از بدو تولد تا ۵۰ روز پس از آن گزارش گردیده است (۶۰۸).

عوامل ایجادکننده آن به ترتیب شیوع عبارتند از: آنتروکولیت نکروزان (۶۸ درصد)، ایلئوس مکنونیوم (۱۰ درصد) و پارگی‌های خودبخودی (۷ درصد) (۸).

واژه پارگی خودبخودی معده شامل مواردی است که پارگی بعلت آنتروکولیت نکروزان، تروما، بکاربردن لوله معدی، انسدادهای قسمت تحتانی روده و اتساع بیش از حد معده بدنبال تهویه مصنوعی نباشد.

اگرچه علت پارگی خودبخودی معده را فقدان مادرزادی ساختمان عضلانی جدار معده می‌دانند ولی این فرضیه مورد سؤال است زیرا بعد از پارگی معمولاً عضلات قسمت پاره‌شده

حالت جمع‌شدگی پیدا کرده و بطور کاذب بنظر می‌رسد، در قسمت پارگی نسج عضلانی وجود ندارد.

پارگی‌های خودبخودی معمولاً در روز دوم تا هفتم بعد از تولد در نوزادی که قبلاً کاملاً سالم بوده و بطور طبیعی تغذیه می‌شده‌است بطور ناگهانی، با بدی حال عمومی و اتساع شکم و اختلال در تغذیه اتفاق می‌افتد (۵).

معرفی این بیمار بخاطر جلب توجه همکاران به تشخیص سریع و مشاوره به موقع با جراح به منظور ترمیم پارگی و در نتیجه کاهش مرگ و میر نوزاد صورت می‌گیرد.

بیمار نوزاد دختر ۲ روزه‌ای است که بعلت اتساع شدید شکم و دیسترس شدید تنفسی در آبان‌ماه سال ۱۳۷۴ در بخش مراقبت‌های ویژه نوزادان بیمارستان حضرت علی‌اصغر (ع) بستری گردید.

نوزاد یک روز قبل از بستری با زایمان طبیعی و استفاده از واکویوم متولدشده و مادر نوزاد در زمان بارداری مشکل

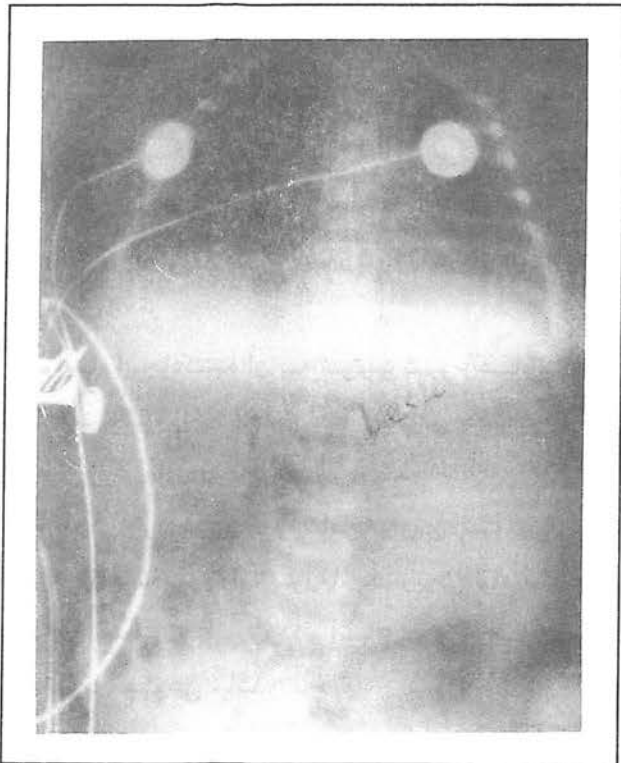
\* استادیار گروه کودکان، دانشگاه علوم پزشکی و خدمات بهداشتی درمانی ایران - بیمارستان کودکان حضرت علی‌اصغر (ع)

خاصی نداشته و زایمان نیز بدون عارضه انجام شده است. نوزاد به همراه مادر همان روز از زایشگاه با حال عمومی خوب مرخص گردیده، چندساعت پس از ترخیص بعلت دیسترس تنفسی، اتساع شکم و خونریزی از رکتوم با حالت شوک به یک بیمارستان مراجعه و پس از انجام اقدامات اولیه به این مرکز منتقل می‌گردد.

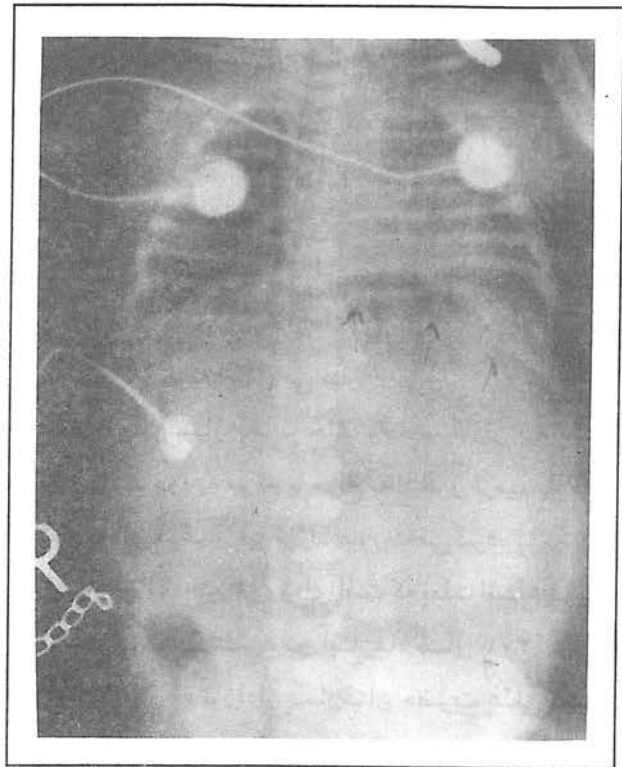
در بدو ورود وزن نوزاد ۳۴۰۰ گرم، قد ۵۰ سانتی‌متر، دور سر ۳۴ سانتی‌متر، تنفس ۸۰ بار در دقیقه، ضربان قلب ۱۶۰ بار در دقیقه و فشارخون بطریقه فلاشینگ ۸۰ میلی‌متر جیوه گزارش گردیده، معاینه سر و چشم و گوش، حلق، بینی، گردن طبیعی بوده و در معاینه قلب و ریه بجز تاکی‌پنه نکته دیگری نداشته است.

شکم کاملاً متسع، صداهای روده کاهش یافته بود، کبد، طحال و کلیه‌ها لمس نشد، معاینه اندامها طبیعی بود. با توجه به اتساع شدید شکم برای بیمار لوله معدی و رکتال

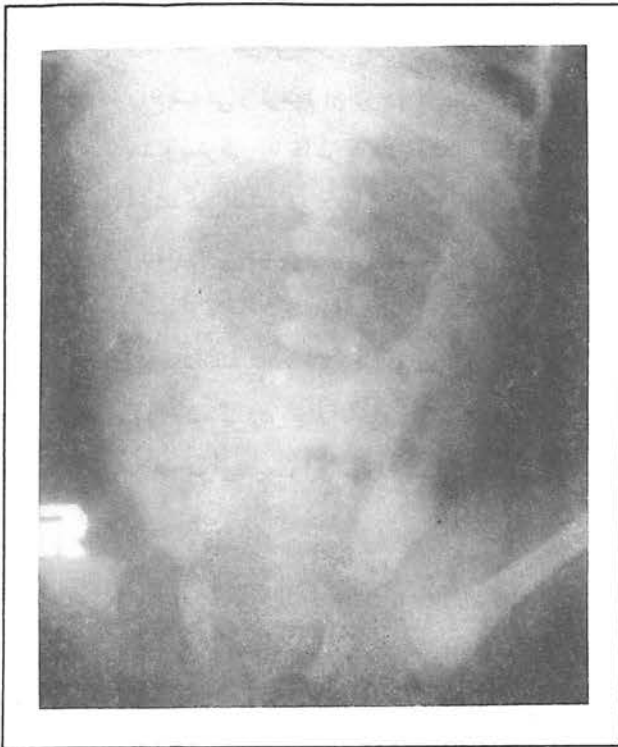
گذاشته شد که در معده ترشحات خونی روشن وجود داشت، هموگلوبین ۱۱/۳ گرم درصد، پلاکت ۵۰۰۰۰، گلبول سفید ۲۷۹۰۰ با ۷۰ درصد پلی‌مورفونوکلتر  $PT$  و  $PTT$  طولانی و بررسی گازهای خونی، اسیدوز متابولیک را نشان می‌داد که با تزریق بیکربنات سدیم اصلاح گردید. الکتروولیت‌ها، قند و کلسیم طبیعی بود، رادیوگرافی ساده شکم هوای آزاد زیر دیاфраگم بعلت پرفوراسیون دستگاه گوارش را نشان می‌داد. بعلت ادامه خونریزی معدی و کاهش هموگلوبین پس از تزریق خون و اصلاح هموگلوبین و اختلالات انعقادی، بیمار با تشخیص احتمالی سوراخ‌شدگی معده، لاپاراتومی گردید که ضمن عمل سوراخ‌شدگی بطول ۵-۶ سانتی‌متر در ناحیه انحنای کوچک معده مشاهده و ترمیم گردید. وضعیت نوزاد پس از عمل جراحی به تدریج بهبود یافت و بیمار دو هفته پس از بستری با حال عمومی خوب مرخص گردید.



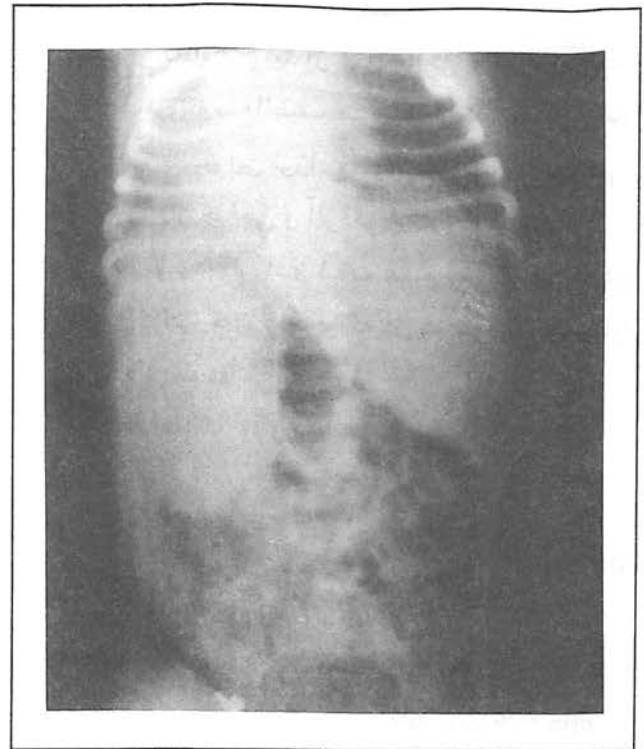
تصویر شماره ۲- وجود هوای آزاد داخل صفاق بعلت سوراخ‌شدگی خودبخودی معده نوزاد دوازده



تصویر شماره ۱- وجود هوای آزاد زیر دیاфраگم بعلت سوراخ‌شدگی خودبخودی معده نوزاد دوازده



تصویر شماره ۴- وجود هوای آزاد داخل صفاق



تصویر شماره ۳- وجود هوای آزاد داخل صفاق

### بحث

ضایعات ایاتروژنیک معده ممکن است ناشی از لوله گذاری، اندوسکوپی و اقدامات جراحی از قبیل اتساع تنگی های مری یا معده باشد. سوراخ شدگی معده در نوزادان بدحال معمولاً به علت هیپوکسی ایسکمی است اما سوراخ شدگی خودبخود معده نیز گزارش شده است. نوزادانی که از طریق ماسک صورت یا لوله بینی تهویه می شوند نیز در معرض خطر سوراخ شدگی معده قرار دارند. سوراخ شدگی معده و دئودنوم می تواند به علت مصرف داروهایی مانند آسپیرین، ایندومتاسین و کورتیکواستروئیدها باشد. سوراخ شدگی های خودبخودی معده در دوران نوزادی معمولاً بین روزهای ۲ تا ۵ زندگی اتفاق می افتد و این اصطلاح موازدمی را که علت مشخصی برای پروفوراسیون وجود دارد شامل نمی گردد (۱۸). در ۲۰ درصد موارد سابقه آسفیکسی های زمان زایمان و نارس بودن نوزاد وجود دارد، معمولاً عامل مستعدکننده دیگری را برای این سوراخ شدگی نمی توان یافت. این نوزاد نیز دو روزه بود و تنها نکته مثبتی که داشت استفاده از واکيوم بود. شیوع آن در نوزادان سیاه پوست کمی بیشتر گزارش

شده است (۶)، اکثر نوزادان تا زمان سوراخ شدگی بطور طبیعی تغذیه شده اند، علائم پاتولوژیک و کلینیکی اغلب نشان دهنده اتساع بیش از حد دستگاه گوارش می باشد. سوراخ شدگی بطور مشخص با بدی حال عمومی، اتساع شکم و دیسترس تنفسی شروع می شود. استفراغ یافته ثابتی نمی باشد، (۲۴) و در بیمار ما نیز استفراغ وجود نداشت.

تشخیص با انجام رادیوگرافی ساده شکم و وجود هوای آزاد در صفاق تأیید می گردد و معمولاً نیازی به انجام رادیوگرافی با ماده حاجب جهت تأیید تشخیص نمی باشد (۵)، همان طور که در شکل های ۱ الی ۴ ملاحظه می شود علائم پنوموپریتون و هوای آزاد در اطراف کبد نیز در این بیمار دیده می شود.

ممکن است علائم شوک هیپولمی و سپسیس در بیمار وجود داشته باشد. سوراخ شدگی معده در نوزادان بعثت بزرگی اندازه پارگی یک اورژانس جراحی محسوب می شود. نوزاد ممکن است سریعاً به طرف یک پنوموپریتون پیشرونده و اختلال گردش قلبی عروقی سیر نماید. پاراستز به وسیله یک کاتتر وریدی با اندازه بزرگ به منظور کاهش فشار داخل شکم اغلب قبل از عمل جراحی لازم می باشد (۲۳، ۱۰).

انحنای کوچک معده وجود داشته‌است.

درمانهای محافظتی بعد از عمل جراحی به همراه استفاده از آنتی‌بیوتیک‌های وسیع‌الطیف ضروری است. مهمترین عامل مؤثر در زنده ماندن این نوزاد فاصله بین شروع علائم تا تشخیص و درمان جراحی و آلودگی پری‌توئن می‌باشد<sup>(۷،۹)</sup>.

میزان نارس بودن نوزاد و شدت علائم همراه نظیر آسفاکسی را به عنوان فاکتورهای دیگری که در پیش‌آگهی این بیماران تأثیر دارند ذکر نموده‌اند.

یک لوله معده جهت ساکشن ترشحات معده برای نوزاد گذاشته می‌شود. عمل جراحی سوراخ‌شدگی معده شامل تمیز نمودن لبه سوراخ‌شدگی و ترمیم آن در دو لایه می‌باشد. پس از عمل، لوله گاستروستومی به خاطر کاهش فشار معده گذاشته می‌شود. سوراخ‌شدگی اغلب در دیواره خلفی معده و در طول انحنای بزرگ اتفاق می‌افتد، به همین جهت در حین عمل جراحی بررسی دیواره خلفی حتی اگر سوراخ‌شدگی در قسمت قدامی معده وجود داشته باشد لازم است صورت پذیرد، زیرا ممکن است سوراخ‌شدگی در چند ناحیه اتفاق افتاده باشد. در این بیمار بر خلاف موارد معمول، سوراخ‌شدگی منفردی در

## References

- 1) Avery G.B, Feletcher M.A, Macdonald M.G.; *neonatology*; 4th ed, 1994, J, B lippincott company; pp: 605-629/929-939.
- 2) Avroy A, Fanaroff Richard J, Martin; *neonatal-perinatal medicine 5 th ed; mosby yearbook*; 1992 PP: 1038-1066
- 3) Behrman R.E, Robert M, Kliegman R.M, Arvin A.M; *Nelson textbook of pediatrics 15th ed; W 1996* B saunders: pp: 1050-63
- 4) Hager J., Ingmar Gassner I.; *Gasterocolic Fistula in a 7 week old, A rare complication after gastric perforation*; *J.Pediatr. surg*; Vol 29 No 12; 29(12) 1994: pp: 1592-1598
- 5) Hernan M, reyes janet L.; *neonatal intestinal*

*obstruction clinic in perinatol Vol 16, No. 1 1989; PP: 85-97*

6) Kimmins mark M.H; paenaru D.; *traumatic gastric transection*; *J. pediat surg vol. 31, No.6, 1996; pp: 757-759*

7) Schwartz seeymour I., shires G., tom spencer frank C.; *principle of surgery, 1994, mc graw-Hill Inc.; 6th ED; pp: 1123-1153*

8) St Vil D. and others; *Neonatal Gasterointestinal perforation*; *J pediatr surg vol. 27 No.10, 1992; pp: 1340-1343*

9) Walker D.H., walker S., watkinsi; *Pediatric Gastrointestinal disease, 1996, 2nd edition; PP: 528-532*

---

## SPONTANEOUS GASTRIC PERFORATION IN NEWBORN (A CASE REPORT)

*A.A. Mohammad Hosseini, M.D. #*

### ABSTRACT

*Spontaneous gastric perforation is a rare occurrence in the newborn. It occurs most commonly during the first 5 days of life, especially in newborns subjected to severe stress or hypoxia.*

*The constellation of symptoms typically includes a sudden deterioration in clinical status between the second and fifth day of life, characterized by refusal to eat, vomiting, abdominal distention and respiratory distress. Free intraperitoneal air and fluid are demonstrable on plain X - Ray of the abdomen. Immediate surgical consultation should be sought.*

*In this article we are reporting a rare case of gastric perforation in a 2 day old newborn.*

**Key Words: 1) Spontaneous gastric perforation**

**2) Necrotizing enterocolitis**

**3) Meconium ileus**

**4) Newborn**

---

*Assistant Professor of Pediatrics - Iran University of Medical Sciences and Health Services*