

گزارش یک مورد آسپرژیلوزیس سیستم ادراری در بیمار با پیوند کلیه

علی زارعی محمودآبادی*
مجید زرین*

چکیده.

آسپرژیلوزیس سیستم ادراری یکی از عفونتهای قارچی فرصت طلب است که بطور ثانویه در افراد مبتلا به اختلال سیستم ایمنی و پیوند اعضا دیده می شود. عوامل اتیولوژیک بیماری گونه های مختلف آسپرژیلوس است که بعنوان ساپروفیت محیط زیست شناخته شده اند.

در این گزارش مرد ۲۹ ساله ای با عفونت آسپرژیلوزیس سیستم ادراری مورد مطالعه قرار گرفت. عفونت قارچی در این بیمار ۲ ماه پس از پیوند کلیه اتفاق افتاده است. علائم بیماری ملایم و محدود به تب مختصر، ضعف و کم اشتها می باشد.

در آزمایش مستقیم و کشت که از ادرار بیمار بعمل آمد عامل بیماری آسپرژیلوس فلاووس تشخیص داده شد. این در حالی است که نتایج آزمایش مستقیم و کشت از نمونه های خلط و خون بیمار منفی است. همچنین فونگوس بال ناشی از آسپرژیلوس در سیستم ادراری بیمار بدون هیچگونه عفونت منتشره تشکیل گردیده است.

کلید واژه ها: ۱- آسپرژیلوزیس
۳- سیستم ادراری

۲- آسپرژیلوس فلاووس
۴- پیوند کلیه

مقدمه

آسپرژیلوزیس یکی از عفونتهای قارچی سیستمیک است که معمولاً بصورت ثانویه در افراد دارای فاکتورهای زمینه ای مناسب ایجاد می گردد. تظاهرات بیماری از فرم بسیار آرام آسم آلرژیک تا به شکل تهاجمی و کشنده متفاوت است.

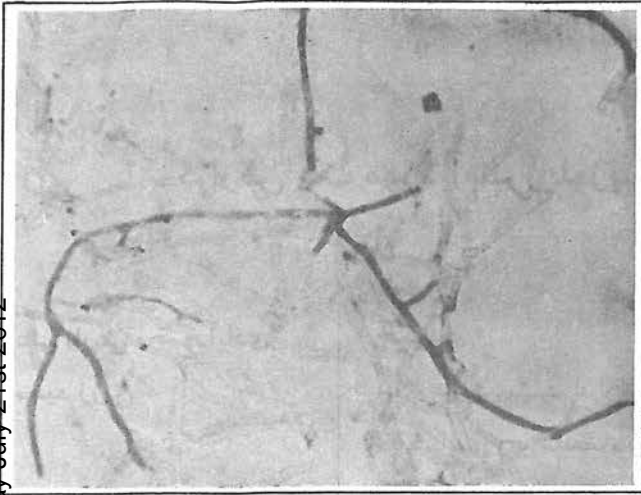
عوامل ایجاد بیماری گونه های مختلف قارچ آسپرژیلوس است که اسپور آنها به وفور در محیط پراکنده بوده و گسترش جهانی دارد. جنس آسپرژیلوس شایعترین آلوده کننده قارچی محیط است و کمتر مکانی را می توان یافت که اسپور این قارچ در آنجا یافت نشود. بر اساس طبقه بندی Raper and Fennell انواع آسپرژیلوس در ۱۸ گروه قرار می گیرند که از میان آنها گونه های آسپرژیلوس فلاووس (*A. Flavus*)، آسپرژیلوس نیجر (*A. Niger*) و آسپرژیلوس فومیگاتوس

(*A. Fumigatus*) شایعترین عوامل بیماری می باشد^(۵). این عوامل فاقد قدرت بیماریزایی بوده و برای ایجاد بیماری نیاز به شرایط مستعدکننده مانند بیماری سل، سرطان (لنفوم) و استفاده از داروهای کاهش دهنده سیستم ایمنی بدن دارند.

معرفی بیمار

بیمار مرد ۲۹ ساله خوزستانی است که دارای یک کلیه پیوندی می باشد. تا زمان معرفی بیمار به آزمایشگاه حدود ۲ ماه از پیوند کلیه می گذشت. بیمار پس از پیوند کلیه تحت درمان با داروهای کاهنده سیستم ایمنی مانند پردنیزون (*Methyl prednisone*) با دوز ۷/۵ mg/kg، سیکلوسپورین (*Cyclosporine*) با دوز ۸ mg/kg و دیمورال (*Dymoral*) با

*- عضو هیأت علمی دانشگاه علوم پزشکی و خدمات بهداشتی درمانی اهواز - گروه قارچ شناسی پزشکی



شکل ۲: فونگوس بال له شده (میسیلیومهای منشعب و تیغه‌دار) رنگ آمیزی آبی متیل (X1000)

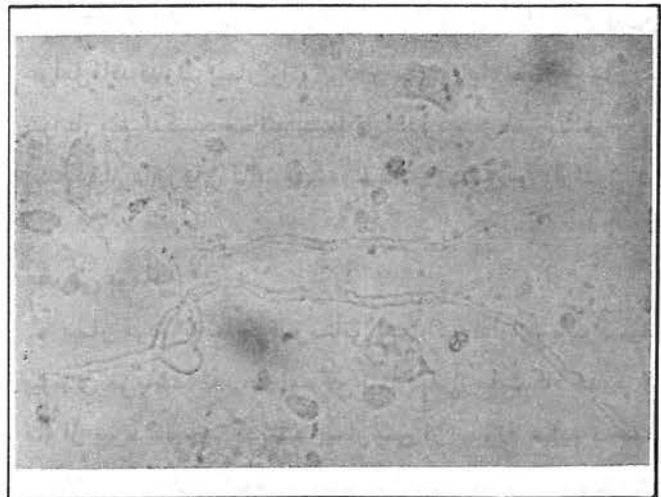
برای کشت، نمونه‌های گرفته شده (چندین نوبت ادرار، فونگوس بال) روی محیط سابوردکستروز آگار (S) کشت گردید و در درجه حرارت محیط نگهداری شد. پس از ۷۲ ساعت در تمام محیط‌های کشت شده برای تمام موارد نمونه گرفته شده چندین کلنی مخملی زرد متمایل به سبز رشد کرد که پس از کشت روی لام، آسپرژیلوس فلاووس تشخیص داده شد. همچنین از بیمار کشت خون و خلط نیز بعمل آمد که منفی گزارش شد. بیمار بلافاصله پس از اولین تشخیص قارچ تحت درمان با آمفوتریسین B قرار گرفت.

بحث

آسپرژیلوزیس سیستمیک یکی از اشکال نادر آسپرژیلوزیس است که معمولاً در افراد با زمینه مساعد ایجاد می‌شود. فاکتورهای زمینه‌ای مناسب برای بیماری عبارتند از پیوند اعضای بدن مانند کلیه، بیماریهای سل، سرطان، لوسمی، سوختگی، مصرف داروهای کاهنده ایمنی و مصرف آنتی‌لنفوسیت‌ها.

یکی از اشکال بسیار نادر آسپرژیلوزیس سیستمیک گرفتاری کلیه و سیستم ادراری است. این بیماری در افرادی که کلیه پیوندی دریافت کرده و تحت درمان با داروهای کاهش‌دهنده ایمنی بدن هستند ایجاد می‌شود.

دوز 2 mg/kg قرار داشت. بیمار در این مدت فاقد علائم ریوی بود ولی علائمی مانند تب خفیف و متناوب، ضعف و کم اشتهائی نشان می‌داد. بدلیل استفاده دائم از داروهای کاهنده سیستم ایمنی، بیمار همواره از نظر عفونت ادراری تحت کنترل بود و ادرار بیمار از نظر باکتری مورد آزمایش قرار می‌گرفت با ارسال نمونه ادرار به آزمایشگاه قارچ‌شناسی دانشکده پزشکی بلافاصله نمونه مورد بررسی قرار گرفت و عناصر قارچی مشاهده گردید. جهت اطمینان بیشتر از بیمار در طول یک ماه چندین بار نمونه ادرار صبحگاهی بطریقه استریل گرفته شد، و بلافاصله پس از سانتریفوژ کردن مورد آزمایش مستقیم و کشت قرار گرفت. در آزمایش مستقیم از رسوب ادرار میسیلیومهای منشعب و تیغه‌دار مشاهده شد (شکل ۱). همچنین بیمار در یک نوبت توده‌ای از میسیلیومهای قارچ (*Fungus ball*) را به قطر تقریبی 3 mm دفع نمود. قابل ذکر است که نمونه دفع شده همراه با گزارش تأیید شده بخش مربوطه مبنی بر دفع آن از مجرای ادراری به آزمایشگاه قارچ‌شناسی فرستاده شد. پس از تهیه لام و رنگ آمیزی آن با آبی متیل میسیلیومهای منشعب و تیغه‌دار مشاهده شد (شکل ۲).



شکل ۱: میسیلیومهای منشعب و تیغه‌دار آسپرژیلوس فلاووس در لام تهیه شده از رسوب ادرار (X400)

یک بیمار ۴۹ ساله بدون هیچگونه عفونت منتشره گزارش کردند^(۶). براساس گزارش *Viale* و همکاران فونگوس بال در کلیه یک بیمار مبتلا به ایدز تشکیل شده بود.^(۷)

بیمار مورد بررسی ما مرد ۲۹ ساله‌ای است که ۲ ماه قبل از مراجعه به آزمایشگاه قارچ‌شناسی یک کلیه پیوندی دریافت کرده‌است. در این مدت بیمار تحت درمان با داروهای مهارکننده سیستم ایمنی مانند استروئید، سیکلوسپورین و دیمورال قرار گرفت.

از بیمار در چند نوبت نمونه‌های ادرار، خلط و خون گرفته شد. در تمام موارد از ادرار بیمار قارچ آسپرژیلوس فلاووس جداشد. ولی نمونه‌های خلط و خون منفی بوده‌است که با توجه به منفی بودن خون و خلط بیمار می‌توان نتیجه گرفت که بیمار فاقد عفونت سیستمیک بوده و فقط مبتلا به عفونت سیستم ادراری بوده‌است.

اسپور قارچهای مختلف بعنوان یکی از آلوده‌کننده‌های هوا، مواد و وسایل بیمارستانی مطرح می‌باشد. بر اساس گزارش زینی و هدایتی اسپور قارچهای ساپروفیت به میزان زیاد در بخشهای مختلف بیمارستانهای مطالعه شده وجود داشته که بیشترین میزان مربوط به آسپرژیلوس فلاووس با ۴۴/۸۵ درصد می‌باشد^(۱).

در بررسی *Gallis* و همکاران از ۱۷۱ بیمار که پیوند کلیه انجام داده بودند، ۲۷ مورد عفونت قارچی سیستمیک دیده شد که ۲ مورد آن آسپرژیلوزیس بود.^(۲) *Martinez* و همکاران یک مورد آسپرژیلوزیس کلیوی را در یک بیمار مبتلا به ایدز گزارش کردند^(۳). *Miles* و *Barth* یک مورد پریتونیت ناشی از آسپرژیلوس نیجر در یک بیمار که تحت دیالیز پریتونال بود گزارش کرده‌اند.^(۴) در موارد بسیار نادری آسپرژیلوس قادر است در سیستم ادراری تولید فونگوس بال (*Fungus ball*) نماید. *Sakamoto* و همکاران تشکیل فونگوس بال در مثانه

REFERENCES

منابع

۱- زینی فریده و هدایتی محمدتقی، اسپوره‌های قارچی موجود در هوای بخشهای مختلف بیمارستانهای تهران، مجله علمی نظام پزشکی جمهوری اسلامی ایران، دوره ۱۳، شماره ۳، ۱۳۷۴ ص ۲۰۸-۲۱۵

2) *Gallis H A, Berman R A, Cate T R, et al; Fungal infection following renal transplantation; Arch Intern Med 135 (9): 1975: 1163-72*

3) *Martinez J J, Osca J M, Ruiz J L, et al; Renal aspergillosis and Aids; Eur Urol 27(2); 1995: 167-9*

4) *Miles A M, Barth R H; Aspergillus peritonitis: Therapy, survival and return to peritoneal dialysis; Am*

J Kidney Dis, 26(1) 1995: 80-3

5) *Raper KB and Fennell DI; The genus aspergillus; 3ed Williams & Wilkins, America 1977: 98-101, 133-136*

6) *Sakamoto S, Ogata J, Sakazaki Y, et al; Fungus ball formation of aspergillus in the bladder, an unusual case report, Eur Urol. 4(5) 1978: 388-9*

7) *Viale P, Di - Matteo A, Sisti M, et al; Isolated kidney localization of invasive aspergillosis in a patient with Aids; Scand J Infect Dis; 26(6) 1994: 767-70*

URINARY TRACT ASPERGILLOSIS FOLLOWING RENAL TRANSPLANTATION (A CASE REPORT)

A. Zarei-Mahmoudabadi, M.S.[‡]

M. Zarrin, M.S.^{*}

ABSTRACT

The urinary tract aspergillosis is one of the opportunistic mycosis, which is secondary to immunocompromised host and transplantation, The etiologic agents, *Aspergillus Spp.*, have been shown to be a common saprophyte of environment.

In this case report, a 29 year old man patient with urinary tract aspergillosis was studied. The fungal infection developed 2 months after renal transplantation. The clinical symptoms were mild and restricted with light fever, weakness and anorexia.

Aspergillus flavus was discovered as the agent responsible for urinary tract aspergillosis by means of direct smear and urine culture , but the results of direct smear and culture of blood and sputum were negative.

Key words:

- 1) Aspergillosis
- 2) *Aspergillus flavus*
- 3) Urinary tract
- 4) Renal transplantation

^{*} Faculty Member - Ahvaz University of Medical Sciences and Health Services