

# بررسی هیستولوژیک تومور ویلمز در اطفال مراجعه کننده به بیمارستان کودکان مفید طی سال‌های ۱۳۷۴-۱۳۷۰

## چکیده

تومور ویلمز (نفروبلاستوم) چهارمین تومور بدخیم بعد از تومور دستگاه اعصاب مرکزی، لنفوم غیرهوچکینی و نفروبلاستوم نزد اطفال می‌باشد و در واقع ۵ درصد کل تومورهای بدخیم اطفال را شامل می‌گردد. مطالعه میکروسکوپی نمونه‌های ۲۳ مورد تومورهای ویلمز طی سالهای ۷۴-۱۳۷۰ در بیمارستان کودکان مفید بطور گذشته‌نگر انجام شد که از این تعداد ۲۰ مورد نوع هیستولوژیک مساعد و ۳ مورد نوع نامساعد بوده‌است. این تقسیم‌بندی از نظر تشخیص و پیش‌آگهی، تفاوت در درمان و مشخص کردن میزان تقریبی شیوع نسبی آنها در کشور، در جهت آگاهی آسیب‌شناسان و جراحان اطفال حائز اهمیت و برای انتخاب درمان مناسبتر راهگشا است.

کلید واژه‌ها: ۱- تومور ویلمز  
۲- لنفوم غیرهوچکینی  
۳- نفروبلاستوم  
۴- هیستولوژی مساعد و نامساعد

دکتر فرزانه جدلی\*

دکتر احمد مفرد\*\*

## مقدمه

تومور ویلمز (نفروبلاستوم) شایعترین سرطان کلیه در کودکان است (۵،۶،۱۳). این تومور ۹۵ درصد از سرطان‌های دستگاه ادراری را در بیماران زیر ۱۵ سال تشکیل داده و ۸ درصد از کل تومورهای کودکان (خوش‌خیم و بدخیم) را شامل می‌شود، حداکثر شیوع آن در سالهای دوم و سوم زندگی است. در ۵ درصد موارد دوطرفه و در ۱۵ درصد موارد همراه با ناهنجاریهای دستگاه ادراری، همی‌هیپرتروفی و *Uniridia* می‌باشد (۴،۱۰،۱۱،۱۴). مطالعات جامع و مهمی در مورد تومور ویلمز در اروپا و آمریکا صورت گرفته که در آمریکا با گردهمایی محققین؛ انجمن مطالعاتی در مورد تومور ویلمز

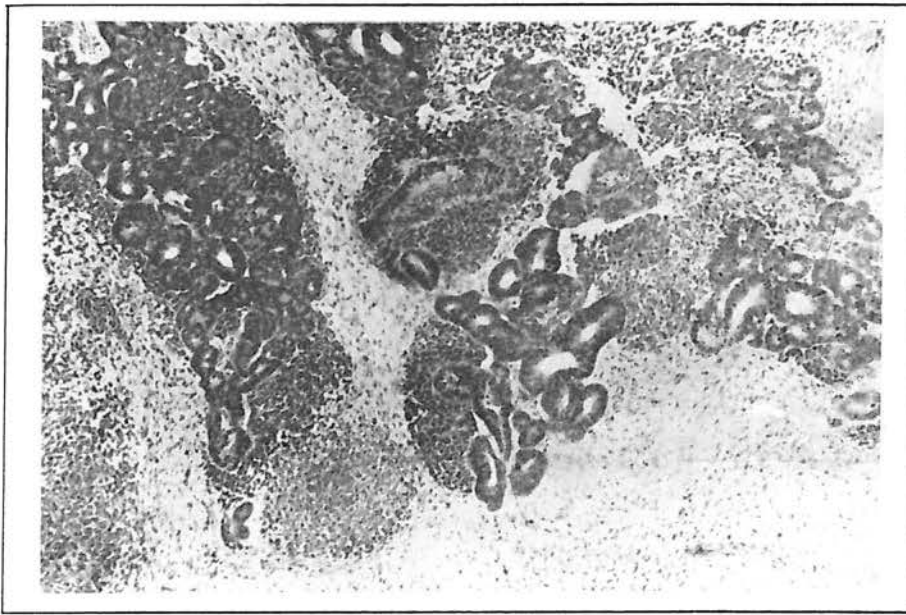\*\*\* (NWTS) تأسیس گردید و به پیشرفتهای شایانی در جهت تشخیص و درمان تومور و در نتیجه افزایش طول عمر دست یافتند، (۹، ۳۸، ۲۰) بطوری که میزان امید به زندگی آن از ۵ درصد به ۹۰ درصد رسیده‌است. تومور ویلمز یا نفروبلاستوم در واقع یک بدخیمی تکاملی کلیه است که تقریباً در هر ۱۰۰۰۰۰ کودک، یک مورد آن بین سنین یک تا ۶ سالگی دیده می‌شود. هیستولوژی نفروبلاستوم بصورت تیبیک، اختلال روند تکاملی کلیه را نشان می‌دهد که از اشکال پلاسمائی و اپیتلیالی که بطور تصادفی در مقادیر مختلفی از استروما قرار دارند تشکیل می‌شود (۴). آخرین بررسی جامع در مورد این

\* استادیار پاتولوژی دانشگاه علوم پزشکی و خدمات بهداشتی درمانی شهید بهشتی

\*\* دستیار پاتولوژی

در نتیجه به آنها واژه نامساعد اطلاق گردید (۱۳). در تشخیص این بیماری وظیفه مهمی که بر عهده پاتولوژیست می باشد مشخص نمودن نوع تومور ویلمز بر اساس مساعد یا نامساعد بودن آن است. این تقسیم بندی در نوع درمان بیمار و پیش آگهی بیماری وی بسیار حائز اهمیت می باشد. زیرا درمان دو گونه فوق و نیز پیش آگهی آنها تا اندازه قابل توجهی با یکدیگر متفاوت است و در نوع نامساعد نحوه شیمی درمانی و مدت درمان با نوع مساعد نیز تفاوت دارد.

تومور توسط *Shamberger* و همکاران ظرف ۱۴ سال (۹۱-۱۹۷۸) در بیمارستان کودکان بوستون در ماساچوست آمریکا صورت گرفته است که در آن ۱۱۴ کودک را که تومور کلیه داشتند تحت بررسی قرار دادند. در این بررسی ۹۱ بیمار (۸۰ درصد) دارای هیستولوژی مساعد (شکل یک) و ۲۳ بیمار (۲۰ درصد) دارای هیستولوژی نامساعد بودند. اصولاً علت اصلی جدا کردن تومور ویلمز به دو دسته مساعد و نامساعد مشاهده بعضی تغییرات بافتی در گروهی از این تومورها بود که به تیمی درمانی نیز مقاومت بیشتری نشان می دادند و پیش آگهی وخیم تری نیز دارا بودند که



شکل ۱- نمونه مساعد هیستولوژیک تومور ویلمز

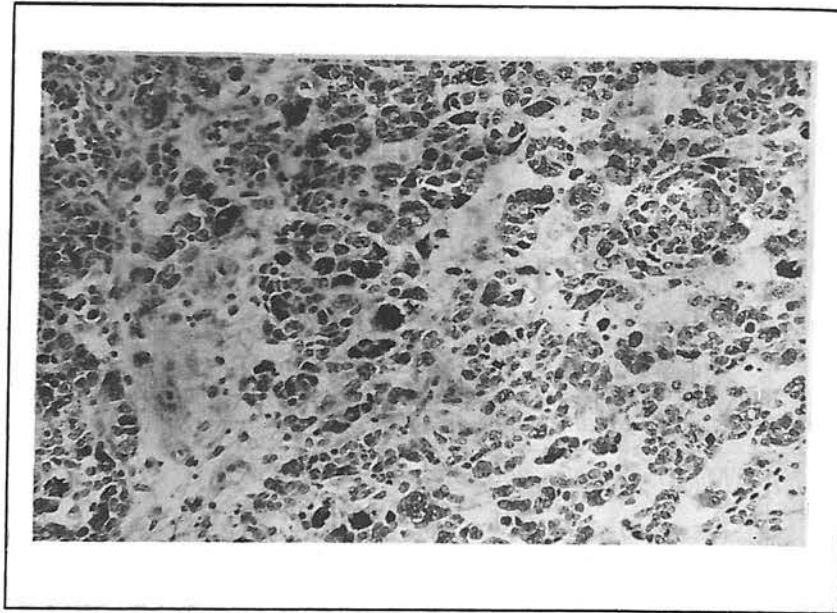
بکار گرفته شده است که در نظر کلی این تغییرات عبارتند از: بزرگی هسته ها، افزایش کروماتین داخل هسته ای و در نتیجه افزایش دانسیته هسته ها و میتوزهای آتیپیک. بعد از استفاده از پارامترهای مربوط به تغییرات هسته ای آناپلاستیک و مطالعه زمینه تومورها بر حسب بلاستمال اپیتلیال، استرومال یا ترکیبی از اینها، در نهایت ۲۰ مورد از ۲۳ مورد تومور ویلمز (۸۷ درصد) بصورت نوع مساعد هیستولوژیک (*Favorable Histology*) و ۳ مورد یعنی ۱۳ درصد از نوع نامساعد هیستولوژیک (*Unfavorable*)

### روش بررسی

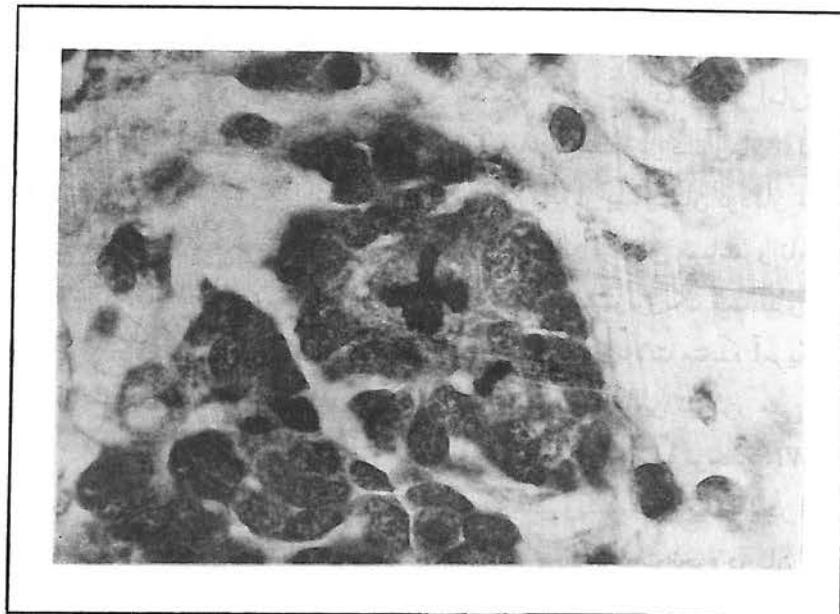
بطور کلی در بررسی بایگانی ۵ ساله بیمارستان کودکان مفید از سال ۱۳۷۰ تا سال ۱۳۷۴ به ۲۳ مورد تومور ویلمز برخورد کردیم. در حد امکانات موجود جهت بررسی لام این تومورها صرفاً از میکروسکوپ نوری جهت تشخیص خصوصیات بافتی مربوط به گونه های مساعد و نامساعد استفاده شده است. وجود تغییرات آناپلاستیک در هسته به عنوان پارامتر اصلی هیستولوژیک جهت افتراق انواع نامساعد از مساعد

(*Histology* شناخته شدند. ضمناً زیرگونه هر یک از انواع مساعد و نامساعد نیز تعیین گردید (جدول ۱) شایان توجه است که در این بررسی به دو مورد بسیار نادر و جالب ویلمز برخورد نمودیم که یکی از آنها *Cystic partially*

*differentiated nephroblastoma* و دیگری ویلمز از نوع *Predominantly epithelial with goblet - cell metaplasia* بود.



شکل ۲- نفرولاستوم با تغییرات هسته‌ای آناپلاستیک (نامساعد)



شکل ۳- نفرولاستوم آناپلاستیک (نامساعد) دارای میتوز سه قطبی

جدول ۱- آمار پنج‌ساله انواع مساعد و نامساعد تومور ویلمز از سال ۱۳۷۰ تا سال ۱۳۷۴ در بیمارستان کودکان مفید

تعداد	ترکیب بافتی	انواع هیستولوژیک تومور ویلمز
۶	<i>Predominantly blastemal</i>	مساعد (۲۰ مورد)
۳	<i>Mixed blastemal and epithelial</i>	
۳	<i>Predominantly epithelial</i> (One case with goblet-cell metaplasia)	
۳	<i>Predominantly stromal</i>	
۲	<i>Mixed blastemal and stromal</i>	
۱	<i>Mixed epithelial and stromal</i>	
۱	<i>Mixed blastemal, epithelial and stromal</i>	
۱	<i>Cystic partially differentiated</i>	
۱	<i>Mixed epithelial and Stromal</i>	نامساعد
۲	<i>blastema</i>	(۳ مورد)

## بحث

میکروسکوپی و یک لام تهیه گردد زیرا وجود حتی یک ناحیه از تغییرات هسته‌ای آناپلاستیک (نوع نامساعد) پیش‌آگهی بیماری را وخیم‌تر می‌نماید. بنابراین لازم است که آسیب‌شناسان نمونه بیماری را با استفاده از این روش مورد بررسی قرار دهند زیرا استفاده از این روش در تشخیص دقیق این تومور و گونه‌های آن نتایج بسیار خوبی در بر داشته است.<sup>(۸،۱۰)</sup> هر چند ما از نظر آماری، آمار دقیقی از انواع تومورهای ویلمز در کشورمان نداریم، اما مقایسه آمار ارائه شده ۵ ساله از بیمارستان کودکان مفید با آمار سایر کشورهای جهان از نظر فرمهای مساعد و نامساعد تومور ویلمز (۸۰ درصد فرم هیستولوژیک مساعد و ۲۰ درصد فرم نامساعد در سال ۱۹۹۵ در ایالات متحده آمریکا نشان دهنده نزدیک بودن آمار شیوع نسبی این تومور می‌باشد و به همین منوال، پروتکل‌های ارائه شده توسط *NWTS* آمریکا برای نوع درمان تومورهای ویلمز، برای بیماران در ایران صدق می‌نماید. با توجه به تفاوت نحوه درمان فرمهای مساعد و نامساعد ویلمز، لازم است همکاران محترم پاتولوژیست در گزارش تومورهای ویلمز حتماً نوع مساعد یا نامساعد، آن را قید نمایند.

گرچه از روشهای متنوع برای افتراق انواع هیستولوژیک مساعد و نامساعد نفروبلاستوم استفاده شده است لیکن تا بحال بهترین روش افتراقی نوع مساعد و نامساعد، وجود تغییرات آناپلاستیک در هسته (شکل ۲)، در نفروبلاستوم‌های نامساعد بعنوان مارکر هیستولوژیک اصلی آنها و عامل افتراق آنها از نوع مساعد شناخته شده است<sup>(۱۳)</sup>.

لازم به ذکر است که سارکوم‌های با سلول روشن و تومور رابدوئید کلیه نیز توسط *NWTS* جزء انواع نامساعد شناخته شده‌اند. در تعریف نهائی نیاز به آن است که هر سه خصوصیت غیرطبیعی ذیل حضور داشته باشد (شکل ۳): ۱- افزایش قابل توجه در اندازه هسته‌ها یعنی حداقل ۳ برابر افزایش اندازه در طول یک محور هسته و ۲ برابر افزایش در اندازه بر روی محور عمود بر محور قبلی. ۲- افزایش کروماتین داخل هسته‌ای که موجب افزایش دانسیته هسته‌ای است.

۳- اشکال میتوزهای چند قطبی با پلی‌پلوئید اخیراً *NWTS* توصیه نموده است که به ازای هر سانتی‌متر از تومور، بر روی محور اصلی آن، حداقل یک برش

## REFERENCES

- 1) Alvaro NT, Algarra GR, Carazo T/A Cuvea RC; *Wilms tumor (Nephroblastoma) of the adult; Actas - Urol - ESP; 1992 May; 16(5): 426-9*
- 2) Coppers MJ, Tournade MF Lemerle J, Weitzmen S, Rey A, Burger D., Carli M, Voute PA; *Preoperative care of infants with nephroblastoma, The International Society of Pediatric Oncology 6 experience; Cancer; 1992 Jun 1: 69 (11): 2721-25*
- 3) Corn BW Golwein JW Evans ID, Angio GJ; *Outcomes in low-risk babies treated with half-dose chemotherapy according to the third National Wilms Tumor Study; J-clin-Oncol; 1992 Aug; 10(8): 1305-9*
- 4) Cotran, Kumar and Robbins; *Diseases of infancy and childhood in: Pathologic Basis of Disease(ed); W.B. Saunders; 1994 P: 462-465*
- 5) Dehner, P.L. *Kidney in: Pediatric Surgical Pathology (ed); 1987 P: 657-675*
- 6) Exelby PR; *Wilm's tumor 1991-clinical evaluation and treatment; Urol-clin-North-Am; 1991 Aug. 18(3): 580-97*
- 7) Greenberg M, Burn WC Filler R; Weitzman S; Sohl H, Chan H, Jenkin D, Dougherty M, Berry M Baicolm A, et-al; *Preoperative chemotherapy for children with wilms' tumor; J-pediatr-Surg; 1991 Aug; 26(8): 949-53; discussion 953-6*
- 8) Green DM, Breslow NE, Beckwith JB, Takashima J, Kelalis P, D'Angio GJ; *Treatment outcomes in patients less than 2 years of age with small, stage I, favorable histology wilm's, tumors: a report from the National wilm's tumor study; J Clin Oncol, 1994 Jan; 11(1): 91-5*
- 9) Ludwig R, Weirich A, Potter R, Harms D, Burger D, Michaelis J, Erttmann R, Weinel P, Haas RJ, Ritter J, et al; *Preoperative chemotherapy of nephroblastoma, Preliminary results of the SIOG/GPO therapy study; Klin-pediatr; 1992 Jul-Aug; 204(4): 204-13*
- 10) Mc Gee J.OD, Peter GI and Nicholas AW; *Oxford Textbook of Pathology(ed) , Vol 2a, Pathology of systems; 1992 P: 1503-4*
- 11) Re GG, Hozen Martin DJ, Sens DA, Garvin AJ; *Nephroblastoma (wilm's tumor): a model system of aberrant renal development; Semin-Diaan- Pathol, 1995 il(2): 126-35*
- 12) Schmidt D, Harms D, Leuschner I; *Malignant renal tumors of childhood; Pathol-Res-Pract; 1993 Feb; 188(1-2): 1-15*
- 13) Sternberg S.S.; *Renal neoplasms in childhood in: Diagnostic Surgical Pathology(ed), Raven press; Vol.2, 1994; P: 1744-1755*
- 14) Zaghoul MS, Hussein MH, el Koutbey M; *Wilm's tumor: long-term results from a single institution; J-Surg-Oncol; 1994 May; 56(1): 25-31*

---

1382  
1383  
1384  
1385  
1386  
1387  
1388  
1389  
1390

**HISTOLOGIC ASSESSMENT OF WILM 'S TUMOR IN MOFID  
CHILDREN 'S HOSPITAL FROM 1991-1995**

*F. Jadali, M.D. <sup>□</sup>*

*A. Mofrad, M.D. <sup>□□</sup>*

**ABSTRACT**

*Wilm 's tumor is the 4th common malignant tumor of childhood (after CNS tumors, Non Hodgkin 's lymphoma and neuroblastoma), and indeed comprises about 5% of childhood malignancies.*

*This is a retrospective study of histologic findings of 23 cases of wilm 's tumor referred to Mofid Children 's Hospital from 1991-1995. 20 Cases were classified as favorable and 3 cases as unfavorable histology .*

*Correct histologic classification helps better therapeutic planning in these patients.*

*Although no of cases is rather small, incidence of two histologic types are compatible with other countries.*

**Key words:** 1) Wilm 's tumor      2) Non Hodgkin 's Lymphoma  
3) Neuroblastoma      4) Favorable & unfavorable histology

---

*\* Assistant Professor - Shahid Beheshti University of Medical Sciences and Health Services*

*\*\* Assistant of Pathology*