

استئوتومی انتهای فوقانی ران برای درمان استئوآرتریت مفصل ران

دکتر مسعود نوروزی*

چکیده

در طی ۲۰ سال گذشته استئوتومی انتهای فوقانی ران به فراموشی سپرده شد چرا که بسیاری از جراحان ارتوپد بر این عقیده‌اند که تعویض کامل مفصل ران تنها راه درمان یک آرتریت مفصل ران می‌باشد. معایب ذکر شده برای استئوتومی انتهای فوقانی ران شامل عدم اطمینان از نتیجه عمل، توانبخشی طولانی بعد از عمل - بهبود اندک در حرکات مفصل و به عقیده برخی از مؤلفین دشوار بودن انجام عمل تعویض کامل مفصل ران بعدی نیز می‌باشد. با این حال با توجه به عوارض درازمدت تعویض کامل مفصل ران با سیمان در جوانان و نیز در برخی از بیماران پیر باید مجدداً به استئوتومی التهاب فوقانی ران فکر کرد، چه انجام این عمل در هر دو گروه از این بیماران درد را بخوبی تخفیف می‌دهد.

کاربرد استئوتومی وقتی است که بیمار همکاری لازم را داشته باشد و نیز مفصل ران دارای حرکات مفصلی قابل قبول باشد. اگر در زیر بیهوشی عمومی حرکات پاسیو مفصل ران کمتر از ۱۵ درجه ادکسیون (ADD) و (۵۰-۳۰ درجه) فلکسیون باشد معمولاً استئوتومی کاربرد ندارد زیرا خطر آنکیلوز بعدی مفصل وجود دارد و در این موارد باید به بیمار خاطر نشان نمود که عمل جراحی به تعویض کامل مفصل منتهی می‌شود. استئوتومی بندرت دامنه حرکات مفصلی را افزایش می‌دهد و بنابراین در بیمارانی که دامنه حرکات مفصلی آنها محدود است کاربرد ندارد. اهداف اصلی استئوتومی عبارتست از:

۱- از بین رفتن یا کاهش درد

۲- کاهش فشار وارده به مفصل

۳- حفظ شکل افقی سطح *Weight - Bearing*

این اهداف از طریق انجام یک استئوتومی انتهای فوقانی ران بدست می‌آید اما اگر سطح *W-B* کمتر یا بیشتر از حد معمول افقی شود نیاز به یک استئوتومی تکمیلی لگن یا استابولوم نیز پیدا خواهد کرد.

در استئوآرتریت پیشرفته سوپرلاترال حفره استابولوم و الگوس اکستنشن استئوتومی جهت تغییر مکانیک هیپ و تحریک ترمیمی شیب آنتروسوپر و لاترال نیاز است. در استئوآرتریت مدیال مفصل ران یک والگوس استئوتومی زمانی که سر فمور هنوز کروی است کاربرد دارد ولی واروس استئوتومی در استئوآرتریت مدیال کاربرد ندارد. زیرا سطح افقی نیروها را افزایش می‌دهد و با افزایش عدم تعادل نیروها همراه است.

در استئوآرتریت نوع *Concentric* یک واروس استئوتومی نیروهای عمودی وارده به مفصل ران را کاهش داده و آن را بهبود می‌بخشد.

والگوس استئوتومی محور مکانیکی مفصل ران را به لاترال برده بطوری که سبب عبور این محور از کمپارتمان لاترال زانو می‌شود، لذا برای جبران این اثر باید شفت فمور را در حین استئوتومی به لاترال جابجا کرد. اما واروس استئوتومی اثر معکوس داشته و جابجایی معکوس نیز احتیاج دارد.

کلید واژه‌ها: ۱- استئوتومی ۲- گردن استخوان ران ۳- استئوآرتریت

* استادیار دانشگاه علوم پزشکی و خدمات بهداشتی درمانی ایران - بیمارستان شهدای هفتم تیر

مقدمه

عمده‌ترین علت شروع استئوآرتریت مکانیکال در مفصل ران افزایش فشار در این مفصل می‌باشد، زمانی که شیب *weight-bearing surface (WBS)* - این مفصل از حالت افقی تغییر کرد، تعادل نیروهای عمده در این مفصل مختل خواهد شد. اگر شیب *WBS* در والگوس باشد فشار روی کپسول افزایش می‌یابد و اگر شیب *WBS* در واروسی باشد فشار روی حفره استابولوم زیاد می‌شود زمانی که عدم تعادل نیروها زیاد باشد ساختمانهای محافظت‌کننده مثل کپسول و دیواره داخلی استابولوم دچار ضعف شده و سر استخوان ران ممکن است از وضعیت آناتومیک خود خارج شود.

زمانی که نیروهای وارده به مفصل ران بیشتر از ظرفیت تحمل این مفصل باشد، استخوان و غضروف مفصلی آنها را تحمل نکرده و دچار تغییرات دژنراتیومی شوند (حتی اگر زاویه *Neck-shaft* نرمال و *WBS* افقی باشد).

انواع استئوآرتریت مکانیکال:

Valgus deformity: در استئوآرتریت سوپرولاترال شیب *WBS* به قدام والگوسی تغییر وضعیت داده و سراسخوان ران هم در همان جهت تمایل به نیمه در رفتگی پیدا می‌کند، این تغییر شکل پیشرونده تشکیل استئوفیت در آنجا را تحریک خواهد کرد و با گذشت زمان این استئوفیت می‌تواند یک *WBS* جدید را بوجود بیاورد.

روند عادی استئوآرتریت سوپرولاترال سه مرحله دارد:

در مرحله اولیه زودرس زمانی که سراسخوان ران کروی است یک واروس استئوتومی ممکن است باعث کاهش فشار وارده به مفصل ران شده بطوری که میزان تغییر شکل را کاهش بدهد، سطوح فشار ممکن است آنقدر کم شده که باعث تطابق دائمی مفصل گردد.

در مرحله دوم تغییر شکل مفصلی ثبت شده و سراسخوان ران به طور ناکامل بیضوی شکل می‌شود، از آنجا که استئوفیت‌ها در این مرحله هنوز *mature* نشده‌اند هر نوع استئوتومی در این مرحله مناسب نمی‌باشد.

در مرحله سوم زمانی که سر بطور کامل بیضوی شکل شده

و مفصل شدیداً تغییر شکل داده، یک والگوس استئوتومی می‌تواند مکانیک مفصل ران را طوری تغییر بدهد که ترمیم *WBS* را تحریک کند.

Varus deformity: زمانی که *WBS* به سمت واروس شیب پیدا می‌کند یک نیروی اضافی سراسخوان ران را به سمت کف استابولوم می‌فشارد.

بیومکانیک مفصل ران

در یک فردی که روی یک پای خود ایستاده است وزن سر، تنه و سه اندام دیگر بوسیله فعالیت عضلات ابدوکتور روی مفصل ران متعادل می‌شود. مرکز تحمل‌کننده وزن بدن تقریباً در سطح کروئال روی مرکز چرخش سر (*CR*) وارد می‌شود. نیروهای عمده که در سطح کروئال درگیر می‌شوند در شکل ۱ نشان داده شده است، لگن روی سر استخوان ران توسط دو نیرو متعادل می‌گردد که در شکل ۲ بصورت دو فلش نشان داده شده است.

در شکل ۳ برآیند این دو نیز مشخص شده است.

همانطور که در شکل ۴ دیده می‌شود برای حفظ تعادل در مفصل ران طبیعی نیروی *R* باید توسط یک نیروی مساوی متضاد مقاومت شود. این نیروی مخالف *R1* در حالت ایستاده اثر خود را از زمین به سر *WBS* وارد می‌کند.

در شکل ۵ نیروی *R1* به دو نیروی معادل که یک جزء آن افقی و جزء دیگر آن عمودی است تجزیه شده است.

شکل ۶ نیروهای راکتیو و راکتیو را نشان می‌دهد که حتی اجزاء آنها هم با یکدیگر مساوی و عکس همدیگر عمل می‌کنند.

کاربردهای استئوتومی

استئوتومی باید در بیمارانی انجام شود که همکاری لازم را داشته باشند و دامه حرکات مفصل ران آنها خوب باشد.

کاربرد اصلی آن برای درمان درازمدت استئوآرتریت می‌باشد و ندرتاً در بیمارانی که طول عمر کمتر از ده سال دارند بکار می‌رود.

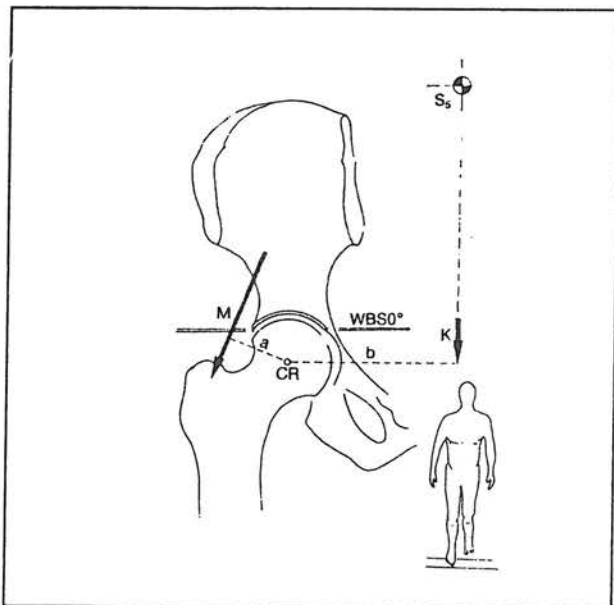
اگرچه درد استئوآرتریت در هنگام استراحت بلافاصله بعد

نیاز می‌باشد.

در استئوآرتروز مدیال مفصل ران، یک *Valgus Ost.* زمانی که هنوز سر استخوان ران کروی است کاربرد دارد زیرا مرکز سر استخوان ران را در مرکز استابولوم قرار داده و عدم تعادل نیروهای افقی را کاهش می‌دهد. و آروس استئوتومی در استئوآرتروز مدیال کاربرد ندارد زیرا سطح افقی نیروها را افزایش داده و با افزایش نامتعادل نیروها همراه است. در استئوآرتروز نوع *Concentric* یک و آروسی استئوتومی با افزایش طول *ABD lever Arm* نیروهای عمومی وارده به مفصل ران را کاهش می‌دهد (شکل ۷)

تکنیک جراحی در والگوس استئوتومی برنامه‌ریزی قبل از عمل:

کاغذ مخصوص را روی گرافی رخ بیمار قرار داده و در آن حدود استابولوم، سر استخوان ران، گردن، متافیز و انتهایی



تصویر ۱- در حالت ایستاده روی یک پا وکتور K نمایانگر وزن بدن منهای اندامی که از زمین بلند شده‌است. وکتور m نیروی انقباضی عضلات آبداکتور می‌باشد. CR مرکز سراسخوان ران فاصله a بازوی کارگر عضلات آبداکتور و فاصله b بازوی کارگر وزن بدن می‌باشد که هر دو روی مرکز سر CR عمل می‌کنند.^(۱)

از استئوتومی از بین می‌رود ولی تطابق سطح مفصلی با وضعیت جدید ۶ تا ۱۲ ماه طول کشیده و مراحل اولیه ادامه درمان باید همراه با یک جفت عصای زیر بغل باشد. استئوتومی ندرتاً دامنه حرکات مفصل ران را افزایش می‌دهد بنابراین در بیمارانی که دامنه حرکات مفصل ران آنها محدود است کاربرد ندارد. دامنه حرکات مفصل را باید قبل از عمل زیربیهوشی پس از حذف درد و اسپاسم ارزیابی کرد.

هدف از استئوتومی

۱- از بین رفتن سریع درد بیمار بطوری که متعاقب همه انواع استئوتومی انتهایی فوقانی ران درد حذف می‌شود که علت آن کاهش کونژسیون سراسخوان ران و کاهش فشار داخل مفصل می‌باشد.

۲- کاهش فشار وارده به مفصل، که ممکن است با افزایش طول *lever arm* عضلات آبداکتور یا افزایش سطح WB باشد.

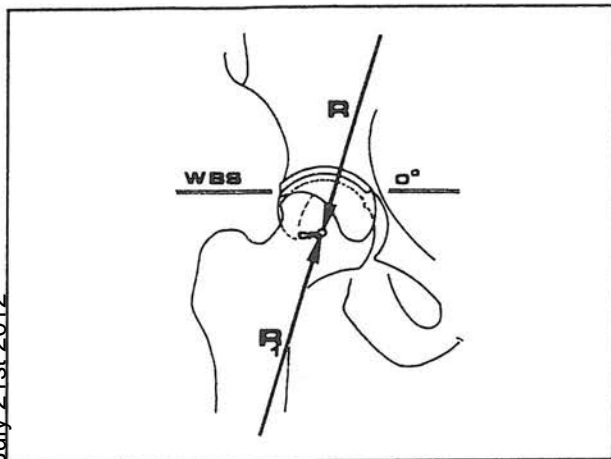
۳- حفظ شکل افقی WBS که یا بوسیله تحریک تشکیل استئوفیت در سقف استابولوم یا بوسیله استئوتومی استابولوم یا لگن بدست می‌آید. استئوتومی انتهایی فوقانی ران ممکن است فشار وارده به مفصل ران را کاهش دهد اما شیب WBS و نیروهای غیرمتعادل در سطح استابولوم پابرجا خواهد ماند فقط اگر WBS را نزدیک به سطح افق شکل دهیم ممکن است این تعادل تا درازمدت در سطح مفصل ران باقی بماند.

بنابراین افقی بودن WBS در مفصل ران اساس مکانیک طبیعی این مفصل می‌باشد.

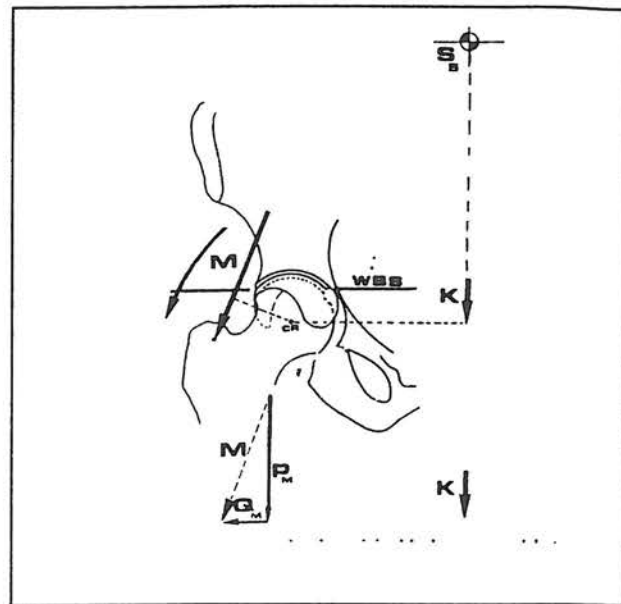
WBS ممکن است با توسعه استئوفیت در *Roof* استابولوم افقی‌تر شود و یک والگوس استئوتومی بیشتر از یک و آروس استئوتومی باعث تشکیل این استئوفیت می‌گردد.

اگر توسعه استئوفیت در سقف استابولوم خوب انجام نشود (یعنی WBS کم یا بیش از حد معمول افقی شود) نیاز به یک استئوتومی در لگن یا استابولوم پیدا خواهیم کرد.

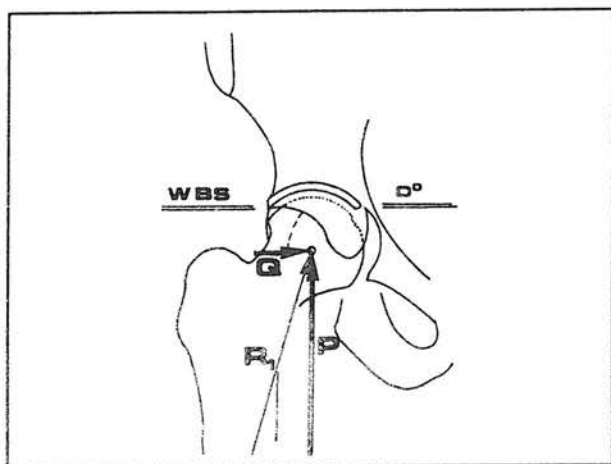
نوع استئوتومی انتهایی فوقانی ران بستگی به شکل و مرحله استئوآرتروز مفصل ران دارد. (در نوع استئوآرتروز جهت پیشرفته سوپرو لاترال) یک *Valgus-Extension Ost* تغییر مکانیک هیپ و تحریک ترمیم شیب آنتروسوپرو لاترال



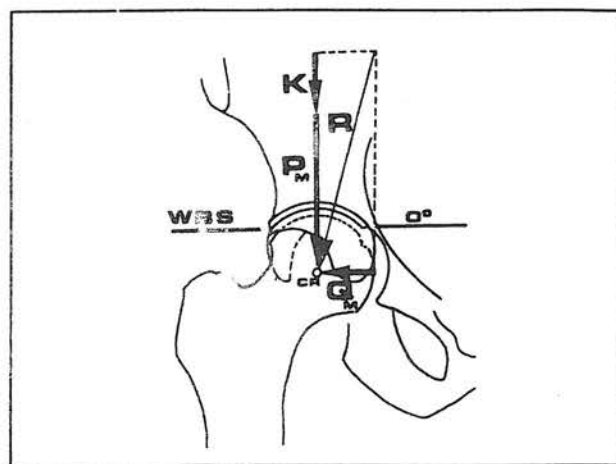
تصویر ۴- در مقابل نیروی R نیروی دیگر معادل و ضد آن عمل می‌کند که نیروی $R1$ نامیده می‌شود که در واقع نیروئی است که در حالت ایستاده از زمین به سر ران وارد می‌شود. (۱)



تصویر ۲- همچنانکه در شکل پیداست نیروی وزن بدن K کاملاً بطرف پائین اثر کرده ولی نیروی انقباض عضلات آبداکتور M بسمت پائین و خارج می‌باشد که می‌توان آن را به دو نیروی PM عمودی و QM افقی تجزیه نمود. (۱)



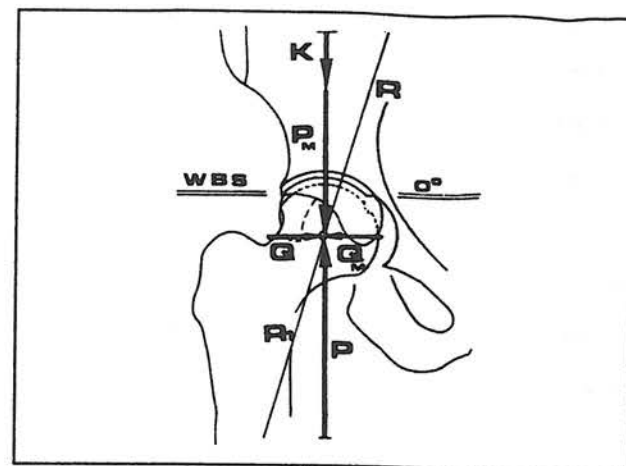
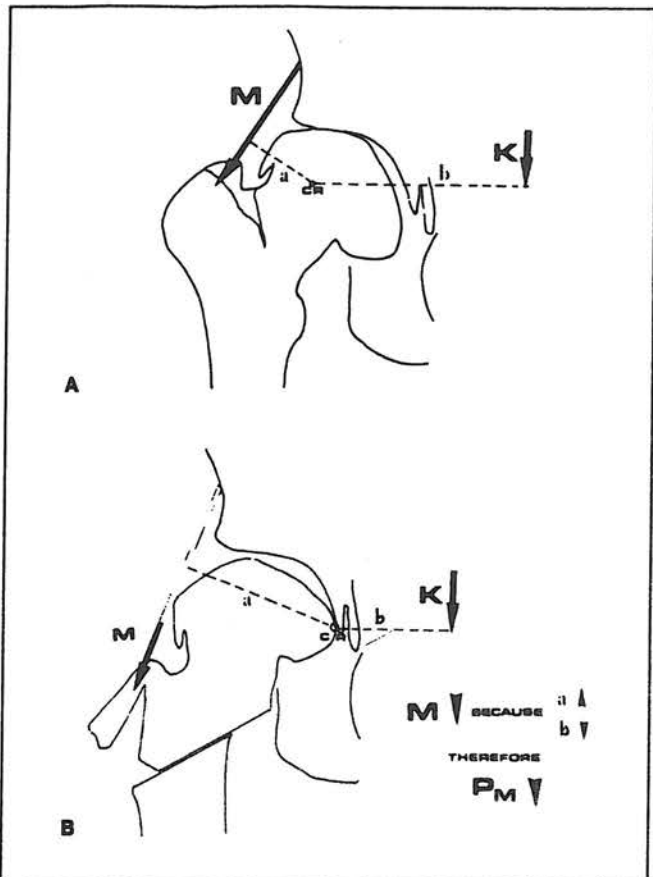
تصویر ۵- نیروئی که از زمین در حالت ایستاده به سر وارد می‌شود یعنی نیروی $R1$ را می‌توان به دو نیروی P که عمود بر WBS و نیروی Q که به موازات WBS هستند تجزیه نمود. (۱)



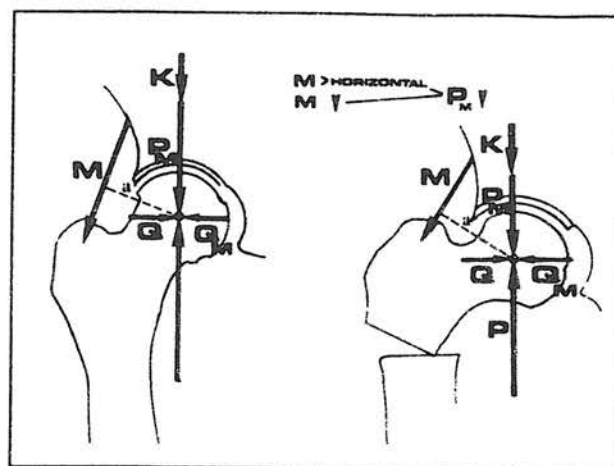
تصویر ۳- نیروهائی که از بالا روی مرکز سر اثر می‌کنند شامل وزن بدن K و PM عمودی هستند و QM که افقی اثر می‌کنند دو نیروی PM و QM در واقع دو نیروی تجزیه شده M نیروی انقباض عضلات آبداکتور هستند که برآیند کل نیروهای بالا معادل نیروی R می‌باشد. (۱)

استابولوم یا *Acetabular -curtain* قرار گیرد. زاویه محور ران در نقشه با زاویه محور ران در رادیوگرافی بیمار میزان زاویه والگوس استئوتومی را تشکیل می‌دهد. در این حالت سر استخوان را که بیضوی شکل شده می‌چرخانیم تا استئوفیت سرفمور در محل استئوفیت کف استابولوم در مرکز قرار گیرد. در نتیجه حدود ۴ تا ۶ سانتی متر جابجائی به داخل داریم و در نتیجه نیروها از WBS قبلی به سطح جدید وارد شده و به میزان ABD *lever arm* اضافه می‌شود (شکل ۸).

فوقانی ران و محور تنه استخوان ران را رسم می‌کنیم سپس این نقشه را به خارج می‌چرخانیم یا ران را ADD می‌کنیم تا استئوفیت رأس سر (*Capital drop*) در مقابل استئوفیت کف



تصویر ۶- در این شکل نیروهای اکتیو و راکتیو که از بالا و پائین روی مرکز سر عمل می‌کنند را نشان می‌دهد که حتی اجزاء آنها هم معادل و عکس همدیگر عمل می‌کنند. (۱)



تصویر ۷- اثر واروس استئوتومی را روی مفصل ران نشان می‌دهد بطوری که با جابجائی تروکانتر بزرگ به طرف بالا بازوی کارگر عضلات آبداکتور زیاد شده و در نتیجه فشار روی سر استخوان کم می‌شود. (۷)

تروکانتر بزرگ با یک استئوتومی نسبی بلند شده و در موقعیت لاترال نگه داشته می‌شود که این خود نیز کمی ABD lever arm را بیشتر می‌کند.

اثر روی مفصل زانو: والگوس استئوتومی در یک بیمار با زانوی طبیعی محور مکانیکی را به خارج برده بطوری که خط Mikulicz, s از کمپارتمان لاترال زانو عبور می‌کند، حفظ ارتباط طبیعی بین سر استخوان ران و مفصل زانو توسط

تصویر ۸- اثر والگوس استئوتومی روی مفصل ران نشان می‌دهد که پس از استئوتومی مرکز سر استخوان CR در یک سر تغییر شکل یافته بیضوی به نزدیکی استئوآرتریت کف استئوفیت کف استابولوم جابجا شده و به مقدار زیادی به طول بازوی کارگر وزن بدن کم می‌شود و در نتیجه از شدت فشار عضلات آبداکتور به میزان زیادی کم می‌شود.

جابجائی تنه استخوان ران به خارج در عمل استئوتومی اهمیت خاصی دارد. این جابجائی در یک زانوی طبیعی حدود نصف قطر استخوان ران می‌باشد.

اگر زانو قبل از عمل در والگوس باشد این جابجائی زاویه قبل از عمل را در زانو حفظ می‌کند که اگر این کار را نکنیم زاویه والگوس در زانو بیشتر خواهد شد. اگر زانو قبل از عمل در واروس باشد محور مکانیکی از قسمت داخلی زانو عبور کرده و احتیاجی به این جابجائی نیست.

Valgus Extension Osteotomy: بهتر است میزان زاویه Extension مورد نیاز را در حین عمل محاسبه کرد.

همانطور که WBS در سطح آنتروسوپرولاترال شیب پیدا

بزرگ می‌بریم و همچنین آن را از قسمت خلف از دیواره بین عضلانی خارجی جدا می‌کنیم، به کمک رتراکتورها بیگاتور *Homan* فضای بین تنسور فاسیالاتا و فیبرهای قدامی گلو تئوس مدیوس را مشخص نموده و عروق مربوطه را در محوطه عمل شناسائی و لیگاتور می‌کنیم.

یک رتراکورهومن را بر روی لبه لگن در قسمت قدامی استابولوم قرار داده و دو رتراکتور دیگر را در قسمتهای فوقانی و تحتانی کپسول مفصل ران قرار می‌دهیم نواحی قدامی و فوقانی کپسول مفصل را به کمک یک پریوستال الویتور تمیز کرده بطوری که کپسول قدامی را بصورت طولی بریده و دو رتراکتور را در داخل کپسول قرار می‌دهیم.

هم‌اکنون باید بتوان براحتی سر را دید با فلکسیون ران سر استخوان ران در داخل استابولوم حداکثر پوشش را بدست می‌آورد. میزان فلکسیون از سطح افق درجه *Extension* استئوتومی را مشخص می‌کند که اغلب این زاویه معادل ۵۰ درجه می‌باشد. از آنجائی که *Extension* استئوتومی تنها موجب کاهش زاویه بین گردن و تنه استخوان ران می‌گردد، مقداری والگوس نیز برای جبران این کاهش لازم بوده و در نتیجه باید به زاویه والگوس طرح‌ریزی شده اضافه گردد.

با استفاده از یک استئوتوم بزرگ تروکانتر بزرگ را بطور ناکامل از استخوان ران جدا ساخته و آن را به سمت خارج اهرم می‌کنیم. طی این عمل باید کورتکس پروگزیمال آن به گردن استخوان چسبیده باقی بماند و در آنجا بعنوان لولا عمل کند. با انجام این کار رشته‌های تحتانی خارجی کپسول مفصلی متصل به تروکانتر بزرگ باقی مانده و در این حالت پس از والگوس استئوتومی تحت کشش قرار گرفته و سبب تحریک تشکیل استئوفیت در سقف استابولوم می‌شود. فیبرهای قدامی خلفی گلو تئوس مدیوس نباید بریده شود چرا که این فیبرها نقش محافظ داشته و می‌توان با قراردادن یک تکه گوه‌ای شکل استخوان در داخل آنها بازوی کارگر آبدکتورها را افزایش داد. و در نتیجه از میزان نیروهای وارده به سر استخوان ران کاست. یک پین راهنما را بر روی قسمت قدامی گردن استخوان ران با والگوس مناسب قرار داده بطوری که نوک آن به ربع تحتانی داخلی سر استخوان ران برسد، این پین راهنما محل وارد کردن

می‌کند سر استخوان ران در همان جهت منحرف شده و مفصل ران چرخش به خارج پیدا کرده و در نتیجه قسمتی از سر خارج از استابولوم قرار می‌گیرد و در واقع قسمت قدامی سر بدون پوشش می‌ماند و در نتیجه سطح کمتری در سر زیر استابولوم قرار گرفته و دچار فشار بیشتر می‌شود.

فلکسیون مفصل ران باعث *Recenter* شدن سر در استابولوم شده و سطح تماس را در قدام و خلف افزایش می‌دهد در نتیجه این مقدار فلکسیون مفصل زاویه *Extension* استئوتومی ما را مشخص می‌کند.

اثر روی *Extension: Neck shaft Angle* استئوتومی منجر به کاهش *NSA* می‌شود بنابراین در یک استئوتومی زاویه‌ای در دو جهت *Extension* والگوس یا واروس انجام شود لازم است که درجه واروسی یا والگوس موردنظر را طوری تنظیم نمود که بتوان این اثر را خنثی کرد مثلاً اگر *NSA* قبل از عمل ۳۰ درجه باشد یک *Extension* استئوتومی حدود ۵۰ درجه می‌تواند ۱۲ درجه کاهش در *NSA* ایجاد نماید.

تکنیک والگوس استئوتومی

ابزارآلات و پلیتهای *AO* برای استئوتومی بکار می‌رود. همین که بیمار بیهوش شد دامنه حرکات مفصل ران مبتلا را ارزیابی می‌کنیم. اگر حرکات پاسیو کمتر از ۱۵ درجه (*ADD*) آدکشن و ۵۰-۳۰ درجه فلکسیون باشد معمولاً استئوتومی انجام نمی‌شود، زیرا خطر آنکیلوز بعدی مفصلی وجود دارد. در این موارد باید به بیمار خاطرنشان کرد که عمل جراحی به توتال هیپ آرتروپلاستی منتهی می‌شود.

اگر حرکت پاسیو رضایت‌بخش بود بیمار را در وضعیت خوابیده به پشت روی تخت معمولی اطاق عمل قرار داده و از بتادین جهت پرپ پوست استفاده می‌کنیم. کنترل رادیوگرافی لازم نیست. پس از پوشاندن سایر نواحی بوسیله شان‌استریل مفصل ران را با برش و استون جونز مشخص می‌کنیم. خط برش مستقیم اما مختصری در خلف تروکانتر بزرگ قرار دارد. پس از برش فاسیا عضله واستوس لاترالیس را مشخص کرده و آن را بطور کامل از ۲ سانتی متر دیستال به اتصال آن به تروکانتر

چیزل را مشخص می‌کند و به تعیین طول پلیت مورد استفاده کمک می‌کند، زاویه‌ای که پین راهنما و چیزل با محور ران تشکیل می‌دهند باید معادل با مجموع زوایای زیر باشد.

۱- زاویه مکملی که هر پلیت نسبت به محور آناتومیک تنه استخوان ران دارد، مثلاً در مورد *Double angle blade-plate* حدود ۱۳۰ درجه ساخت گروه AO این زاویه ۵۰ درجه است.

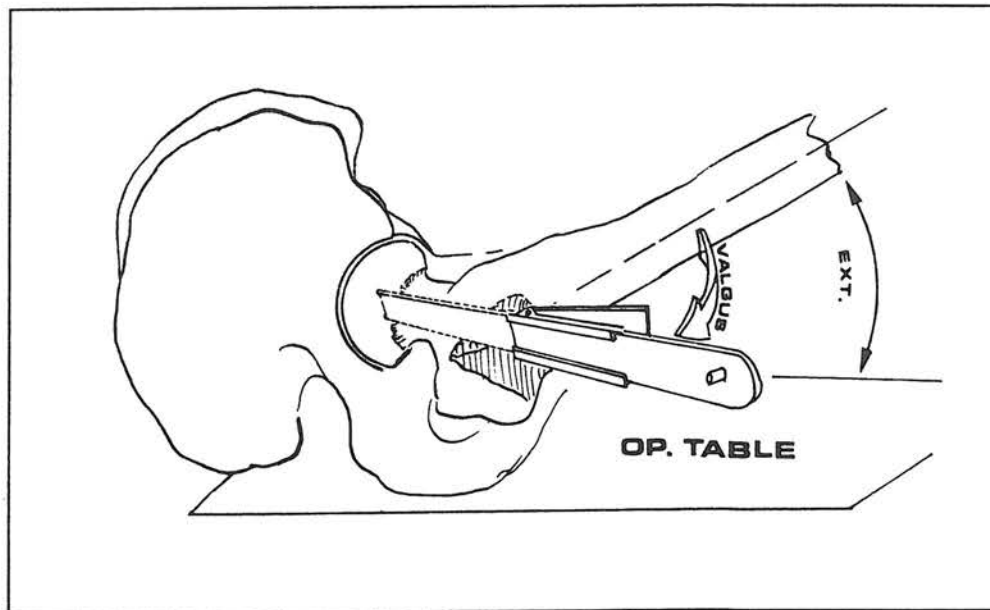
۲- زاویه والگوس محاسبه شده برای اصلاح

۳- زاویه والگوس اضافی که برای جبران مقدار *Extension* مفصلی ران لازم است. کورتکس لاترال ران را در نقطه ورودی چیزل قبلاً باید دریل شود و در حالی که اندام به اندازه *Extension* لازم خم شده است چیزل را با والگوس مطلوب وارد استخوان می‌کنیم.

plate در پلان ساژیتال موازی با تخت عمل جراحی بوده تا مقدار *Extension* لازم بدست آید. در حالی که اندام همچنان خم است با استفاده از یک اهر برقی ۱/۵ سانتی متر دیستال به نقطه ورودی چیزل و عمود بر تنه استخوان ران استئوتومی را

انجام می‌دهیم و سپس از قطعه دیستال به محل استئوتومی یک تنه استخوان گوه‌ای شکل را در دو پلان جدا ساخته بطوری که در پلان کروئال قاعده آن در لاترال و زاویه رأس آن معادل والگوس لازم باشد و در پلان ساژیتال قاعده آن در خلف و زاویه رأس آن معادل *Extension* لازم باشد اگر در اندام دچار دفرمیتی تغییر شکل گردش بخارج ثابت باشد، پس از انجام استئوتومی با چرخش به داخل قطعه دیستال قبل از بریدن تکه گوه‌ای شکل قابل اصلاح است.

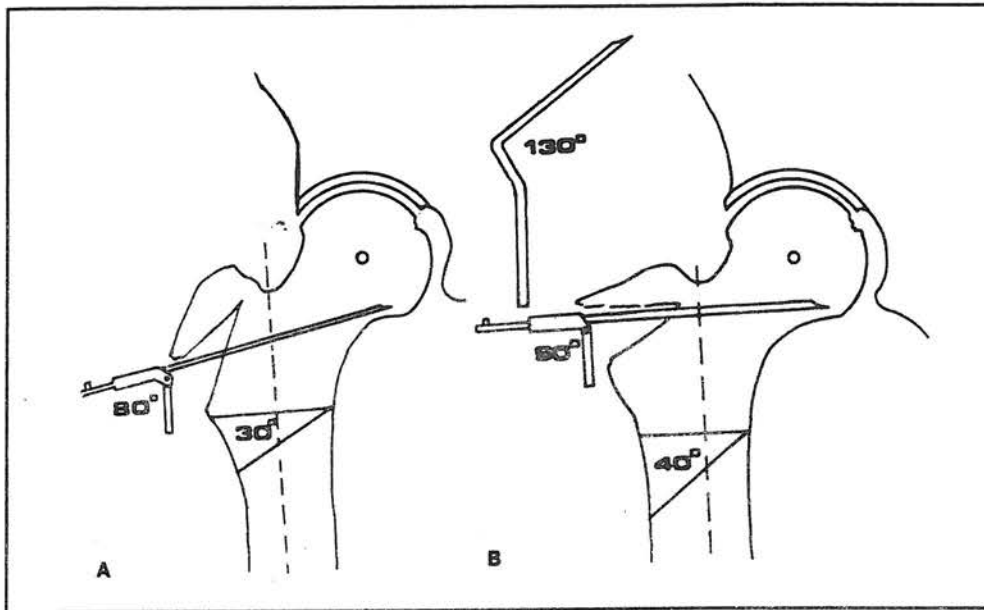
اگر *Anteversión* گردن استخوان ران بیش از حد باشد می‌توان برای پوشش دادن بهتر سراسر استخوان ران قبل از وارد کردن چیزل اندام را چرخش به داخل داده سپس قبل از انجام استئوتومی دوم در قطعه دیستال مجدداً اندام را به حال اول در می‌آوریم. اگر تکه‌ای از تروکانتر کوچک در بخش پروگزیمال ران باقی بماند آن را باید خارج کرد تا هنگام بردن سراسر استخوان ران به والگوس به لبه تحتانی استابولوم گیر نکند و می‌توان از قطعه در جای دیگر استفاده کرد. قسمتی از تروکانتر کوچک را که به قطعه دیستال متصل باقی مانده است را سالم



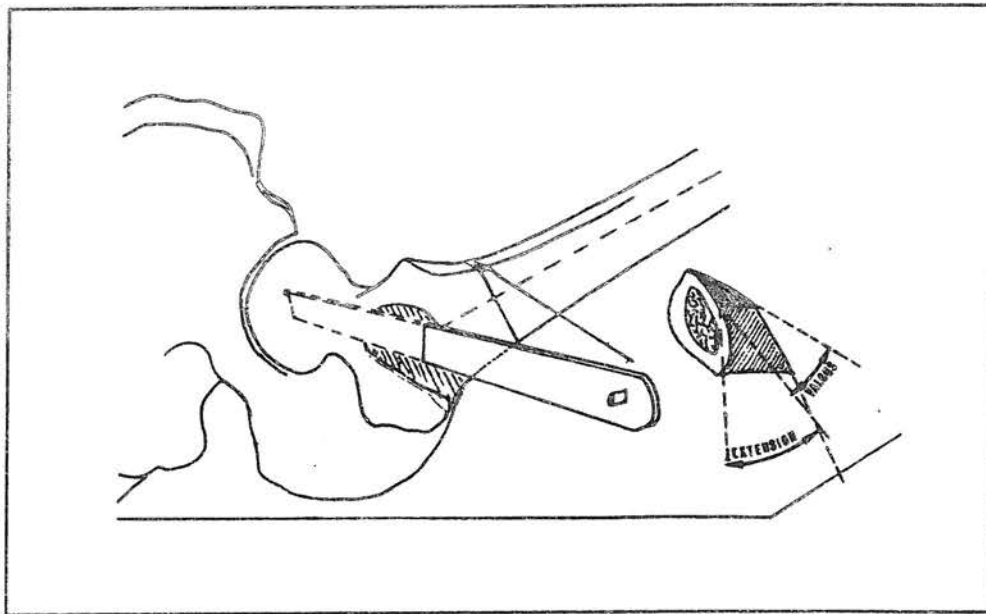
تصویر ۹- با فلکسیون ران مجدداً سر در داخل استابولوم پوشش کامل پیدا می‌کند و زاویه بین استخوان ران و میز عمل زاویه *Extension* استئوتومی را مشخص می‌کند و چیزل نیز باید عمود بر تخت عمل وار کردن و سر باشد.

جدا می‌کنیم.
اگر یک استئوفیت بزرگ در قسمت تحتانی سر ران یا کف

نگه داشته تا سطح تماس با متافیر فوقانی افزایش یابد.
تاندون ایلئوپسواس را از محل اتصال به تروکانتر کوچک

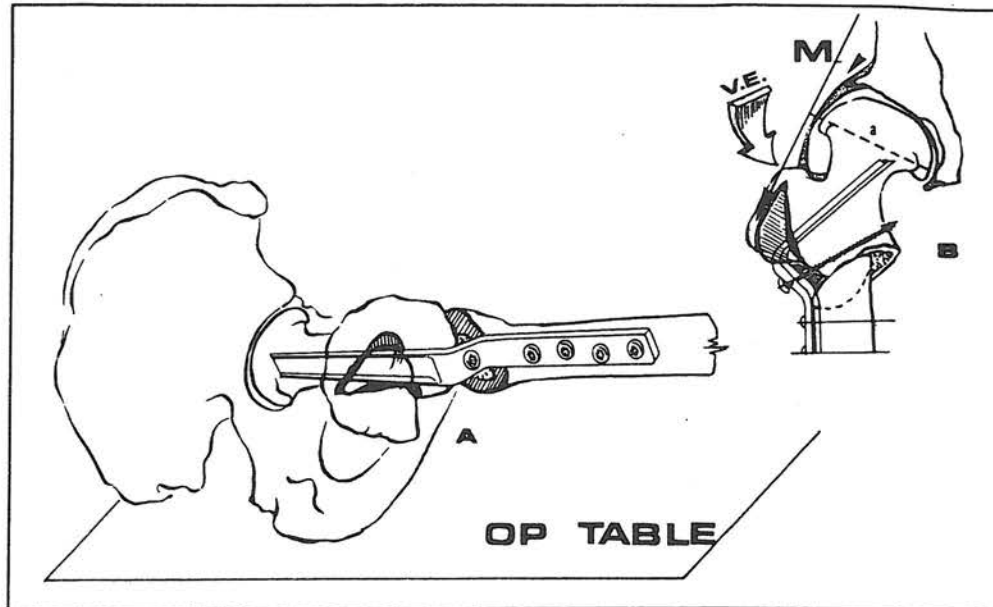


تصویر ۱۰- وسیله برای این نوع استئوتومی (Valgus-Extension) نوع (Double angle blade plate) ۱۳۰- درجه AO می باشد - استئوتومی ناقص نیز اگر تر و کانتر انجام می شود زاویه ای که چیزل وارد گردن و سر می شود معادل زاویه پلینت (۵۰ درجه) - میزان والگوس می باشد مثلاً در شکل A ۳۰ درجه والگوس - ۵۰ درجه = ۸۰ و در شکل B ۴۰ درجه والگوس = ۵۰ درجه = ۹۰ درجه زاویه چیزل



تصویر ۱۱- برداشتن گوه استخوانی از دو مقطع می باشد.

مقطع اول: عمود بر محور تنه استخوان بوده و درست ۱۵ cm زیر محل ورود چیزل می باشد و قاعده خارجی گوه میزان والگوس و قاعده خلفی گوه میزان *extension* را نشان می دهد. (۷)



تصویر ۱۲- A: پس از برداشتن چیزل *angle-plate* ۱۳۰ درجه بجای آن کاشته می‌شود و با تنه استخوان ران که حال بموازات تخت می‌باشد ثابت می‌گردد. B: شکل نهائی انتهایی فوقانی ران پس از *Valgus-Extension* استئوتومی که در آن سر بطرف خارج و عقب چرخیده است. تاندون عضله ایلئوپوآس قطع و گره استخوان در محل بلندکردن تورکاتر بزرگ جایگزین می‌شود.^(۷)

AO به پلیت ثابت می‌کنیم بطوری که پیچ انتهائی فقط یک کورتکس را بگیرد. تکه استخوان گوه‌ای شکل بدست آمده قطعه دیستال را در محل استئوتومی ناکامل تروکاتر بزرگ قرار داده و با استفاده از نخ‌های قابل جذب کیسول مفصل ران را ترمیم می‌کنیم. عضله واستوس لاترایس را به غشای بین عضلانی خارجی می‌دوزیم. زخم را در چند لایه جداگانه بسته و یک بانداژ فشاری انجام می‌دهیم.

واروس استئوتومی

برنامه‌ریزی قبل از عمل:

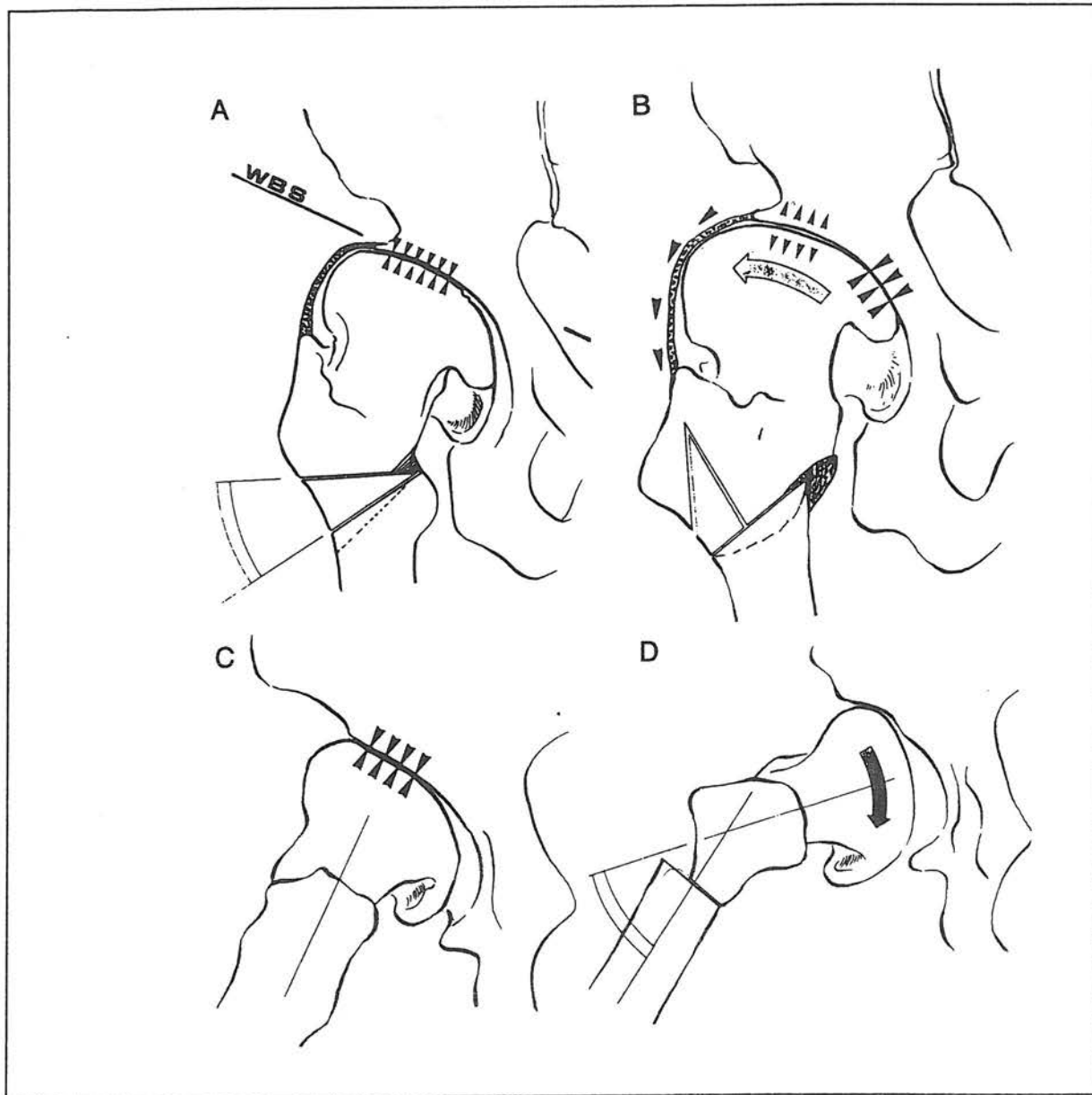
با استفاده از رادیوگرافی مفصل ران که در آن محور تنه استخوان مشخص شده‌است. شکل سر و گردن - استابولوم و انتهائی فوقانی ران و محور تنه ران را رسم کرده و سپس کاغذ رسم را آنقدر به سمت داخل چرخانیده تا حداکثر پوشش سر استخوان ران بوسیله استابولوم حاصل شود. زاویه بین محور استخوان ران در کلیشه رادیوگرافی، محور استخوان ران در کاغذ رسم، اندازه واروس استئوتومی‌ها را مشخص می‌کند.

استابولوم مانع والگوس سر گردد باید آن را برداشت، اگر لازم است که استخوان ران کوتاه شود یک قطعه کامل مانند استوانه معادل کوتاهی مورد نظر از قطعه دیستال جدا می‌کنیم.

طول *Blade* از روی چیزل محاسبه می‌شود بدین ترتیب که طول چیزل ۲ سانتی متر اضافه نموده تا امکان جابجا کردن تنه استخوان به خارج را فراهم آورد.

چیزل را خارج نموده و یک *Double-Angle Blade, plate* نوع AO ۱۳۰ درجه ۵ سوراخه بجای آن می‌نشانیم. قطعه دیستال را به سمت خارج جابجا نموده و پلیت را در چرخش طبیعی به آن ثابت می‌کنیم. قطعه تروکاتر کوچک و در صورت تمایل تکه استخوان استوانه‌ای شکل استخوان ران را در بین پلیت قطعه فوقانی قرار می‌دهیم. پلیت، تکه استخوان قرار داده شده و استخوان ران را بوسیله یک پیچ کورتیکال به هم ثابت می‌کنیم. این پیچ از سوراخ پلیت وارد شده به داخل کالکار گردن ران می‌رود این پیچ در طی فشار بر محل استئوتومی از لغزیدن پلیت به خارج جلوگیری می‌کند.

با استفاده از وسیله کمپرس AO محل استئوتومی را بهم فشرده کرده سپس قطعه دیستال را بوسیله ۴ عدد پیچ کورتیکال

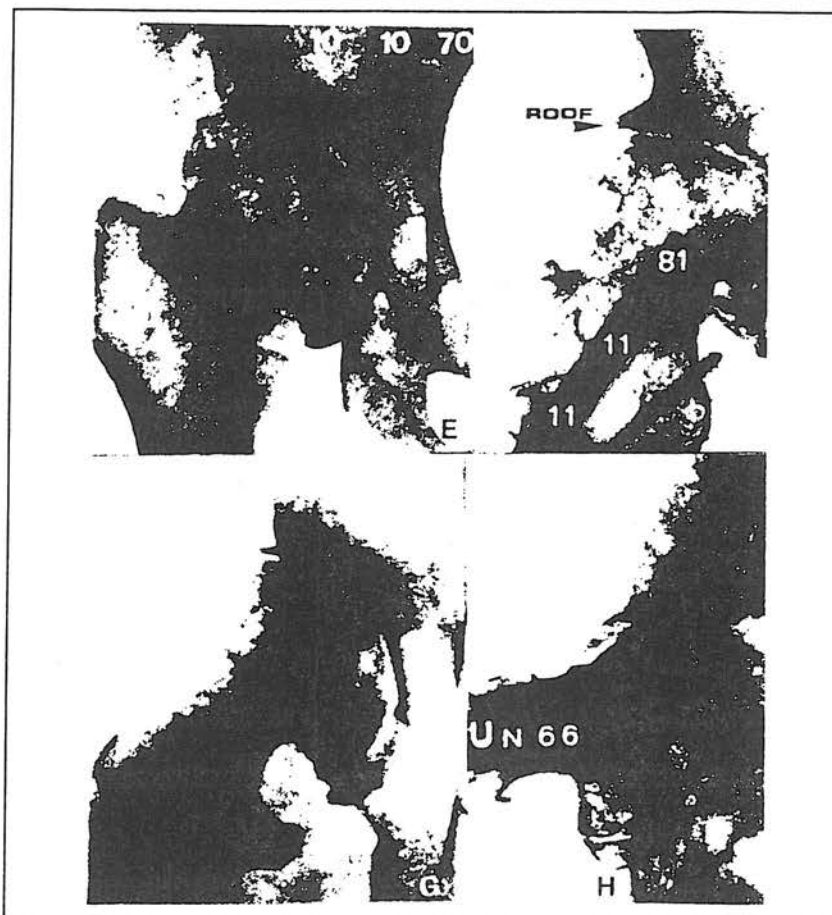


تصویر ۱۳- valgus-Extension استئوتومی - (A-D) شکل شماتیک قبل از عمل را نشان می‌دهد (برنامه‌ریزی قبل از عمل) و شکل (E-H) رادیوگرافی ۱۱ سال بعد از عمل را نشان می‌دهد.

اثر روی مفصل زانو

واروس استئوتومی در بیماری که دارای زانوی طبیعی باشد سبب انتقال محور مکانیکال به سمت داخل می‌شود و خط Mikulicz,s از کمپارتمان داخلی مفصل زانو عبور می‌کند و برای حفظ ارتباط طبیعی بین مفصل ران و زانو باید تنه استخوان ران را به سمت داخل جابجا نمائیم معادل نصف قطر استخوان ران. اگر زانو از قبل دچار تغییر شکل واروس باشد

محور مکانیکال خودبخود از کمپارتمان داخلی عبور کرده و در این حالت عدم جابجائی تنه استخوان به داخل باعث تشدید واروس زانو می‌شود و در این حالت علاوه بر جابجا کردن تنه استخوان به داخل در این بیماران گاهی والگوس استئوتومی در قسمت بالای استخوان تی‌بیا لازم می‌باشد. اگر زانو از قبل دچار تغییر شکل والگوس باشد احتیاجی به جابجائی تنه استخوان به داخل نیست.



گرافی ۱- تصاویر (E-H) رادیوگرافی ۱۱ سال بعد از عمل را نشان می‌دهند.

تکنیک

واروس استئوتومی را می‌توان با برداشتن یک تکه گوهای شکل استخوان با ضخامت کامل یا متوسط یا با انجام استئوتومی اینترتروکانتریک و جابجا کردن قطعه فوقانی به سمت بالا بدون برداشتن هرگونه استخوان انجام داد. روش دوم حداقل کوتاهی را به بار می‌آورد.

بیمار بصورت خوابیده به پشت روی تخت عمل قرار گرفته و مفصل ران با برش واستون جونز مشخص می‌شود. مقدار *extension* استئوتومی با فلکسیون مفصل بطریقی که توضیح داده شد محاسبه می‌شود. چیزل با زاویه واروس مورد نظر وارد و گردن ربع تحتانی سر ران می‌گردد.

در این نوع استئوتومی از پلیت زاویه‌دار ۹۰ درجه *Angle Blade plate* استفاده می‌شود.

در کروئال زاویه بین چیزل و محور تنه استخوان ران باید

عدد ۹۰ درجه منهای زاویه واروس مورد نظر باشد برای مثال اگر ۱۰ درجه واروس استئوتومی لازم است چیزل را باید با زاویه ۸۰ درجه وارد نمود.

پس از تعیین نقطه ورودی چیزل بر روی کورتکس لاترال، چیزل را وارد کرده و برای تعیین میزان *Extension* مورد نیاز هیپ را خم می‌کنیم و چیزل را به موازات تخت اطاق عمل وارد گردن استخوان ران می‌کنیم، معمولاً استئوتومی را ۱/۵ سانتی‌متر زیر نقطه ورودی چیزل انجام می‌دهیم.

بعد از انجام برش عرضی در استخوان، یک هوک را داخل مغز استخوان تنه استخوان نموده و تروکانتر کوچک را مشخص می‌کنیم و تاندون ایلئوپسواس را می‌بریم، وقتی که تروکانتر کوچک چسبیده به قطعه تحتانی باشد بخش یا تمام آن را جدا کرده و بعنوان پیوند استخوان استفاده می‌کنیم. اما وقتی به نقطه فوقانی چسبیده باشد آن را حفظ می‌کنیم تا بعنوان نگهدارنده

زیر بغل را به عصای دستی تبدیل کرده و سه ماه بعد آن را هم کنار می‌گذارد.

مشکلات و عوارض

در طی ۲۰ سال گذشته استئوتومی انتهای فوقانی ران به فراموشی سپرده شده است چراکه بسیاری از ارتوپدها بر این عقیده‌اند که تعویض کامل مفصل ران تنها راه درمان استئوآرتریت این مفصل می‌باشد.

معایب ذکر شده برای استئوتومی انتهای فوقانی ران عبارتند از:

۱- عدم اطمینان به نتیجه عمل

۲- بهبودی اندک در دامنه حرکات مفصل ران

۳- توان بخشی طولانی

۴- دشواری بودن انجام تعویض کامل مفصل بعد از استئوتومی

۵- بدست آمدن نتیجه عالی تعویض کامل مفصل ران در

کوتاه مدت

بهرحال با توجه به عوارض درازمدت تعویض کامل مفصل

ران یا سیمان در جوانان و برخی از بیماران پیر باید مجدداً به استئوتومی انتهای فوقانی ران فکر کرد.

استئوتومی در هر دو گروه از این بیماران درد را بخوبی

تخفیف می‌دهد.

باید دانست که استئوتومی فقط یک عمل موقتی است و

بیمارانی که نهایتاً به تعویض کامل مفصل ران نیاز دارند بعداً هیچگونه دشواری برای انجام این عمل نخواهند داشت.

بسیاری از بیماران در واقع ممکن است از تکنیکهای برتری

در رابطه با تعویض کامل مفصل ران سود ببرند.

مطمئن در سمت داخل برای قطعه تحتانی عمل نماید. چیزل را درآورده و *Blade plate* ۹۰ را وارد گردن و سر می‌کنیم، بعلت وجود *Elbow* پلیت (۱۰ mm) تنه استخوان را باید به سمت داخل جابجا نمود تا با محور مکانیکی زانو در یک امتداد قرار گیرد.

یک پیچ کورتیکال را از *Elbow* پلیت به داخل گردن وارد کرده تا از اکستانسیون *Blade* در حین کمپرسن جلوگیری نماید. اندام را به کمک کشکک در حالت طبیعی قرار داده و از وسیله کمپرسن استئوتومی نیز استفاده می‌شود و *plate* با ۴ عدد پیچ کورتیکال به تنه استخوان ران ثابت می‌شود و پس از گذاشتن درن زخم را می‌بندیم.

مراقبت بعد از عمل

اندام را در یک آتل با ۳۰ درجه فلکسیون مفصل ران قرار داده تا بیمار راحت تر باشد و برای کاهش تورم پا باید تخت را بالا ببریم.

همه بیماران بطور معمول باید از جوراب الاستیک استفاده کنند درن‌ها را پس از ۴۸ ساعت خارج می‌کنیم حرکات فعال اندام را از روز اول بعد از عمل آغاز نموده و در روز پنجم بیماران را با عصای زیر بغل راه می‌بریم بطوری که تا بیست پوند وزن خود را روی اندام عمل شده اعمال کند. بیمار تا سه الی شش ماه با یک جفت عصای زیربغلی راه می‌رود، تمرینات فعال مفصل ران را چندین مرتبه در روز انجام داده شنا و دوچرخه سواری را تشویق می‌کنیم بعد از ۶ ماه بیمار عصای

References

1) *Bombelii R.; Osteoarthritis of the Hip, Classification and Pathogenesis The Role of Osteotomy as a Consequent Therapy, 2nd ed, New York, Springer - Verlag, 1983*

2) *Bombelli R., Giangrande A., Malacrida V., and Puricelli, G.; The control of infection in orthopaedic surgery; Orthop, Rev 1981 (10): 65*

3) *Carlsson A S; Total hip replacement according to Charnley, A review of complications and function; Acta Orthop, Scand 1981 (52): 339*

4) *Chandler H.P., Reneck T., Wixson, R.L., and McCarthy J.C.; Total hip replacement in Patients younger than 30 years; J.Bone Jt. Surg. 1981*

5) *Harrison M.H.M, Schajowicz F. and Trueta S.;*

Osteoarthritis of the hip , A study of the nature and evolution of the disease; J.B.J.S 1953 (35B): 598

6) Muller M.E., Allgower M., Schneider R., and Willenegger H.; *Manual der Osteosynthese - AO Technik. Zweite, neubearbeitete and erweiterte Auflage; New York; 1977 Springer, Verlag*

7) Santore R.F., and Bombelli r.; *Long-term follow-up of the bombelli experience with osteotomy for osteoarthritis: Results at 11 Years; In the hip: proceedings of the 11 th open scientific Meeting of the hip society. ST.Louis. C.V.Mosby 1983*

PROXIMAL FEMORAL OSTEOTOMY FOR TREATMENT OF FEMORAL HEAD OSTEOARTHRITIS

*M. Nourouzi, M.D.**

ABSTRACT

During the past 20 years, proximal femoral osteotomy has been forgotten because most orthopedic surgeon believed that total hip arthroplasty is the only treatment method for hip joint osteoarthritis.

The disadvantages of proximal femoral osteotomy include: Uncertain results, prolonged rehabilitation time after surgery, little improvement in joint ROM and according to some authors difficult subsequent total hip arthroplasty.

However, longterm complications of total hip arthroplasty with cement in young adults and some senile patients should be taken into proximal femoral osteotomy again, because this procedure reduce pain in both groups of patients.

The application of osteotomy is when the patient is well cooperative and the hip joint has acceptable range of motion.

If under general anesthesia the passive range of motion of hip is less than 15° adduction and 30-50° flexion, because the risk of joint ankylosis, osteotomy is not indicated. In this situation the total hip arthroplasty is the treatment of choice. Early osteotomy increase hip range of motion and thus osteotomy is contraindicated in patients with limited range of motion of hip joint.

The main goals of osteotomy include:

- 1- Reduction of pain*
- 2- Reduction of forces of joint*
- 3- Preserve of horizontal weight bearing surface*

These goals is achived by a proximal femoral osteotomy, but if weight bearing surface takes a position other than horizontal, another complementary pelvic or acetabular osteotomy is also required.

In severe superolateral acetabular osteoarthritis, a valgus extension osteotomy is required to change the hip mechanics and repair of anterosuperolateral slope.

In medial hip osteoarthritis a valgus osteotomy is indicated when femoral head is still spherical but varus osteotomy is not indicated in medial hip osteoarthritis because increases the horizontal vectors of forces and is

** Assistant Professor of Iran University of Medical Sciences and Health Services*

accompanied with force imbalance.

In concentric hip osteoarthritis a varus osteotomy decreases vertical forces to hip joint.

Valgus osteotomy shifts the mechanical axis of femor to lateral and causes to pass of axis from lateral compartment of knee. To compensate this effect, femoral shaft should be displaced to lateral during osteotomy Varus osteotomy has opposite effect and required medial displacement of femoral shaft for compensation of this effect.

However in patients that require total hip arthroplasty, no problem arise from previous hip osteotomy.

Finally should be noticed that proximal femoral osteotomy is a temporary procedure that retards the time of total hip arthroplasty and in fact give time to patient take benefits from future better technology of total hip arthroplasty

Key Words: 1) Femoral osteotomy

2) Femoral head

3) Osteoarthritis