

غلظت خونی نشان توموری در گردش کارسینوم سلول فلسی در بیماران مبتلا به تومورهای سر و گردن

چکیده

به منظور تعیین حساسیت (*Sensitivity*) و ویژگی (*Specificity*) نشان توموری (*Tumor marker*) در گردش (*Circulating*) کارسینوم سلول فلسی (*Squamous cell*) در تشخیص تومورهای اولیه سر و گردن و انواع دست اندازنده (*Metastatic*) کارسینوم سلول فلسی (*SCC*) و غیر آن (*Non-SCC*) که شیوع زیادی دارند، مطالعه حاضر طراحی و اجرا شد. مطالعه در مدت یکسال و بر روی ۸۹ بیمار مبتلا به تومورهای سر و گردن (غیر از تومورهای تیروئید) صورت گرفت.

پس از تکمیل پرسشنامه، انجام دادن آزمایشهای بالینی و به کارگیری امکانات پرتوشناختی (*Radiologic*) مورد نیاز، بیماران تحت اقدامات تشخیصی بالینی و آسیب‌شناختی و نیز تحت اقدامات درمانی قرار گرفتند. تمام روشهای معمولی و اختصاصی آسیب‌شناسی بافتی برای تشخیص نهائی به کار گرفته شد. از ۸۹ مورد فوق، ۵۶/۲٪ مبتلا به تومورهای سلول فلسی و ۴۳/۸٪ مبتلا به تومورهای غیر سلول فلسی (*Non-SCC*) با ۲۱ تشخیص آسیب‌شناختی متنوع بودند. خون بیماران به منظور اندازه‌گیری نشان (*Marker*) ذکر شده گرفته شد. سپس با استفاده از روشهای ایمنوناسی و بیوشیمیائی و آنزیمی مقدار آن به دست آمد و نتایج حاصل مورد مقایسه آماری با تشخیصهای آسیب‌شناختی قرار گرفت.

نتایج حاصل نشان می‌دهد که میزان نشان توموری کارسینوم سلول فلسی (*SCC tumor marker*) در کارسینوم سلول فلسی سر و گردن نسبت به تومورهای دیگر سر و گردن به طور کاملاً معنی‌داری ($P > 0.0001$) افزایش می‌یابد. میزان این نشان توموری در گروه تومورهای بدخیم نیز بیشتر از گروه تومورهای خوش‌خیم است ($P > 0.05$). ذکر این نکته ضروری است که با توجه به تشخیص آسیب‌شناختی نهائی ۷۳٪ از تومورهای سر و گردن بدخیم (*Malignant*) و ۲۷٪ خوش‌خیم (*Benign*) می‌باشند.

کلید واژه‌ها: ۱- نشان توموری در گردش (*Circulating tumor marker*)

۲- نشان توموری (*Tumor Marker*) ۳- آنتی‌ژن *SCC*

۴- تومورهای سر و گردن

I دکتر سیدفتح‌الله موسوی بفر وئی

II دکتر پیروز صالحیان

III دکتر بابک بهنام

مقدمه

پاپیلوم‌ها و کارسینوم سلول فلسی (*Squamous cell carcinoma*) به ترتیب شایعترین تومورهای خوش‌خیم و بدخیم روپوشه‌ای (*Epithelial*) این

تومورهای سر و گردن تنوع بسیار زیادی دارند. بسیاری از آنها خوش‌خیم و برخی بدخیم می‌باشند. اکثریت قریب به اتفاق نئوپلاسم‌های مختلف بدن در سر و گردن هم مشاهده می‌شوند.

این مقاله بر اساس طرح مصوب شماره ۱۳۹ معاونت پژوهشی دانشگاه علوم پزشکی و خدمات بهداشتی - درمانی ایران تهیه و تنظیم شده است.

(I) استادیار گوش و حلق و بینی، بیمارستان حضرت رسول اکرم (ص) دانشگاه علوم پزشکی و خدمات بهداشتی - درمانی ایران، خیابان ستارخان، خیابان نایب، تهران (مؤلف مسئول)

(II) استادیار آسیب‌شناسی، بیمارستان حضرت رسول اکرم (ص) دانشگاه علوم پزشکی و خدمات بهداشتی - درمانی ایران، تهران

(III) پزشک عمومی، مدیریت پژوهشی، دانشگاه علوم پزشکی و خدمات بهداشتی - درمانی تهران، تهران

کارسینوم سلول فلسی در ناحیه سر و گردن، این نشان توموری در پژوهش حاضر مورد مطالعه قرار گرفت.

در سال ۱۹۹۰ Eibling و همکاران (۲) با بررسی تمام نشانهای توموری ای (Tumor markers) که تا آن تاریخ شناخته شده بودند، به این نتیجه رسیدند که هیچ‌کدام از آنها جهت تومور کارسینوم سلول فلسی (Squamous cell carcinoma) سر و گردن دارای حساسیت و ویژگی کافی نمی‌باشند. اما اکنون می‌دانیم که غلظت خونی نشان توموری در گردش کارسینوم سلول فلسی (SCC circulating tumor marker) که یک پروتئین ۴۸ کیلودالتونی می‌باشد و توسط سلول‌های فلسی (Squamous) در خون آزاد می‌شود، در سرطانهای دهانه رحم، مری و سر و گردن به میزان زیادی افزایش می‌یابد. این نشان توموری با ویژگی بیشتر از ۹۸٪ و حساسیت حدود ۸۶٪ یکی از بهترین نشانهای توموری برای تعیین پیش‌آگهی و پایش (Monitoring) بیمار می‌باشد. این نشان (Marker) ممکن است برای افتراق بدخیمی از خوش‌خیمی در تومورهای سر و گردن ارزشمند باشد.

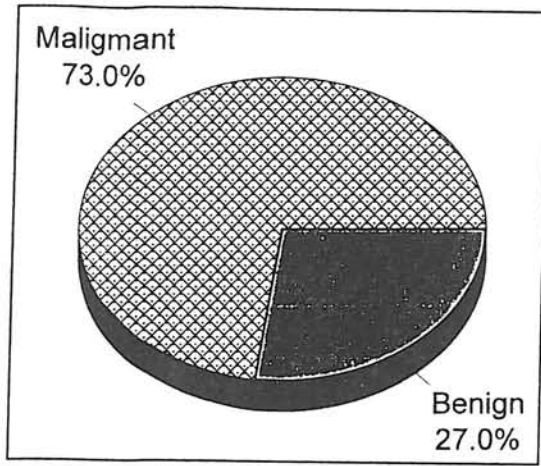
روش بررسی

در این مطالعه آینده‌نگر، از بین بیمارانی که به درمانگاه گوش و حلق و بینی بیمارستان حضرت رسول اکرم (ص) و انستیتو کانسر مراجعه می‌کردند یا به علت وجود توده گردنی در بخشهای دیگر نظیر جراحی یا داخلی بستری بودند، ۸۹ بیمار به روش تصادفی ساده انتخاب شدند. قبل از انجام دادن هر اقدام تشخیصی یا درمانی، ۱۰ میلی‌لیتر خون از ورید بازوئی بیماران گرفته می‌شد. این خون در لوله آزمایش ریخته شده، در ۳۷ درجه سانتیگراد نگهداری می‌شد. سرم این خون پس از قرار گرفتن در میانگریزه (Centrifuge) و چرخش با دور ۳۰۰۰ به مدت ۱۰ دقیقه جدا می‌شد. این سرم در ۲۰- درجه سانتیگراد نگهداری می‌شد. نمونه‌ها تقسیم شده، در ۱۲ ظرف کوچکتر ریخته می‌شدند تا در هنگام انجام دادن هر آزمایش از قسمت (Aliquot) مورد نظر استفاده شود. سپس برای هر گروه ۱۲ نفری از بیماران آزمایش نشان توموری (Tumor marker) به روش ELISA و به طور Duplicate انجام شد. مونوکلونال به

ناحیه می‌باشند. سارکوم‌ها (Sarcomas) که تومورهای مزانشیمی با رشد بسیار سریع می‌باشند نیز در این ناحیه، در سنین مختلف دیده می‌شوند (۱۰).

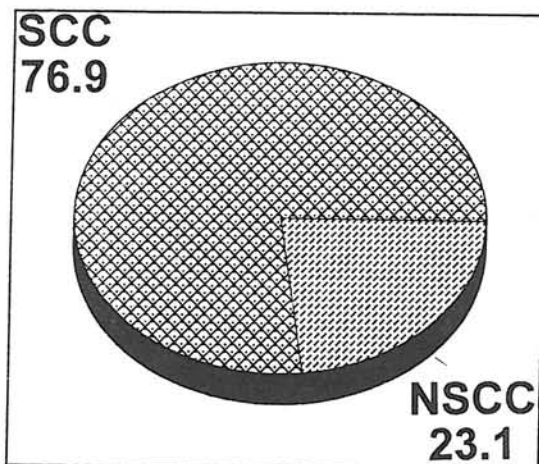
یکی از بارزترین یافته‌های بالینی تومورهای سر و گردن، پیدایش یک توده گردنی (Neck mass) می‌باشد که گاهی نظیر لنفوم تنها برداشتن یک غده لنفاوی برای تشخیص آن کافی است و نیاز به عمل جراحی وسیعی نظیر کالبدشکافی رادیکال کردن (Radical neck dissection) نمی‌باشد. اما در بسیاری از اوقات به دلیل قرارگرفتن توده در موقعیت حیاتی (نزدیک شریان کاروتید) یا مشکلات نمونه‌برداری و تکرار آن (کارسینوم نازوفارنکس) جراح قبل از انجام دادن هر نوع اقدام جراحی تشخیصی، به امکانات آزمایشگاهی جهت طراحی عمل خود نیاز دارد.

از سالها پیش در مورد نشانهای (Markers) توموری در گردش (Circulatory tumor markers [CTM]) و ارزش آنها در تعیین پیش‌آگهی و پیگیری بعضی از نئوپلاسم‌ها، مطالعات فراوانی انجام شده‌است و ارزش آنها از نقطه نظر دقت و صحت روشن گردیده‌است. به طور مثال می‌توان از نشانهای توموری CEA در سرطان قولون، Ca15-13 در سرطان پستان و AFP در سرطانهای کبد و بیضه نام برد. همان‌طور گفته شد، در اکثریت قریب به اتفاق موارد، تومورهای سر و گردن نئوپلاسم‌هایی هستند که در سایر نقاط بدن هم دیده می‌شوند و برای آنها نشانهای توموری (Tumor markers) ویژه‌ای مشخص شده‌است. دانستن میزان نشان توموری در گردش (Circulatory tumor marker) و تعیین اینکه کدام نشان توموری رابطه بیشتری با تشخیص احتمالی دارد، می‌تواند شیوه برخورد با بیمار را به طور کامل تغییر دهد و در طراحی روشهای تشخیصی راه‌گشا باشد. لذا به دلیل اهمیت و شیوع تومورهای سر و گردن بر آن شدید تا پیش از انجام دادن هرگونه عمل تهاجمی (Invasive) امکانات تشخیص آزمایشگاهی را بررسی کرده، نتایج به دست آمده را مبنای الگوریتم تشخیص بیماری قرار دهیم. نظر به اهمیت نشان توموری کارسینوم سلول فلسی (Squamous cell carcinoma [SCC]) در تشخیص تومور مربوط و با توجه به شیوع بسیار زیاد



نمودار ۱- میزان توزیع تومورهای سر و گردن به تفکیک بدخیمی و خوش‌خیمی

نتایج حاصل از اندازه‌گیری نشان توموری (*Tumor marker*) کارسینوم سلول فلسی (*SCC*) در بیماران مورد مطالعه، در جدول ۴ منعکس می‌باشد. این نتایج نشان می‌دهد که میزان این نشان توموری در تومور کارسینوم سلول فلسی سر و گردن به طور معنی‌داری بیشتر از سایر تومورهای این ناحیه است ($P > 0.0001$). میزان این نشان توموری در گروه تومورهای بدخیم نیز بیشتر از گروه تومورهای خوش‌خیم است ($P > 0.05$). با توجه به این یافته‌ها، به نظر می‌رسد که نشان توموری کارسینوم سلول فلسی (*SCC*)، نشان (*Marker*) بسیار باارزشی برای تشخیص سرطانها و



نمودار ۲- میزان توزیع تومورهای بدخیم سر و گردن به تفکیک *SCC* و غیر آن (*Non-SCC*) در بین ۶۵ بیمار مبتلا به تومورهای بدخیم سر و گردن

کار گرفته شده برای روش فوق عبارت است از *SCC* و کیت *Universal Enzyme immunoassay (EIA)* از شرکت *Roche* که برای دستگاههای خودکار مورد استفاده قرار می‌گیرد. توضیح این نکته ضروری است که برای انتخاب بیمارانی که حجم نمونه را تشکیل می‌دادند، معیارهایی را به عنوان ملاکهای حذف (*Exclusion*) در نظر گرفتیم که عبارتند از: (۱) وجود تشخیص قبلی (۲) سابقه شیمی‌درمانی یا پرتودرمانی (*Radiotherapy*) (۳) عدم امکان بستری کردن (۴) فقدان امکان نمونه‌برداری کردن (۵) تومورهای تیروئید.

از بیماران انتخاب شده، علاوه بر آزمایشهای متداول (*Routine*)، آزمایشهای اختصاصی نیز، طبق برنامه، به عمل می‌آمد. سپس نمونه‌برداری یا *Resection* تومور انجام می‌شد و نمونه تهیه شده در فرمالین ۱۰٪ به بخش آسیب‌شناسی بیمارستان رسول اکرم (ص) ارسال می‌شد.

نمونه به روش *H & E* رنگ‌آمیزی می‌شد. در صورت نیاز، رنگ‌آمیزیهای اختصاصی *Reticulin PAS* و سه فام (*Trichrome*) نیز انجام می‌شد. در موارد خاص نوع تومور با استفاده از روش ایمونوهیستوشیمی، به طور قطعی تعیین می‌شد.

تحلیل اطلاعات از طریق نرم‌افزار پزشکی *EPI* و به صورت *Multivariant analysis* با استفاده از *Student t test*، *Kruskal-Wallis test* و *Ratio difference test* انجام شد.

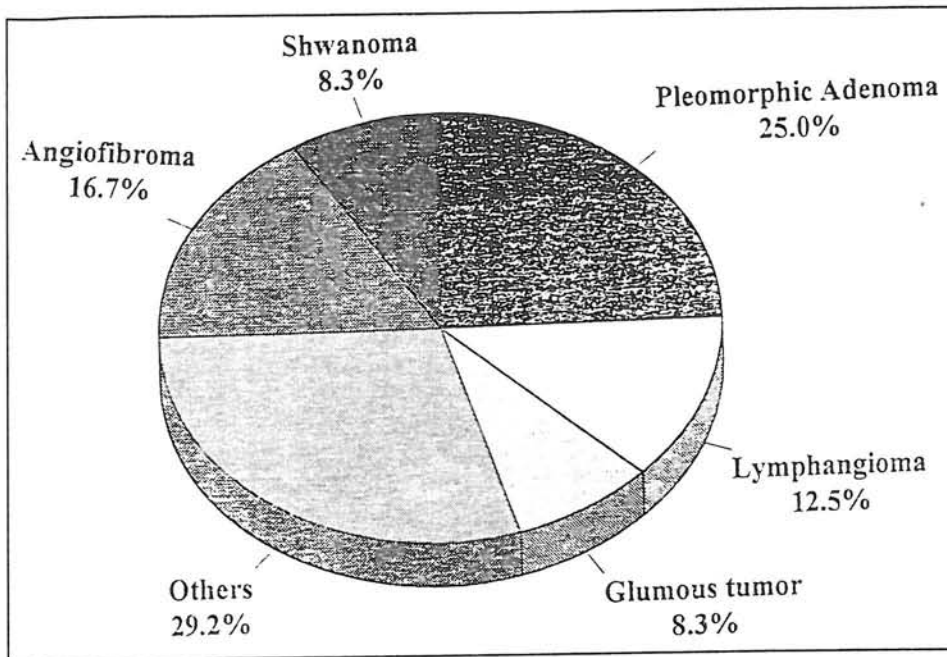
یافته‌ها

همان‌طور که از جدول‌های ۱ و ۲ بر می‌آید، ۷۳ درصد تومورهای سر و گردن بدخیم و ۲۷ درصد خوش‌خیم یا بینابین می‌باشند (نمودار ۱). ۵۶/۲ درصد از کل تومورها و ۷۹/۶ درصد تومورهای بدخیم را کارسینوم سلول فلسی (*Squamous cell carcinoma*) تشکیل می‌دهد. در بین تومورهای خوش‌خیم، شایعترین تومور، *Pleomorphic adenoma* می‌باشد و آنژیوفیبروم مقام دوم را دارد (نمودارهای ۲ و ۳).

همان‌طور که در جدول ۳ مشاهده می‌کنید، تشخیص آسیب‌شناختی تومورهای سر و گردن از تنوع بسیار زیادی برخوردار است.

تومورهای سر و گردن است و پیشنهاد می‌گردد که اندازه‌گیری این نشان (Marker) به عنوان یک آزمایش غربالی در همه

بیمارانی که یک توده گردنی (Neck mass) مشکوک از نظر بالینی دارند انجام شود.



نمودار ۳- میزان توزیع تومورهای خوش خیم و بینابین سر و گردن در بین ۲۴ بیمار مبتلا به تومورهای خوش خیم و بینابین سر و گردن

جدول ۱- مقایسه فراوانی تومورهای بدخیم سر و گردن به تفکیک تشخیص آسیب‌شناختی در بین ۸۹ بیمار مبتلا به توده‌های گردنی

تشخیص آسیب‌شناختی	فراوانی (%)
کارسینوم سلول فلسی (SCC)	۵۰ (۵۶/۲)
غیرکارسینوم سلول فلسی (Non-SCC)	۱۵ (۱۶/۸)
جمع	۶۵ (۷۳)

جدول ۲- توزیع تومورهای بینابین و خوش‌خیم سر و گردن به تفکیک تشخیص
آسیب‌شناختی در بین ۸۹ بیمار مبتلا به توده‌های گردنی

تشخیص آسیب‌شناختی	فراوانی (%)
<i>Glomus tumor</i>	۲ (۲/۲۵)
<i>Lymphangioma</i>	۳ (۳/۴۵)
<i>Nasopharyngeal hemangioma</i>	۱ (۱/۱۱)
<i>Pleomorphic adenoma</i>	۶ (۶/۷۵)
<i>Vocal cord cyst</i>	۱ (۱/۱۱)
<i>Schwannoma</i>	۲ (۲/۲۵)
<i>Chronic sialadenitis</i>	۱ (۱/۱۱)
<i>Angiofibroma</i>	۴ (۴/۵)
<i>Mucosal neuroma</i>	۱ (۱/۱۱)
<i>Branchial cyst</i>	۱ (۱/۱۱)
<i>TB lymphadenitis</i>	۱ (۱/۱۱)
<i>Mucopyocele</i>	۱ (۱/۱۱)
جمع	۲۴ (۲۷)

جدول ۳- تشخیص‌های آسیب‌شناختی تومورهای سر و گردن به تفکیک بدخیمی و خوش‌خیمی

خوش‌خیم	بدخیم
<i>Vocal cord Cyst</i>	<i>SCC</i>
<i>Schwannoma</i>	<i>BCC</i>
<i>Chronic sialadenitis</i>	<i>Lymphoma</i>
<i>Angiofibroma</i>	<i>Adenoid cystic carcinoma</i>
<i>Maxillary sinus mucopyocele</i>	<i>Verrucose carcinoma</i>
<i>Mucosal neuroma</i>	<i>Metastatic sarcoma</i>
<i>Branchial cyst</i>	<i>Mucoepidermoid carcinoma</i>
<i>Tuberculosis</i>	<i>Nasopharyngeal carcinoma</i>
<i>Glomus tumor</i>	<i>Malignant melanoma</i>
<i>Lymphangioma</i>	<i>Rhabdomyosarcoma</i>
<i>Nasopharyngeal hemangioma</i>	<i>Lymphoepithelioma</i>
<i>Pleomorphic adenoma</i>	

جدول ۴- میزان نشان توموری کارسینوم سلول فلسی (SCC) در بیماران مورد مطالعه¹

تشخیص آسیب‌شناختی	میزان نشان توموری کارسینوم سلول فلسی (نانوگرم در میلی‌لیتر)
SCC	۹۴/۲۵
BCC	۷/۹
Lymphoma	۱۶/۷
Glomus tumor	۸
Lymphangioma	۴/۷
Adenoid cyst carcinoma	۱۲۱
Verrucose carcinoma	۶۰/۵
Pleomorphic adenoma	۱۹/۳
Schwannoma	۲
Chronic sialadenitis	۲
Angiofibroma	۴۶/۵

(1) میزان طبیعی: ۰-۸ نانوگرم در میلی‌لیتر، میزان بینابین: ۸-۲۰ نانوگرم در میلی‌لیتر، میزان غیرطبیعی: < ۲۰ نانوگرم در میلی‌لیتر

بحث

در مطالعه حاضر تعداد ۸۹ بیمار مبتلا به توده گردنی مورد بررسی قرار گرفتند که ۷۳٪ مبتلا به تومورهای بدخیم و ۲۳٪ مبتلا به تومورهای خوش‌خیم یا بینابین بودند. جدولهای ۱ و ۲، درصد هر یک از این تومورها را نشان می‌دهد.

مجموعه (Battery) انتخابی نشانهای (Markers) توموری شامل CEA, AFP, Ca 19-9, Hcg, LDH β_2 microglobulin, فسفاتاز قلیائی (Alkaline), Ca125 و SCC-Ag بود و همان اعدادی که به عنوان مقادیر طبیعی در راهنمای کیت مورد استفاده پیشنهاد شده بودند، برای افتراق طبیعی از غیرطبیعی در نظر گرفته شدند. این امر در افزایش دقت آزمون (Test) و اطمینان از صحت بیماریابی بسیار کمک‌کننده است.

بیماران بدون توجه به درجه (Grade) یا مرحله (Stage) تومور وارد مطالعه شدند. تحلیل نتایج حاصل به منظور مقایسه با نظرات سایر محققان انجام گرفته است (جدول ۵).

در مطالعه حاضر حساسیت SCC-Ag برای افتراق تومورهای بدخیم سر و گردن از انواع خوش‌خیم آن ۹۱/۸٪ و

ویژگی آن ۵۴٪ است. حساسیت این نشان توموری برای افتراق کارسینوم سلول فلسی (SCC) در سر و گردن از سایر تومورها ۸۰/۳٪ و ویژگی آن ۹۷/۴٪ است. چنانچه به جای SCC-Ag از نشانهای (Markers) توموری Ca 19-9 و CEA، به طور توأم، برای افتراق خوش‌خیمی از بدخیمی استفاده کنیم، حساسیت آزمون ۹۰٪ و ویژگی آن ۴۳/۹٪ خواهد شد.

Molina و همکاران^(۳) دریافتند که غلظت خونی SCC-Ag با میزان زُدایش (Clearance) کراتینین و نارسائی مزمن کلیه ارتباط دارد. آنها متوجه شدند که با کاهش زُدایش (Clearance) کراتینین، میزان SCC-Ag سرم در بیماران مبتلا به تومورهای سر و گردن افزایش می‌یابد. Rassam و همکاران^(۶) در سال ۱۹۹۵ با اندازه‌گیری فسفاتاز قلیائی تام (Alkaline) تام (Total) و فسفاتاز قلیائی مقاوم به حرارت (Heat-stable AP [HSAP]) نشان دادند که میزان HSAP در افراد مبتلا به سرطانهای سر و گردن به میزان چشمگیری نسبت به افراد سالم افزایش می‌یابد و نتیجه گرفتند که HSAP نه تنها می‌تواند به عنوان نشان (Marker) به تشخیص کمک کند بلکه

جدول ۵- مقایسه مطالعه حاضر با مطالعات انجام‌شده در مراکز دانشگاهی دیگر در دهه ۹۰ میلادی (ادامه)

نشان توموری	Palmero و همکاران ^۱	Yoshimura و همکاران ^{II}	Molina و همکاران ^{III}	Rassam و همکاران ^{IV}	Shirato و همکاران ^V	Walther و همکاران ^{VI}	Pectasides و همکاران ^{VII}	Dreyfuss و همکاران ^{VIII}	مطالعه حاضر
	(کارسینوم سلول فلسی سر و گردن)	(کارسینوم موکوپیدرموئید) سر و گردن	(تومورهای سر و گردن)	همکاران ^{IV}	همکاران ^V	(سرطان سر و گردن)	(سرطان سر و گردن)	(کارسینوم سلول فلسی سر و گردن)	مطالعه حاضر (بندخمی‌های سر و گردن به طور کلی و گردن)

در ۳۳٪ از افراد مبتلا

به دستکاری

دورست مثبت بود.

در ۷۱٪ از افراد

مبتلا

دستکاری مثبت بود.

TATI

موارد مثبت در ۵/۲

درصد از بیماران

دیده می‌شد.

در ۷۷٪ از بیماران

انقباض یافته بود.

در ۳۹٪ از بیماران

انقباض یافته بود.

dTTPase

علامه اختصاری: SCC-AG = Squamous cell carcinoma antigen = CEA, HSAp, Carcinoembryonic antigen = LDH, Hear-stable alkaline phosphatase = dTTPase, Tumor-associated trypsin inhibitor = TATI, Lipid-associated sialic acid = LASA

Decoxythymidines-5-triphosphatase = dTTPase, Tumor-associated trypsin inhibitor = TATI, Lipid-associated sialic acid = LASA

Shirato و همکاران^(۷) ۱۹۹۳

Palmero و همکاران^(۲) ۱۹۹۰

Walther و همکاران^(۸) ۱۹۹۳

Yoshimura^(۹) و همکاران ۱۹۹۰

Pectasides و همکاران^(۵) ۱۹۹۳

Molina و همکاران^(۳) ۱۹۹۰

Dreyfuss و همکاران^(۱) ۱۹۹۲

Rassam و همکاران^(۶) ۱۹۹۵

رسیدن به هدف تشخیص نوع سرطان از راه اندازه گیری نشان (Marker) آزد شده آن در خون نزدیک است. این مطالعات بیشتر بر روی آنکوپروتئینها، آنکوژن‌ها (Oncogens)، آنتی آنکوژن‌ها (Antioncogenes)، مولکولهای ECM (Extracellular matrix) و Integrin و همچنین عوامل (Factors) رشد متمرکز هستند. به طور کلی سه هدف مشخص در این مطالعات دنبال می‌شود:

- ۱) تشخیص زودرس افرادی که خطر ابتلای آنها به سرطانهای سر و گردن زیاد است مثل سیگارها
 - ۲) بررسی پیش‌آگهی و تعیین آن، ارزیابی نشانهای (Markers) مختلف در این خصوص در بیماران مبتلا به سرطانهای سر و گردن و پیدا کردن یک یا چند عامل تعیین پیش‌آگهی به منظور تعیین مشی درمانی
 - ۳) یافتن بهترین نشانها (Markers) جهت پایش (Monitoring) بیماران طی پرتودرمانی و شیمی درمانی
- بنابراین ادامه مطالعه حاضر با تأکید بر مقایسه نشانهای توموری انتخابی و پیشنهاد شده در این مطالعه در دو گروه افراد سالم و افراد مبتلا به تومورهای بدخیم سر و گردن توصیه می‌گردد تا بتوان از ارزش این نشانها برای غربالگری اطمینان بیشتری حاصل کرد.

می‌تواند به عنوان عاملی برای مراقبت و اداره (Management) بیماران مبتلا به SCC سر و گردن مورد استفاده قرار گیرد. با مقایسه مطالعه حاضر با سایر مطالعاتی که تا پایان نیمه اول دهه نود میلادی انجام گرفتند، می‌توان به این نتیجه رسید که اندازه گیری نشانهای توموری ذکر شده در مطالعه، با اولویت SCC-Ag، Ca 19-9، CEA، LDH و HSAP به عنوان مجموعه‌ای (Battery) برای پایش (Monitoring)، حائز اهمیت بوده، از حساسیت و ویژگی مناسب و قابل قبولی برخوردار است. باید گفت که میزان تغییرات این نشانها (Markers) حائز اهمیت است ولی نمی‌توان در تشخیص قطعی از آنها سود جست و نمونه برداری سوزنی (FNA) یا نمونه برداری محدود به صورت FS (Frozen section) در شروع عمل جراحی از راهکارهای تشخیصی است. چنانچه علائم بالینی نظیر تب، دل‌درد، کاهش وزن و افزایش ESR ظن تشخیصی را به طرف لنفوم ببرد، بررسی میزان β_2 -Microglobulin و نمونه برداری از مغز استخوان قبل از انجام دادن هر اقدام درمانی توصیه می‌گردد.

جالب توجه آنکه همزمان و متعاقب مطالعه حاضر که در بین سالهای ۱۳۷۳ تا ۱۳۷۴ هـ ش (۱۹۹۴ تا ۱۹۹۵ م) انجام شده، مطالعات بسیار دیگری نیز در طی سالهای ۹۵ تا ۹۸ م صورت گرفته است. این تحقیقات نشان می‌دهند که زمان

منابع

- 1) Dreyfuss AI; Clark JR, Andersen JW: Lipid-associated sialic acid, squamous cell carcinoma antigen, carcinoembryonic antigen, and lactic dehydrogenase levels as tumor markers in squamous cell carcinoma of the head and neck. *Cancer* 70(10):2499-2503, 1992.
- 2) Eibling DE, Wagner RL, Johnson JT: Tumor markers of head and neck carcinoma. *Immunol Ser* 53:537-583, 1990.
- 3) Molina, R, Filella X, Torres MD, et al: SCC antigen measured in malignant and nonmalignant diseases. *Clin Chem* 36(2):251-254, 1990.
- 4) Palmero F, Carniato A, et al: Serum SCC-Ag in head and neck squamous cell carcinoma. *Int J Biol Markers* 5(3):118-120, 1990.
- 5) Pectasides D, Bourazanis J, Economides N, et al: Squamous cell carcinoma (SCC) antigen, carcinoembryonic antigen (CEA) and tumour-associated trypsin (TAT) inhibitor for monitoring head and neck cancer. *Int J Biol Markers* 8(2):81-87, 1993.
- 6) Rassam MD, al-Bashir NN, al-Salihi AR, et al:

Heat-stable alkaline phosphatase. A putative tumor marker of head and neck squamous cell carcinoma. Acta Oncol 34(1):49-52, 1995.

7) Shirato H, Inchimura W, Wakushima H, et al: *Squamous cell carcinoma antigen in serum for monitoring of head and neck and uterine cervical squamous cell carcinoma after radiotherapy. Acta Oncol 32(6):663-666, 1993.*

8) Walther Ek, Dahlmann N, Gorgulla HT: *Tumor markers in the diagnosis and follow up of head and neck cancer: role of CEA, Ca 19-9, SCC, TK, and*

dTTPase. Head Neck 15(3):230-235, 1993.

9) Yoshimura Y, Oka M, Harada T: *Squamous cell carcinoma-antigen for detection of squamous cell and mucoepidermoid carcinoma after primary treatment: a preliminary report. J Oral Maxillofac Surg 48(12):1288-1292, discussion 1292-1293, 1990.*

10) Young JL, Pollack ES: *The incidence of cancer in the United States. In: Schohenfield D, Fraumeni JF (eds): Cancer Epidemiology and Prevention. Philadelphia: WB Saunders Co., 1992.*

SERUM LEVEL OF CIRCULATING SCC TUMOR MARKER IN HEAD AND NECK TUMORS

S. F. Mousavi Bafrooei, MD^I

P. Salehian, MD^{II}

B. Behnam, MD^{III}

ABSTRACT

For determining the sensitivity and specificity of serum level of circulating SCC tumor marker, for diagnosis of head and neck primary tumors and metastatic types of SCC and non-SCC tumors, the present study was conducted. 89 patients with head and neck tumors (thyroid tumors were excluded) were studied during a one year period.

When the questionnaires were completed and radiologic measures and clinical tests were performed, the patients underwent the clinical and pathologic diagnoses and received medical therapy. All the regular and special methods of histopathology were applied for final diagnosis. Of 89 cases, 50 (56.2%) proved to have squamous cell carcinoma and 39 (43.8%) proved to have non-SCC tumors with 21 different pathologic types.

To measure the above mentioned marker, blood samples were obtained from the cases and were tested by immunologic, biochemical and enzymatic methods. Then the results were compared with results of pathologic diagnosis. The final result shows that the level of SCC tumor marker increases significantly ($P < 0.0001$) in SCC of head and neck. Moreover, in patients with malignant tumors of head and neck, the level of this tumor marker is higher ($P < 0.05$) than patients with benign tumors of head and neck. It should be noted that, according to pathological diagnosis, 73% of head and neck tumors are malignant and 23% are benign.

Key Words: 1) Circulating tumor marker
3) SCC-Ag

2) Tumor marker
4) Head and neck neoplasms

Assistant Professor of Otolaryngology, Rasul-e Akram Hospital, Iran University of Medical Sciences and Health Services, Niayesh St., Attarkhan Avenue, Tehran, Iran (Corresponding author)

Assistant Professor of Pathology, Rasul-e Akram Hospital, Iran University of Medical Sciences and Health Services, Tehran, Iran

General Physician, Research Administration, Tehran University of Medical Sciences and Health Services, Tehran, Iran

Downloaded from <http://journals.tums.ac.ir/> at 11:27 IRST on Saturday October 13th 2012

[Downloaded from <http://journals.tums.ac.ir/> on 2025-05-18]