

# معیارهای جدید برای تشخیص سریع سکتۀ حاد قلبی در حضور بلوک شاخه‌ای چپ

## چکیده

دکتر حسین پورکلباسی<sup>I</sup>  
دکتر مژگان حاج احمدی پور<sup>II</sup>  
دکتر پریسا مصطفائی<sup>II</sup>

تشخیص سکتۀ حاد قلبی با وجود انسداد شاخه‌ای رشته چپ *Left Bundle Branch Block* براساس معیارهای الکتروکاردیوگرافی مشکل و اغلب غیر ممکن بنظر میرسد. اغلب پزشکان پیشنهاد می‌کنند که بیماران با درد قفسۀ صدری و وجود همزمان بلوک شاخه‌ای رشته چپ تحت درمان با عوامل ترومبولیتیک قرار گیرند و یا فوراً آنژیوگرافی شوند، زیرا ایسکیمی یا آسیب حاد قلبی با وجود بلوک شاخه‌ای چپ به سختی قابل تشخیص است. در این مطالعه ۶۴ بیمار که با شکایت درد قفسه صدری و طرح بلوک شاخه‌ای چپ (*LBBB*) در نوار قلبی مراجعه نموده بودند، از لحاظ معیارهای ایسکیمی حاد در نوار قلبی مورد بررسی قرار گرفتند. اندازه‌گیری آنزیمهای سرمی نشان داد که ۲۴ نفر از این بیماران دچار سکتۀ حاد قلبی (*Myocardial Infarction*) شده بودند. با مقایسۀ معیارها در بین دو گروه دارای افزایش آنزیم (سکتۀ حاد قلبی) و بدون آن، شاخص قطعۀ *ST* شامل *ST segment configuration J point depression* و کوزی قطعۀ *ST* (*Upward convexity*) در لیدهایی که محور کمپلکس *QRS* در آنها مثبت است با دقتی حدود ۸۲/۸۱٪ برای تشخیص ایسکیمی حاد معرفی می‌شود و عدم حضور همزمان این شاخص و شاخص *Terminal S Wave* در لیدهایی که کمپلکس *QRS* مثبت دارند با دقتی در حدود ۹۰/۶۱٪ سکتۀ حاد قلبی را رد می‌نماید. بنابراین معیار پیشنهادی ما یعنی شاخص قطعۀ *ST* مشتمل بر *J point depression* که لزوماً هم عمیق (*deep S wave*) نمی‌باشد همراه با کوزی قطعۀ *ST* و *T* منفی، که این مجموعه شکل خاصی به کمپلکس *QRS* می‌دهد، معیارهای قابل اعتمادی برای تشخیص سکتۀ حاد قلبی در حضور بلوک شاخه‌ای رشته چپ بوده و این امکان را فراهم می‌کند که زمان طلایی را برای استفاده از ترومبولیتیک‌ها در این بیماران از دست ندهیم.

کلید واژه‌ها: ۱- سکتۀ حاد قلبی ۲- انسداد شاخه‌ای رشته چپ ۳- شاخص قطعۀ *ST*

## مقدمه

معین بعد از سکتۀ حاد قلبی می‌توان از ترومبولیتیک‌ها استفاده کرد لذا تشخیص به موقع و سریع سکتۀ قلبی اهمیت فراوانی دارد (۴،۳،۲،۱) و یکی از راههای تشخیصی سریع در بیمارانی که

مطالعات اخیر نشان می‌دهند که اولین و مناسبترین روش درمانی در بیماران مبتلا به سکتۀ حاد قلبی استفاده از ترومبولیتیک‌ها می‌باشد به دلیل اینکه در یک محدوده زمانی

این مقاله خلاصه‌ای از پایان‌نامه مژگان حاج احمدی پور و پریسا مصطفائی (پایان‌نامه دکترای پزشکی) به راهنمایی دکتر حسین پورکلباسی در سال ۱۳۷۷ می‌باشد.

(I) استادیار قلب و عروق، مرکز آموزشی، درمانی حضرت رسول (ص)، دانشگاه علوم پزشکی و خدمات بهداشتی درمانی ایران، تهران خیابان ستارخان، نیایش (مؤلف مسئول)

(II) پزشک عمومی

مراجعه نموده و علائم بالینی سکتۀ حاد قلبی را نشان می‌دادند و اولین نوار قلبی آنها نشان دهندهٔ طرح انسداد شاخه‌ای رشته چپ (LBBB) بود از مجموع این بیماران در ۲۴ نفر تغییرات آنزیمی (افزایش آنزیمهای CPK و LDH) نشان دهندهٔ سکتۀ حاد قلبی بود و در بقیه افزایش مشخص آنزیمی وجود نداشت. در این بیماران تغییرات نوار قلبی جهت یافتن شاخص‌های پیشنهادی تشخیص MI در حضور LBBB مورد استفاده قرار گرفت (۱۲، ۱۳، ۱۴، ۱۵، ۱۶).

در این مطالعه ضمن بررسی معیارهایی که تاکنون در منابع مختلف گزارش شده بود شاخص قطعه ST (شکل ۱) جلب توجه کرد که همراه با سایر معیارها از نظر درصد شیوع حساسیت، اختصاصی بودن و صحت مورد بررسی آماری قرار گرفت.

### یافته‌ها و بحث

شاخصهای ذکر شده در منابع مختلف جهت تشخیص سریع حملهٔ حاد قلبی در حضور بلوک شاخه‌ای رشته چپ در بیماران مورد مطالعه بررسی شد و فراوانی آنها در ۲ گروه با سکتۀ قلبی (MI) و بدون سکتۀ قلبی (Non MI) مورد ارزیابی قرار گرفت. فراوانی شاخص پیشنهادی ما یعنی شاخص قطعه ST (ه) هم در ۲ گروه بیماران بطور مقایسه‌ای مورد بررسی قرار گرفت (جدول ۲). مقایسه شاخص قطعه ST (ه) با سایر شاخص‌ها نشان داد که شاخص الف از ۲۴ بیمار مبتلا به سکتۀ حاد قلبی تنها در ۳ بیمار (۱۲/۵٪) وجود داشت و در ۲۱ بیمار (۸۷/۵٪) این شاخص مثبت نبود. در بیماران گروه دوم (Non MI) تنها در یک بیمار شاخص الف وجود داشت و از لحاظ آماری این شاخص هم معنی‌دار نبود. در حالیکه شاخص ه در ۲۳ بیمار از ۲۴ بیمار مبتلا به سکتۀ حاد قلبی (۹۵/۸۳٪) دیده شد و تنها در یک مورد (۴/۱۶٪) از بیماران مبتلا به سکتۀ حاد قلبی وجود نداشت. در ۳۰ بیمار که در گروه Non MI قرار داشتند، در ۷۵ درصد موارد شاخص ه منفی بود. در نتیجه این شاخص با  $Pvalue < 0.005$  و احتمال بیش از ۹۹/۹۹٪ معنی‌دار بود. در بررسی شاخص‌های ب، ض، ح از لحاظ آماری تفاوت معنی‌داری بین دو گروه با سکتۀ قلبی و بدون سکتۀ قلبی (Non MI) دیده شد ولی درصد کمتری نسبت به شاخص ه

با درد سینه مراجعه می‌کنند استفاده از نوار قلب می‌باشد (۳). یکی از مشکلات تشخیصی در بیماران مبتلا به سکتۀ حاد قلبی حضور همزمان انسداد شاخه‌ای رشته چپ (Left Bundle Branch Block) در نوار قلبی بعضی از این بیماران می‌باشد که تشخیص سکتۀ حاد را با استفاده از نوار قلب (ECG) دشوار می‌سازد (۵، ۶، ۷). اگر چه تاکنون معیارهای تشخیصی سکتۀ حاد قلبی با وجود انسداد شاخه‌ای چپ در نوار قلبی پیشنهاد شده است ولی از آنجائیکه این معیارها هنوز مقبولیت عام پیدا نکرده‌اند (۸)، این مشکل تشخیصی هنوز به قوت خود باقی مانده است. استفاده از ترومبولیتیک‌ها منجر به برقراری مجدد جریان خون بافت قلب در بیماران مبتلا به سکتۀ حاد قلبی می‌شود و همچنین باعث افزایش طول عمر و کاهش عوارض ناشی از آن می‌گردد لذا توصیه شده که حتی در بیماران با درد قفسه صدی و حضور همزمان انسداد شاخه‌ای چپ در نوار قلبی آنها نیز درمان با ترومبولیتیک‌ها انجام گیرد. با وجود این در استفاده از ترومبولیتیک‌ها باید دو نکته را مدنظر قرار داد.

۱- این داروها وقتی کاملاً مؤثر واقع می‌شوند که حداکثر تا ۶ ساعت بعد از حملهٔ قلبی مورد استفاده قرار گیرند.  
۲- مصرف نایجای این داروها خصوصاً در مورد استرپتوکیناز (تنها شکل دارویی ترومبولیتیک موجود در ایران) علاوه بر عوارض آنها منجر به قطع مصرف آن به مدت حداقل ۶ ماه حتی در صورت وقوع حملهٔ قلبی می‌گردد (۹، ۱۰، ۱۱). بنابراین، این محدودیت‌ها ما را برآن داشت که مطالعه‌ای جهت بررسی معیارهای پیشنهادی که در منابع مختلف برای تشخیص سکتۀ حاد قلبی در حضور انسداد شاخه‌ای رشته چپ ارائه شده بود در بیماران بستری شده در دو بیمارستان دانشگاهی بطور گذشته‌نگر انجام دهیم که در این مطالعه معیارهایی بدست آمد که بنظر میرسد ما را به هدفمان که تشخیص سریع سکتۀ حاد قلبی با وجود انسداد شاخه‌ای چپ می‌باشد، نزدیک می‌نماید و مانع از مصرف نایجای استرپتوکیناز خواهد شد.

### روش بررسی

این تحقیق شامل ۶۴ بیماری است که با درد قفسهٔ سینه

شاخصها	درصد اختصاصی بودن	درصد حساسیت	ارزش معیاری مثبت PPV	ارزش معیاری منفی NPV	درصد درستی	odd ratio
الف. بالا رفتن قطعه ST بیشتر از یک میلیمتر در V5 و V6 در جهت کمپلکس QRS	۹۷/۵	۱۲/۵	۷۵	۶۵	۶۵/۲۲	۱/۹۵
ب. پائین افتادن قطعه ST بیشتر از ۱ میلیمتر در V1 و V2 در جهت کمپلکس QRS	۹۰	۴۵/۸۲	۷۳/۳	۷۳/۴۶	۷۳/۴۳	۳/۷۶
ج. بالا رفتن قطعه ST بیشتر از ۵ میلیمتر در V1 و V2 در خلاف جهت کمپلکس QRS	۸۷/۵	۲۰/۸۳	۵۰	۶۴/۸۱	۶۲/۵	۱/۶۶
د. کوژی قطعه ST در لیدهای V1, V2, V3, V4 با هر شدت بالا رفتگی	۸۲/۵	۴۱/۶۶	۵۸/۸۲	۷۰/۲۱	۶۷/۱۸	۲/۰۴
ه. شاخص قطعه ST پائین کشیدگی قطعه ST و کوژی یا تختی (Flat شدن) قطعه ST یا بدون بالا رفتگی در جهت کمپلکس QRS	۷۵	۹۵/۸۳	۶۹/۶۹	۹۶/۶۶	۸۲/۸۱	۴/۸۱
و. موج S انتهائی با کمپلکس QRS مثبت	۷۱/۵	۶۲/۵	۶۲/۵	۷۷/۵	۷۱/۸۷	۳/۵۵
ز. موج T مثبت انتهائی هم جهت با QRS	۲۵	۸۷/۵	۴۱/۱۷	۷۶/۹۲	۴۸/۴۳	۰/۹۳
ح. موج T مثبت با کمپلکس QRS	۷۰	۴۱/۱۷	۴۵/۴۷	۶۶/۶۶	۵۹/۳۷	۱۱/۴۶
ط. وجود دندانۀ بیشتر از ۰/۰۵ ثانیه در شاخه بالا رونده موج S در لیدهای V3, V4	۶۲/۵	۴۱/۶	۴۰	۶۴/۱۰	۵۴/۶۸	۱/۲۰
ی. دندانۀ بیشتر از ۰/۰۵ ثانیه در شاخه بالا رفته موج R در لیدهای I, AVL, V5, V6	۷۵	۴۱/۶	۵۰	۶۸/۱۸	۶۲	۱۰/۶۶
ک. کاهش یافتگی تدریجی موج Q از لیدهای V1 تا V4	۱۰۰	۰	۰	۶۲/۵	۱۶۲/۵	۱۰/۶۶
ل. دندانۀ بیشتر از ۰/۰۵ ثانیه در شاخه پائین رونده موج R در لیدهای I, aVL, V5, V6	۷۵	۲۰	۲۹/۴۱	۵۹/۵۷	۵۱/۵۶	۸۵/۱۰

جدول شماره ۱- بررسی مقایسه‌ای *Sensitivity* و *Specificity* و ارزش معیاری مثبت و منفی شاخصهائی که تاکنون جهت تشخیص سریع سکتۀ حاد قلبی در حضور بلوک شاخه‌ای چپ گزارش شده است.

\* PPV denotes predictive value PPV

ارزش معیاری مثبت

\* NPV denotes negative predictive value NPV

ارزش معیاری منفی

مشخصات آن عبارت است از: پائین کشیدگی موج S و کوژی قطعه ST در لیدهائی که موج T منفی دارند. (شکل ۱).

البته باید متذکر شد که این شاخص در لیدهای اعضاء و لیدهای جلو قلبی از V4 تا V6 دیده می‌شود و وجود آن در دو یا حتی یک لید ارزشمند می‌باشد.

این معیار بعنوان شاخص قطعه ST یا ST-Segment *configuration* در این مقاله نامیده شده و با حرف ه در جدولها مشخص شده است.

داشتند ولی شاخص ک در هیچیک از ۶۴ بیمار مورد مطالعه مشاهده نشد. (جدول ۲)

در مورد شاخصهای ط، ی، ل تفاوت معنی‌داری بین دو گروه وجود نداشت. ترکیب شاخصهای قلبی با شاخص ه و وجود همزمان آنها در دو گروه با سکتۀ قلبی و بدون آن بررسی شد که تفاوت معنی‌داری بین شیوع شاخصها در دو گروه دیده شد. در بین شاخصهای ذکر شده شاخص یا معیاری که در بیماران با سکتۀ حاد قلبی و بلوک شاخه‌ای رشته چپ از ارزش تشخیصی بیشتری برخوردار بود شاخص قطعه ST بود که

درصد بدون سکتۀ قلبی (Non MI%)		درصد سکتۀ قلبی (MI%)		شاخصها
بله	خیر	بله	خیر	
۲/۵	۹۷/۵	۱۲/۵	۸۷/۵	الف. بالا رفتن قطعه ST < ۱ میلی‌متر
۱۰	۹۰	۴۵/۸۳	۵۴/۱۶	ب. پائین رفتن قطعه ST < ۱ میلی‌متر
۱۲/۵	۸۷/۵	۲۰/۸۳	۷۹/۱۶	ج. بالا رفتن قطعه ST < ۵ میلی‌متر
۱۷/۵	۸۲/۵	۴۱/۶۶	۵۸/۳۲	د. کوژی قطعه ST
۲۵	۷۵	۹۵/۸۳	۴/۱۶	ه. شاخص قطعه ST
۲۲/۵	۷۷/۵	۶۲/۵	۳۷/۵	و. موج S انتهائی
۷۵	۲۵	۸۷/۵	۱۲/۵	ز. قسمت انتهائی موج T مثبت
۳۰	۷۰	۴۱/۵	۵۸/۳	ح. موج T مثبت
۳۷	۶۲/۵	۴۱/۶	۵۸/۳	ط. موج S دنداندار
۲۵	۷۵	۴۱/۶	۵۸/۳	ی. موج R دنداندار
۰	۱۰۰	۰	۱۰۰	ک. موج R کم شونده
۳۰	۷۰	۲۰/۸۳	۷۹/۱۷	ل. موج R دندانهای

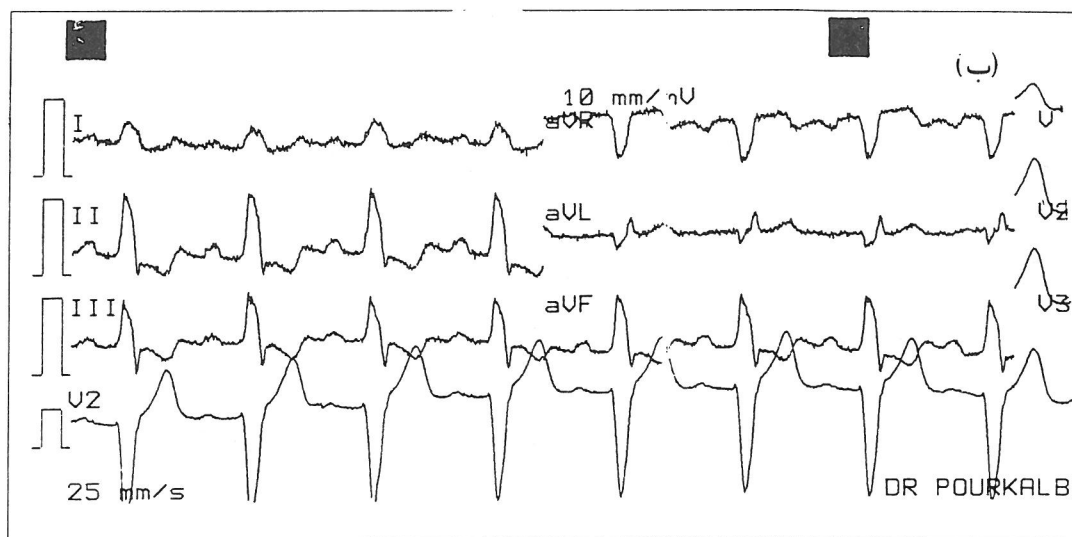
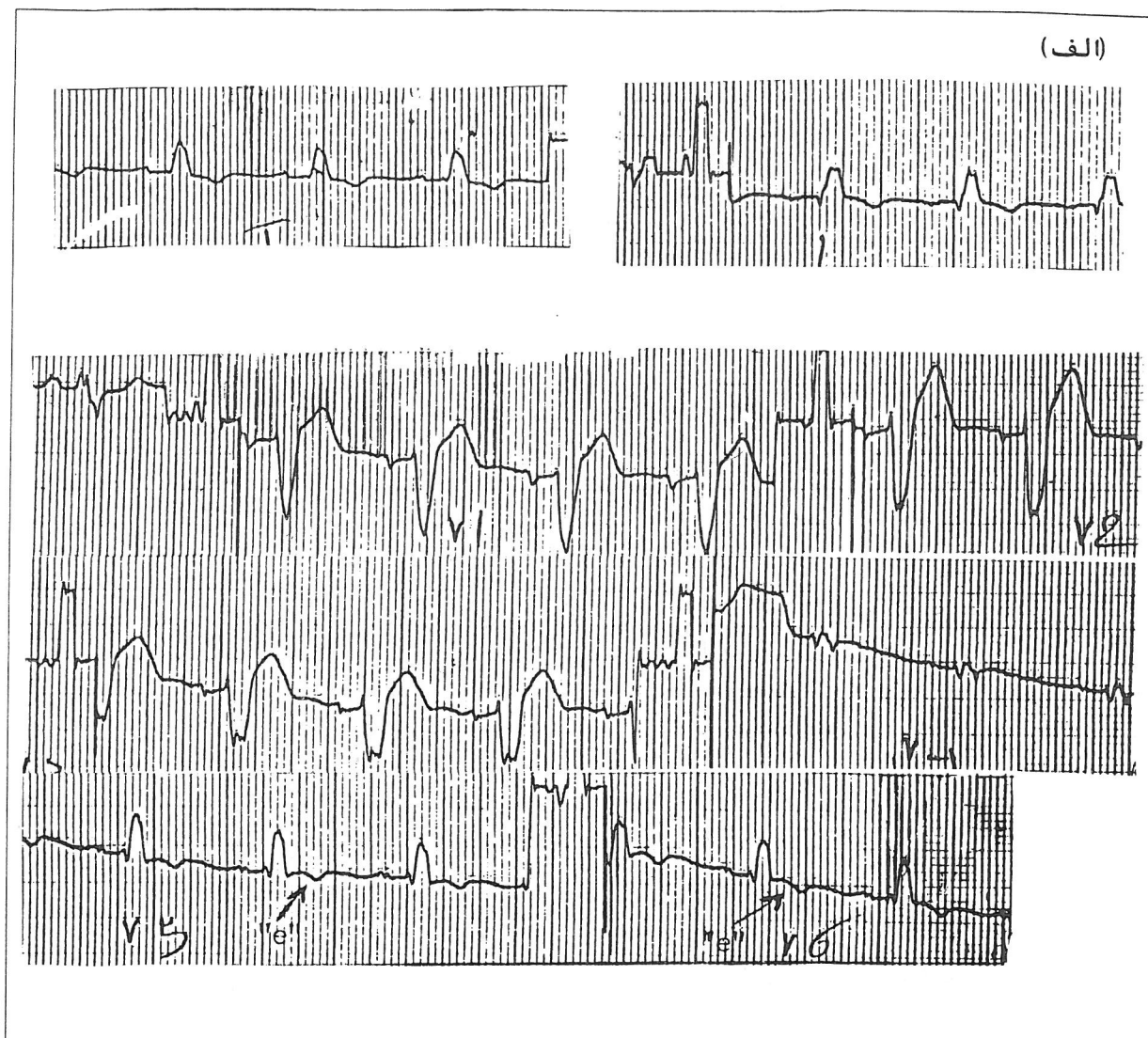
جدول شماره ۲- شاخص‌های ایسکیمی حاد در حضور LBBB که در منابع مختلف پیشنهاد شده است و فراوانی آنها در دو گروه بیماران مورد مطالعه باسکتۀ حاد قلبی و بدون آن و همچنین شاخص قطعه ST (ه) و فراوانی قابل توجه آن در دو گروه بیماران، در این جدول ذکر شده است.

## نتیجه‌گیری

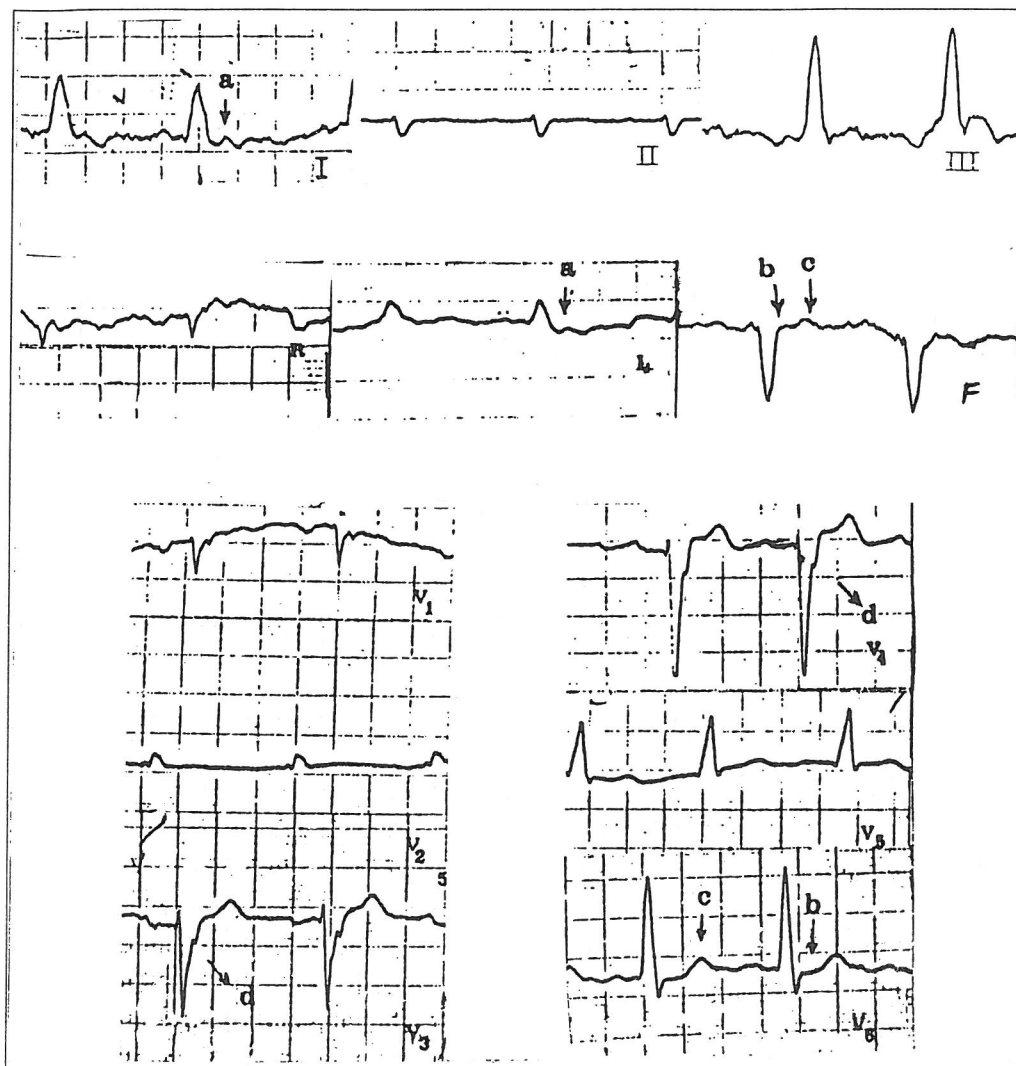
حضور بلوک شاخه‌ای رشته چپ می‌باشد. (جدول ۲) با استفاده از شاخص قطعه ST (شکل ۱) ممکن است با اولین نوار قلبی گرفته شده از بیماری که با علائم بالینی سکتۀ حاد قلبی (درد قفسه صدری) مراجعه کرده و در نوار قلب انسداد شاخه‌ای رشته چپ دارد با ضریب اطمینان بیشتری از داروی ترومبولیتیک استفاده کرد.

روش‌ها و معیارهایی که جهت تشخیص سریع سکتۀ حاد قلبی یا ایسکیمی حاد پیشنهاد شده است، در مورد بیماران با انسداد شاخه‌ای رشته چپ کاربرد ندارد (۱۷، ۱۸). نتایج این مطالعه این امکان را فراهم می‌کند که سکتۀ حاد قلبی در بیمارانی که نوار قلبی آنها در هنگام مراجعه انسداد شاخه‌ای رشته چپ را نشان می‌دهد با اطمینان بسیار زیاد و بدون فوت وقت تشخیص داده شود.

آنچه که در این تحقیق بدست آمد شاخص قطعه ST شامل Point depression ل، کوژی قطعه ST و T منفی می‌باشد و در لیدهایی که QRS کاملاً مثبت دارند دیده می‌شود (شکل ۱) و در مقایسه با سایر شاخص‌ها (بالا رفتن قطعه ST یا تغییرات موج QRS...) معیار با ارزشتری در تشخیص سکتۀ حاد قلبی در



شکل شماره ۱- شاخص قطعه ST شامل موج S انتهائی، کوژی قطعه ST و موج T مثبت  
الف. در بیماری که Ant MI توأم با LBB دارد.  
ب. در بیماری که inf MI توأم با LBB دارد.



شکل شماره ۲- نوار قلب (ECG) متعلق به بیمار بست با سکته حاد جدار طرفی قلب  
 قطعه ST حالت کوژی (حرف a) در لیدهای D1 و avl و حالت افقی (حرف b) در لیدهای V5 و V6 و لید III و avf بخود  
 گرفته است.  
 موج T در لیدهای V5 و avf مثبت (حرف c) و شاخه بالارونده موج S در لید V3-V4 گسل (حرف d) مساوی تا بیشتر از ۰/۰۵  
 ثانیه دارد.

- 1- Schwetzer P. The electrocardiographic diagnosis of acute myocardial infarction in the thrombolytic era. *Am Heart J* 1990; 119: 642-54.
- 2- Muller DW, Topol EJ, selection of patients with acute myocardial infarction for thrombolytic therapy, *Ann Intern Med* 1990; 13:949-60.
- 3- Masayoshi Adachi, MD Usefulness of QRST time intergral value of 12-lead electrocardiograms in diagnosis healed myocardial infarction complicated by LBBB. *Amercian - J - card* 1991 Dec; 68.
- 4- Lee TH, Weisberg MC, Brand DA, Rouan GW, Goldman L. Candidates for thrombolysis among emergency room patients with acute chest pain. *Ann Intern Med* 1989; 110: 957-62.
- 5- Kennamer R, Prinzmetal M. Myocardial infarction compilated by left bundle branch block, *Am Heart J* 1956; 51: 78-90.
- 6- Lahamcl, Hammil Sc, Gibbns RJ New criteria for the diagnosis of healed inferior wall MI patient with LBBB. *Am J. cardiol* 1997 Jan; 79(1): 19-22.
- 7- Puleo PR, Meyer D, Wathen C, et al. Use of a rapid assay of subforms of creatine kinase MB to diagnose or rule out acute myocardial infarction. *N Engl Med* 1994; 331: 561-6.
- 8- Pozen MW. D, Agostino RB, Selker HP, Sytkowski PA, Hood WB Jr. A predictive instrument to improve coronary - care - unit admission practices in acute ischemic heart disease. *N Engl J Med* 1984; 310-1273-8.
- 9- Hands ME, Cook EF, stone PH, et al. Electrocardiographic diagnosis of myocardial infarction in the presence of complete left bundle branch block. *Am Heart J* 1988; 116: 23-31
- 10- Ohman EM, Sigmon KN, Califf RM. Is diagnostic certainly essential for the use of thrombolytic therapy during myocaridal infarction in the 1990 Amri. *J.Card* 1990: 82: 1073-5.
- 11- The GUSTO Investigators. An international randomized trial comparing four thrombolytic strategies for acute myocardial infarction. *N Engl J Med* 1993; 329: 673-82
- 12- Sgarbossa EB, Pinsky.SL, Burbage Latra, et al Electerocardiographic diagnosis of evolving acute Myocardial infarction in the presence of left bundle - branch block, *N Engl J Med* 334(8) 841-7, 1996 Feb 22.
- 13- EGRET reference manual. Seattle: Statistics and Epidmiological Research Corporation, 1990.
- 14- Doucet P, Walsh TJ, Massie E. A vectorcardiographic and electrocardiographic study of left bundle block with myocardial infarction *Am J Cardiol* 1966; 17:171-9.
- 15- Brady WY J r, Aufderheide TB, Left Bundl branch Block Pattern complicating The electrocardiographic evaluation of acute MI. *Acud Emerg Med*, 1997 4(1): 56-62 Jan.
- 16- Besoain-Santander M, Gomez - Ebersperguar G. Electrocardiographic diagnosis of myocardial infarction in cases of complete left bundle branch block. *Am Heart J* 1960; 60: 886-97.
- 17- Rude RE, Poole WK, Muller JE, et al. Electrocardiographic and clinical criteria for recognition of acute myocardial infarction based on analysis of 3,697 patients. *Am J Cardiol* 1983: 52: 936-42.



# NEW ECG CRITERIA FOR IMMEDIATE DIAGNOSIS OF MYOCARDIAL INFARCTION IN THE PRESENCE OF LEFT BUNDLE BRANCH BLOCK

*H. Pourkalbassi, MD<sup>I</sup> M. Haj Ahmadi pour, MD<sup>II</sup> P. Mostafai, MD<sup>II</sup>*

## ABSTRACT

*It is a common Knowledge that the ECG diagnosis of myocardial infarction in the presence of left bundle - branch block (LBBB) is extremely difficult and often impossible. Physicians frequently recommend that patients with chest pain in the presence of LBBB receive thrombolytic therapy or urgent coronary arteriography assuming that acute injury and ischemia cannot be interpreted in the presence of LBBB.*

*In this study we retrospectively examined the electrocardiograms of 64 patients with complete LBBB and acute chest pain and reviewed twelve electrocardiographic criterias of acute ischemia. All, 24 cases had acute myocardial infarction confirmed by enzyme studies.*

*The criteria of ST segment configuration (the j point depression and horizontaly or upward convexity of ST segment) that was concordant with QRS-complex had an accuracy of 82.81% and included 23 of 24 (94.8%) acute myocardial infarction patients. The absence of this criteria and terminal S wave that had positive QRS-complex had highest accuracy (90.6%) to rule out myocardical infarction.*

**Key Words:** 1) Acute Myocardial Infarction      2) Left Bundle Branch Block  
3) ST segment configuration

---

*I) Assistant Professor of Cardiology, Rasul-e Akram Hospital, Iran University of Medical Sciences and Health Services, Niayesh st, Sattarkhan Aven, Tehran, Iran (Corresponding author).*

*II) General physician.*