

بررسی شکل منحنی جریان و حجم در ضایعات انسدادی کارینا و برونش

چکیده

تعیین شکل منحنی جریان و حجم (*Flow - Volume Loop*) بوسیله اسپرومتری برای تشخیص الگوی بیماریهای مختلف ریوی اعم از تحدیدی یا انسدادی مورد استفاده قرار می‌گیرد و یکی از کاربردهای آن در این زمینه تعیین محل انسداد راههای هوایی اعم از فوقانی یا تحتانی می‌باشد. شکل منحنی جریان و حجم در راههای هوایی بالاتر از کارینا و راههای هوایی محیطی مشخص است. در این تحقیق برای بررسی شکل منحنی در انسداد ناحیه کارینا و برونشها از ۱۹ بیماری که در برونکوسکپی دچار ضایعات انسدادی ناحیه کارینا یا یکی از برونشهای اصلی یا لوبر بودند اسپرومتری بعمل آمد و شکل منحنی جریان و حجم در آنها مشخص گردید. شکل منحنی در دو مورد انسداد کارینا از شکل منحنی در انسداد ثابت راههای فوقانی تبعیت نمود. شکل منحنی در ده مورد انسداد برونش اصلی و واسطه‌ای راست و برونش اصلی چپ بدون تغییر حجمها و ظرفیت‌های ریوی نشان دهنده ضایعه تحدیدی بود و انسداد در برونشهای لوبر تأثیری بر منحنی جریان و حجم نداشت.

دکتر امین احتشامی افشار^I
دکتر محمدمهدی زحمتکش^{II}
دکتر باقر افشار^{III}
دکتر اسدالله اسدیان^{IV}

۲- منحنی جریان و حجم
۴- انسداد کارینا و برونش

کلید واژه‌ها: ۱- اسپرومتری
۳- تعیین محل انسداد

مقدمه

فوقانی می‌باشد^(۳،۴). در انسداد راههای هوایی بزرگ که بالاتر از کارینا قرار دارند منحنی جریان و حجم شکل مشخصی دارد بگونه‌ای که قله منحنی از بین رفته و منحنی پهن و بحالت پلاتو (*platue*) در می‌آید^(۴). این تغییرات در انسداد متغیر (*variable*) راههای هوایی خارج قفسه صدی بعلت وجود فشار منفی راههای هوایی در زمان دم در منحنی دمی (*inhalation*) نیز پیدا میشود و نسبت حداکثر جریان هوا در

اسپرومتری یکی از اقدامات معمول و روزمره در تشخیص بیماریهای ریوی است و با اندازه‌گیری حجمها و ظرفیتهای ریوی الگوی انسدادی (*obstructive*) یا تحدیدی (*restrictive*) بیماریهای ریه را مشخص می‌نماید^(۱). شکل منحنی جریان و حجم (*Flow - Volume Loop*) می‌تواند به تشخیص شدت و محل انسداد راههای هوایی کمک نماید و یکی از کاربردهای مهم آن تشخیص انسداد راههای هوایی

این مقاله در کنگره بیماریهای ریوی، تهران، دانشگاه علوم پزشکی ایران، در سال ۱۳۷۵ ارائه شده است

(I) دانشیار ریه، مرکز آموزشی، درمانی حضرت رسول(ص) دانشگاه علوم پزشکی و خدمات بهداشتی درمانی ایران، تهران خیابان ستارخان، نیایش

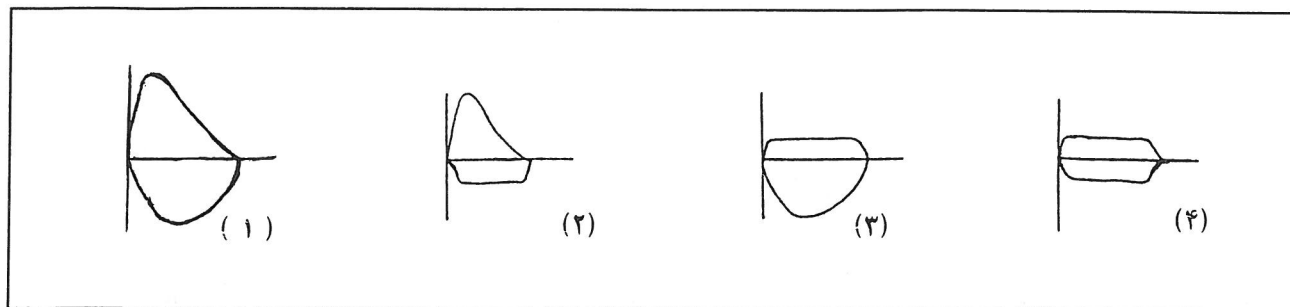
(II) استادیار ریه مرکز آموزشی، درمانی حضرت رسول(ص) دانشگاه علوم پزشکی و خدمات بهداشتی درمانی ایران، تهران خیابان ستارخان، نیایش (مؤلف مسئول)

(III) استادیار ریه مرکز آموزشی، درمانی حضرت رسول(ص) دانشگاه علوم پزشکی و خدمات بهداشتی درمانی ایران، تهران خیابان ستارخان، نیایش

(IV) استادیار ریه دانشگاه علوم پزشکی اصفهان

وسط ظرفیت حیاتی بازدمی (FIF_{50}) از یک بیشتر می شود (۵)
 $FEF_{50} / FIF_{50} > 1$ (شکل شماره ۱). در انسداد متغیر
 راههای هوایی بزرگ قفسه سینه بطور عمده منحنی بازدمی
 بصورت پلاتو در می آید و در انسداد ثابت راههای هوایی

فوقانی منحنی دمی و بازدمی هر دو تغییر می نماید (۶) (شکل
 شماره ۱).
 هدف این تحقیق مشاهده شکل منحنی جریان و حجم در
 ضایعات کارینا و برونش در افراد انتخاب شده می باشد.



شکل شماره ۱- شکل شماتیک منحنی جریان و حجم طبیعی (۱) انسداد متغیر راههای هوایی فوقانی در دم (۲) انسداد متغیر راههای هوایی فوقانی در
 موقع بازدم (۳) و انسداد ثابت راههای هوایی فوقانی (۴)

روش بررسی

در سال ۱۳۷۵ مجموعاً ۳۷۴ مورد برونکوسکوپی در بخش
 ریه بیمارستان حضرت رسول انجام گردید. بیمارانی برای
 بررسی انتخاب شدند که در برونکوسکوپی فیبراپتیک انسداد
 کارینا، برونش اصلی، برونش واسطه‌ای داشتند و یا انسداد
 برونش یک لوب ریه آنها بیش از ۷۰٪ بود و به علل مختلف در
 بخش بستری شده بودند. این افراد قادر به انجام اسپیرومتری
 قابل قبول بوده و همه آنها دارای عکس ریه و سی تی اسکن نیز
 بودند. در مجموع نوزده بیمار مورد بررسی قرار گرفتند.

یافته‌ها

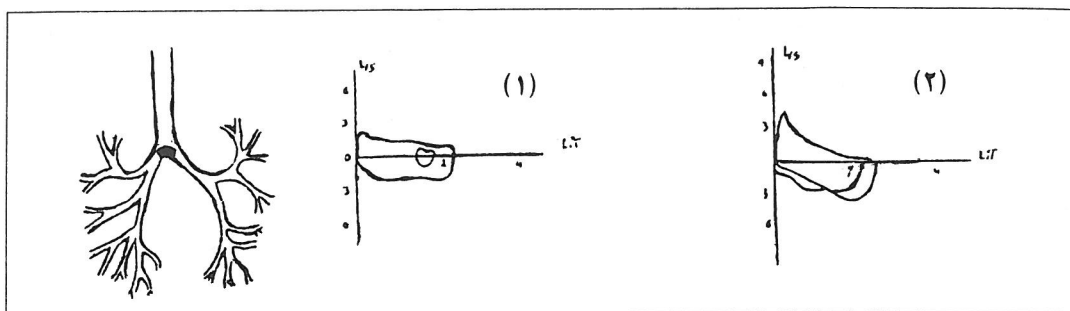
از مجموع ۱۹ بیمار ۱۴ نفر مرد و پنج نفر زن بودند. حداقل سن
 ۳۲ سال، حداکثر ۷۵ و متوسط آن ۶۰ سال بود از ۱۴ نفر مرد
 ۱۱ نفر سیگاری بوده با میزان مصرف بیش از یک پاکت در
 روز و در بین زنان نیز یک نفر سیگاری بود. علت مراجعه در
 نه نفر سرفه و خلط خونی، سه نفر تب و لرز، تنگی نفس و
 سرفه، دو نفر کاهش وزن، بی‌اشتهایی و تنگی نفس بود و یک
 نفر یافته اتفاقی در عکس ریه داشت و چهار نفر نیز از علائم
 متفرقه مانند استریدور، سردرد، دردهای استخوانی، بی‌حالی
 عمومی و درد قفسه صدی و غیره شکایت داشتند

(جدول شماره ۱). عکس ریه بیماران در سه مورد طبیعی، نه
 مورد همراه با آتلکتازی کامل یا قسمتی از ریه، دو مورد همراه
 با پهن شدن مدیاستن و توده در کنار مدیاستن، یک مورد
 درگیری پلور و دو مورد انفیلتراسیون موضعی با توده
 پارانشیمال بودند. علت انسداد در ۱۳ نفر کانسر ریه از نوع
 اپی‌درموئید، دو نفر تومور با منشأ *Oat cell*، دو نفر کانسر
undifferentiated و در دو نفر علت انسداد نامشخص بود. در
 برونکوسکوپی دو مورد انسداد ناقص کارینا، چهار مورد انسداد
 برونش اصلی راست و سه مورد انسداد برونش اصلی چپ، سه
 مورد انسداد برونش واسطه‌ای، چهار مورد انسداد برونش لب
 تحتانی راست و سه مورد انسداد برونش لب تحتانی چپ وجود
 داشت (جدول شماره ۱).

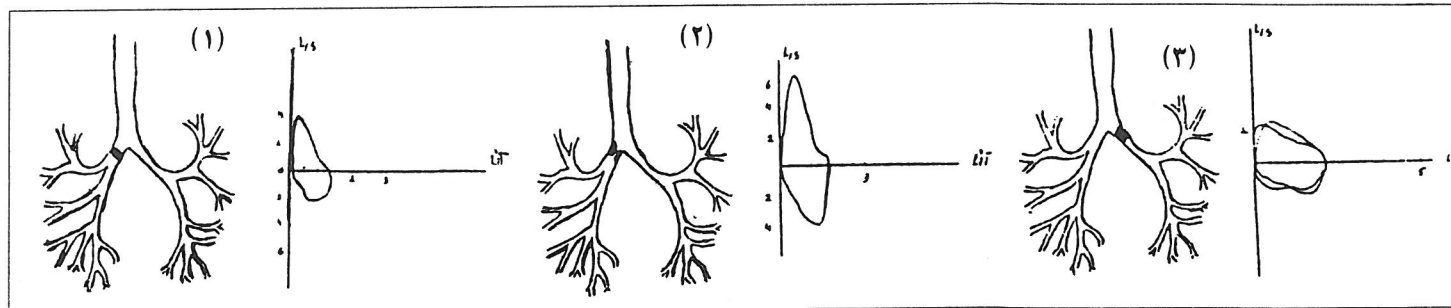
در دو مورد انسداد کارینا، شکل منحنی جریان و حجم در
 دم و بازدم بحالت پلاتو در آمد. در یکی از موارد فوق شکل
 منحنی پس از ۵ جلسه رادیوتراپی تغییر کرد و به شکل بیماری
 زمینه‌ای یعنی انسداد راههای هوایی محیطی در آمد
 (شکل شماره ۲). در ده مورد انسداد برونش اصلی راست و
 چپ و برونش واسطه‌ای علیرغم وجود سابقه سرفه و خلط و
 تنگی نفس طولانی به نفع ضایعه انسدادی راههای هوایی
 محیطی و در شش مورد آنها اختلال غالب در اسپیرومتری

هوایی محیطی و در پنج مورد حجمها و ظرفیتهای ریوی طبیعی و شکل منحنی جریان و حجم نیز کاملاً طبیعی بود (شکل شماره ۴)

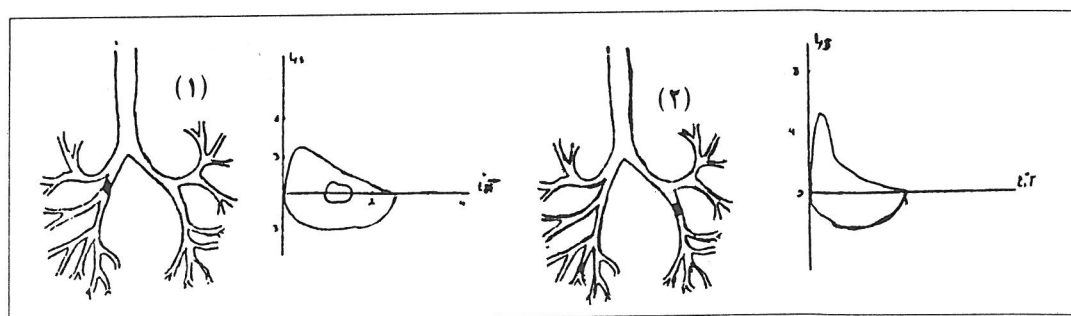
بشکل ضایعه تحدیدی خود را نشان داد (شکل شماره ۳ و ۴ و جدول شماره ۱). از هفت مورد انسداد برونشهای لوبر در دو مورد شکل منحنی جریان و حجم به شکل انسداد راههای



شکل شماره ۲- شکل منحنی جریان و حجم در یک مرد ۶۰ ساله با سابقه تنگی نفس مزمن و سرفه و خلط خونی با تشخیص کانسر اپی‌درموئید و انسداد کارینا قبل از رادیوتراپی (۱) و پس از آن (۲)



شکل شماره ۳- شکل منحنی جریان و حجم در مرد ۴۹ ساله با انسداد کامل برونش اصلی راست بعلت کانسر اپی‌درموئید (۱) در مرد ۶۳ ساله با انسداد ناقص برونش اصلی راست بعلت کانسر اپی‌درموئید (۲) در مرد ۶۹ ساله با انسداد کامل برونش اصلی چپ بعلت کانسر تمایز نیافته (۳)



شکل شماره ۴- شکل منحنی جریان و حجم در مرد ۶۷ ساله با انسداد برونش واسطه‌ای بعلت کانسر اپی‌درموئید (۱) و مرد ۶۷ ساله با انسداد برونش لب تحتانی چپ با علت نامعلوم (۲)

بحث

در این بررسی شکل منحنی جریان و حجم (F-V Loop) در انسداد بیش از ۷۰٪ کارینا از شکل منحنی در انسداد راههای هوایی فوقانی تبعیت می نماید. پس از انجام رادیوتراپی در یکی از بیماران شکل منحنی تغییر کرده و به شکل انسداد

راههای هوایی محیطی یعنی بیماری زمینه‌ای فرد تغییر یافت لذا نتیجه می‌گیریم که انسداد راههای هوایی فوقانی، انسداد راههای هوایی محیطی را تحت تأثیر قرار داده و انسداد راههای هوایی تحتانی در اسپیرومتري تنها با برطرف شدن انسداد قسمتهای فوقانی قابل تشخیص خواهد بود.

جدول شماره ۱- علت مراجعه، محل انسداد، درصد تنگی و یافته‌های اسپیرومتري در ۱۹ بیمار با ضایعات انسدادی راههای هوایی بزرگ

شماره	علت مراجعه	محل انسداد	درصد انسداد	% FVC	% FEV ₁	FEV ₁ /FVC
۱	سرفه و خلط خونی	کارینا	۷۰	۴۲	۳۱	۶۱
۲	سرفه و خلط خونی	کارینا	۷۰	۷۱	۵۶	۶۳
۳	تنگی نفس و کاهش وزن	برونش اصلی راست	۱۰۰	۵۲	۵۵	۸۶
۴	تنگی نفس و کاهش وزن	برونش اصلی راست	۱۰۰	۴۱	۵۴	۹۷
۵	سرفه و خلط خونی	برونش اصلی راست	۷۰	۴۹	۵۹	۹۵
۶	سرفه و خلط خونی	برونش اصلی راست	۷۰	۵۵	۶۳	۸۵
۷	تب و لرز و تنگی نفس	برونش اصلی چپ	۱۰۰	۳۷	۴۸	۱۰۰
۸	سرفه و خلط خونی	برونش اصلی چپ	۱۰۰	۴۰	۴۵	۸۸
۸	یافته اتفاقی عکس ریه	برونش اصلی چپ	۷۰	۶۲	۶۵	۸۱
۱۰	شکایات متفرقه	برونش واسطه‌ای راست	۱۰۰	۴۵	۷۱	۷۴
۱۱	سرفه و خلط خونی	برونش واسطه‌ای راست	۱۰۰	۴۰	۶۵	۷۹
۱۲	سرفه و خلط خونی	برونش واسطه‌ای راست	۸۰	۶۵	۶۴	۸۰
۱۳	سرفه و خلط خونی	برونش لب تحتانی راست	۱۰۰	۸۲	۸۵	۹۰
۱۴	تنگی نفس و کاهش وزن	برونش لب تحتانی راست	۱۰۰	۷۹	۸۲	۸۶
۱۵	سرفه و خلط خونی	برونش لب تحتانی راست	۱۰۰	۸۰	۸۲	۷۸
۱۶	سرفه و خلط و تب و لرز	برونش لب تحتانی راست	۷۰	۶۵	۴۵	۶۰
۱۷	تب، لرز، سرفه و تنگی نفس	برونش لب تحتانی چپ	۱۰۰	۶۲	۵۶	۵۷
۱۸	شکایات متفرقه	برونش لب تحتانی چپ	۸۰	۹۲	۸۵	۷۷
۱۹	شکایات متفرقه	برونش لب تحتانی چپ	۸۰	۸۸	۸۰	۸۱

در تمام موارد انسداد برونشهای اصلی و واسطه‌ای راست و برونش اصلی طرف چپ اسپیرومتري الگوی تحدیدی نشان می‌دهد علیرغم اینکه در تعدادی از آنها شکایات سرفه و خلط و تنگی نفس همراه با سابقه طولانی مصرف سیگار و به نفع انسداد راههای هوایی محیطی بوده و بعلاوه ریه سمت مقابل

فاقد انفیلتراسیون یا هرگونه عامل محدود کننده حجم ریه بود. علت احتمالی این پدیده اینست که بخشی از حجم ریه در پشت انسداد احتباس می‌یابد. حتی اگر این بیماران دچار انسداد راههای هوایی محیطی در ریه طرف سالم نیز باشند بعلت حذف بخش قابل توجهی از ظرفیت حیاتی نسبت $\frac{FEV_1}{FVC}$ بیش از ۷۰

یک روش غربالگری مورد استفاده قرار گیرد و در بیماران با ضایعات انسدادی کارینا یا بالاتر که تحت درمان با رادیوتراپی یا لیزر یا شیمی درمانی قرار می‌گیرند اسپرومتری و شکل منحنی جریان و حجم می‌تواند بعنوان یک معیار ارزیابی پاسخ به درمان و برطرف شدن انسداد مورد استفاده قرار گیرد. مواردی که علائم بالینی به نفع ضایعه انسدادی راههای هوایی محیطی می‌باشد و اسپرومتری الگوی تحدیدی را نشان می‌دهد این الگو می‌تواند پیشنهاد کننده انسداد در برونشهای اصلی راست یا چپ باشد.

شده و الگوی تحدیدی را نشان می‌دهد. البته این موضوع می‌توانست با برطرف نمودن انسداد برونشهای اصلی توسط رادیوتراپی یا لیزر و انجام اسپرومتری مجدد به اثبات برسد اما بعلت پاره‌ای مشکلات این کار مقدور نگردید.

در این بررسی مواردی که همراه با انسداد برونشهای لب تحتانی ریه بود تأثیر خاصی روی منحنی اسپرومتری بیماران نداشت و منحنی جریان و حجم طبیعی بوده یا از الگوی بیماری زمینه‌ای فرد یعنی انسداد راههای هوایی محیطی تبعیت می‌نمود. بنابراین در بیماران مشکوک به ضایعات انسدادی پیشرفته راههای هوایی بزرگ، اسپرومتری می‌تواند بعنوان

منابع

1- American thorasic society: pulmonary function testing. American Review of resp diseases 1991 P:1202

2- Hoffstein - V; Brown - I; Taylor - R; et al; maximum flow ratios at mid - vital capacity - chest 1986 dec, 90(6) 857-60

3- Ownes - GR; murphy - DM; spirometric diagnosis of upper airway obstruction Arch. intenral medicne 1983 jul, 143(7) 1331-4

4- Vincken - W; Elleker - G; Cosio - MG; et al; Detection of upper airway muscle involvement in neuromuscular disorders. chest 1986-jul, 90(1):52-7

5- Kricger -j; wet zanblum - E; vandevenne - A; et al; flow volume curve abnormalities and sleep apnea syndrome. chest 1985 feb; 87(2): 163-7

6- Millre, R.D, Hyatt, R.E: Evaluation of obstructing lesions in upper airways. American review of Res. dis 1975 108: 475- 481.

THE SHAPE OF FLOW VOLUME LOOP IN OBSTRUCTIVE LESION OF CARINA AND BRONCHUS

A. Ehteshami Afshar, MD^I M. Zahmatkesh, MD^{II} B. Afshar, MD^{III} A. Asadian, MD^{IV}

ABSTRACT

Spirometry and flow - volume loop show the abnormal pattern of pulmonary dysfunction and the site of the obstruction of upper and peripheral airways.

For determining the shape of flow - volume loop in obstruction of carina and bronchus we examined 19 patients with large airway obstruction documented with fiberoptic bronchoscopy via pulmonary function testing and flow - volume loop performing. Two patients about 70% obstruction of carina had F-V loop compatible with upper airway obstruction. 10 patients with obstruction of right or left main or intermedius bronchus had PFT criteria of restrictive pulmonary dysfunction but no change in F-V loop. In seven patients with lobar bronchus obstruction this obstruction did not change the shape of flow - volume loop. We reached to the conclusion that F-V loop in obstruction of carina is the same as fixed upper airway obstruction but obstruction in main and intermediate bronchuses show normal F-V loop with restrictive pattern, and obstruction of lobar bronchus does not significantly change the shape of F-V loop or pulmonary function parameters.

Key Words: 1) Spirometry

2) Flow - Volume loop

3) Carina and Bronchus obstruction

I) Associate Professor of Pulmonary Department, Hazrat Rasoul Hospital, Iran University of Medical Sciences and Health Services
Niayesh street, satarkan Aven. Tehran, Iran.

II) Assistant Professor of Pulmonary Department, Hazrat Rasoul Hospital, Iran University of Medical Sciences and Health Services
Niayesh street, satarkan Aven. Tehran, Iran. (Corresponding author).

III) Assistant Professor of Pulmonary Department, Hazrat Rasoul Hospital, Iran University of Medical Sciences and Health Services
Niayesh street, satarkan Aven. Tehran, Iran.

IV) Assistant Professor of Pulmonary Sciences and Health Services Isfahan university of Medical Sciences and Health Services.