

## فلج مادرزادی عصب صورتی: گزارش دو مورد در یک خانواده

### چکیده

انسیدانس فلج عصب صورتی نوزادان ۰/۲۳٪ می‌باشد، فلج عصب صورتی کودکان را به سه دسته تقسیم می‌نمایند: ۱- فلج مادرزادی (تکاملی) عصب صورتی ۲- فلج اکتسابی عصب صورتی (با علل قبل از تولد) ۳- فلج اکتسابی عصب صورتی (با علل بعد از تولد). در گروه فلج مادرزادی عصب صورتی، سندرم موبیوس (Mobius syndrome) از شهرت بیشتری برخوردار می‌باشد. در این سندرم که از نظر اتیولوژی تئوری عروقی برای آن مطرح است، طیف وسیع از علائم کلینیکی و پاتولوژیکی وجود دارد، بطوری که از فلج یکطرفه عصب صورتی تا فلج دو طرفه عصب صورتی و عصب زوج ششم جمجمه‌ای و درگیری اعصاب جمجمه‌ای دیگر مانند اعصاب زوج IX, X و XII متغیر می‌باشد. گزارشات متعددی در مورد نحوه توارث این سندرم بطریق اتوزومال غالب منتشر شده است و خانواده‌هایی معرفی شده‌اند که اعضای مختلف آنها در نسلهای مختلف بصورت اتوزومال غالب به این سندرم مبتلا گردیده‌اند. اما بر اساس جستجو در مقالات، برادر و خواهری که مبتلا به این سندرم باشند، گزارش نشده است. در این گزارش برادر و خواهری معرفی می‌گردند که مبتلا به فلج مادرزادی عصب صورتی می‌باشند و هیچ سابقه‌ای از این بیماری در خانواده ندارند. مادر آنها سابقه‌ای از مصرف تالیدومید یا misoprostol در حاملگی و یا ابتلا به سرخچه در زمان بارداری نمی‌داد. فرزند پسر مبتلا، ۱۸ ساله و عصب صورتی راست وی کاملاً فلج می‌باشد. EMG و NCV وی در سمت راست هیچ پاسخی نشان نداد. در سی تی اسکن استخوان تمپورال، قسمت ماستوئیدی عصب در سمت راست بطور واضح باریکتر از سمت چپ بود. فرزند دختر مبتلا، ۱۶/۵ ساله و عصب صورتی چپ در تمامی شاخه‌ها ضعیف می‌باشد. علاوه بر این وی بعلت استرابیسم در سن ۹ سالگی تحت عمل جراحی قرار گرفت. EMG و NCV وی در سمت چپ کاهش پاسخدهی را نشان می‌داد. در سی تی اسکن استخوان تمپورال، قسمت ماستوئیدی عصب صورتی در قسمت چپ باریکتر از سمت مقابل بود.

**کلید واژه‌ها:** ۱- فلج مادرزادی عصب صورتی ۲- سندرم موبیوس

I دکتر محمد صادق ملکی

II \*دکتر سامان خرمی نژاد

### مقدمه

کتاب مرجع نیز عدد ۰/۲۳٪ را ذکر نموده اند<sup>(۱)</sup>. علت اختلاف شیوع در این گزارشها، هنوز مشخص نیست. فلج عصب صورتی کودکان را به سه دسته کلی تقسیم می‌نمایند:

در سال ۱۹۵۱، Hepner شیوع فلج عصب صورتی نوزادان را ۷٪ تولدهای زنده گزارش کرد. اما در سال ۱۹۶۹، Mchugh و همکارانش این رقم را ۰/۲۳٪ را گزارش کردند که نتیجه بررسی ۱۸۱۳۹ تولد زنده پشت سر هم بود<sup>(۲)</sup>.

(I) استادیار گوش، گلو و بینی و جراحی سر و گردن، بیمارستان فیروزگر، میدان ولیعصر، خیابان شهید ولدی، دانشگاه علوم پزشکی و خدمات بهداشتی درمانی ایران، تهران.

(II) متخصص گوش، گلو و بینی، دانشگاه علوم پزشکی و خدمات بهداشتی درمانی ایلام (\*مؤلف مسؤل)

جدول شماره ۱- تشخیصهای افتراقی عصب صورتی کودکان

۱- فلج مادرزادی عصب صورتی
الف: آژنزی تک عصبی:
- فلج مادرزادی عصب صورتی
- فلج مادرزادی یک طرفه لب تحتانی
ب: فلج عصب صورتی همراه نقائص دیگر
- سندرم موبیوس (فلج دو طرفه اعصاب زوج VI و VII)
- میکروزومی نیمه صورت
- دیس پلازی اکولواریکولوررتبرال
- سندرم پولند (عدم تشکیل عضله یکتورالیس مازور)
- مجموعه CHARGE
- دیستروفی میوتونیک
۲- فلج اکتسابی عصب صورتی (با علل قبل از تولد)
- مصرف تالیدومید
- سرخچه
- فشار ساکروم مادر به جنین
- فشار شانه جنین بر عصب صورتی
- خونریزی داخل جمجمه
۳- فلج اکتسابی عصب صورتی (با علل بعد از تولد)
الف: علت ناشناخته
- فلج بل (Bell's palsy)
ب: تروما
- صدمات ناشی از فورسپس
- شکستی استخوان تمپورال
ج: بیماریهای سیستمیک و عفونی
- سندرم ملکرسون روزنتال
- سندرم کارازاکی
- استنوپتروز (فرم بدخیم)
- پولیومیلیت، واریسلا، منونوکلئوز عفونی
- اوتیت مدیای حاد، مننژیت
د: علل داخل جمجمه‌ای
- آستروسیتوم، مدولوبلاستوم، گلیوم پونز
- افزایش فشار داخل جمجمه
ه: علل خارج جمجمه‌ای
- آدنوم پلئومورفیک
- شوآنوم

۱- فلج مادرزادی عصب صورتی: که شامل نقصهای تکاملی حین امبریوژنز می‌باشد و منجر به فلج عصب صورتی به تنهایی یا با علائم دیگر می‌شود. این گروه مناسبتر است که "فلج تکاملی عصب صورتی" نامیده شود. در این گروه، فلج عصب صورتی در بدو تولد یا خیلی زود بعد از آن مشخص می‌گردد.

۲- فلج اکتسابی عصب صورتی (با علل قبل از تولد): فلج عصب صورتی در این گروه ناشی از محیط داخل رحمی و فاکتورهای خارج از جنین مانند فشار، عفونت، تروما و تراژونها - که بر روی نوروژنیز (neurogenesis) اثر می‌گذارند - می‌باشد.

۳- فلج اکتسابی عصب صورتی (با علل بعد از تولد): فلج عصب صورتی در این موارد ناشی از فاکتورهای خارجی است که از دوره نوزادی تا زمان کودکی (early childhood) روی می‌دهد. این گروه از نظر علل نسبت به دو گروه دیگر گسترده‌تر بوده شامل مواردی همچون بیماریهای التهابی، عفونتها، تروما، بیماریهای جمجمه (داخل و خارج جمجمه‌ای) می‌باشد. در جدول شماره ۱ موارد تشخیص افتراقی فلج عصب صورتی کودکان ذکر شده است (۲،۱).

اولین قدم در برخورد با نوزاد مبتلا به فلج عصب صورتی، افتراق فلج مادرزادی از فلج ناشی از صدمات زایمانی است (۲،۲).

در فلج عصب صورتی ناشی از صدمات زایمانی، اعصاب جمجمه‌ای دیگر معمولاً سالم می‌باشند، این نوع فلج بندرت دو طرفه می‌باشد، شاخه‌های فوقانی و تحتانی عصب یکسان درگیر می‌شود و معمولاً علائم دیگری مانند تورم صورت و کبودی هموتیمان نیز در بیمار دیده می‌شود، اما در فلج مادرزادی عصب صورتی معمولاً یک یا چند ناهنجاری دیگر یا درگیری دیگر اعصاب جمجمه‌ای ممکنست موجود باشد. ضعف لب تحتانی اهمیت ویژه‌ای دارد و ممکن است همراه با چندین آنومالی دیگر باشد. فلج عصب صورتی مادرزادی دو طرفه ناکامل است و معمولاً شاخه‌های تحتانی کمتر از شاخه‌های فوقانی صورت گرفتار می‌شوند. بی‌حرکتی دو طرفه صورت ممکن است در بدو تولد مشخص نگردد و بعدها با بازماندن چشمها حین خواب، دهان باز، عدم توانایی در مکیدن

مشخص گردد. در موارد مادرزادی، بعد از تولد بهبودی عملکرد عصب صورتی مشاهده نمی‌گردد و سابقه فامیلی بیماری عصب صورتی ممکن است وجود داشته باشد. در موارد ناشی از صدمات زایمانی، فلج کامل حین تولد دیده می‌شود و با گذشت زمان مقداری بهبود حاصل می‌گردد. در

وجود نداشت، زبان شکافدار نبود، حرکت Uvula و حرکت زبان طبیعی بود. رفلکس gag طبیعی بود. در معاینه بینی آترزی کوان وجود نداشت. انحراف تیغه بینی به راست قابل مشاهده بود.

در معاینه گوش، آترزی یا میکروتی وجود نداشت، کف کانال در هر دو طرف برجسته بود و پرده تمپان مایلتر از حالت طبیعی بود. تمام شاخه‌های عصب صورتی در سمت راست فلج بود. عضلات پکتورالیس ماژور طبیعی بود. معاینه قلب طبیعی بود. معاینه اندامها طبیعی بود، بیمار در حالت نرمال، عدم قرینگی در صورت نداشت (تصویر شماره ۱).

آزمایشها- آزمایشهای هماتولوژی طبیعی بودند، آزمایش کامل ادرار و آزمایشهای بیوشیمی خون نیز طبیعی بودند. تنها آلکالن فسفاتاز  $242 \text{ IU/l}$  با حدود طبیعی  $140-40 \text{ IU/l}$  بود.

اودیومتری دو طرف نرمال و تمپانومتري دو طرف از نوع  $A_{II}$  بود. رفلکس استاپدیال دو طرف در فرکانسهای ۵۰۰، ۱۰۰۰ و ۲۰۰۰ هرتز با شدت صوت ۹۰ db مثبت بود. در EMG و NCV به عمل آمده، در اسکن  $R_2$ ,  $R_1$ , Blink Reflex با تحریک سمت چپ نیز پاسخی نشان نداد ولی  $R_1$  سمت چپ نرمال بود. درسی تی اسکن به عمل آمده از استخوان تمپورال، قسمتی از عصب که در کانال گوش داخلی قرار داشت در هر دو طرف کمی باریکتر از حد طبیعی بود و قسمت ماستوئیدی عصب در سمت راست واضحاً باریکتر از سمت چپ بود (تصویر شماره ۲).

در معاینه‌ای که از بیمار مؤنث بعمل آمد نکات زیر یافت شد: در معاینه صورت، تورم صورت یا میکروزومی یکطرفه صورت وجود نداشت، تونوس و حجم عضلات چشم و صورت در سمت مبتلا نرمال بود. در معاینه چشمها در حالت طبیعی، چشم چپ کمی بسمت کانتوس داخلی منحرف بود، اما حرکات چشمها در جهات مختلف نرمال بود. بیمار در ۹ سالگی تحت عمل جراحی برای استرایسیم قرار گرفته بود، اما متاسفانه پرونده قبلی وی در دسترس نبود. مادر وی ذکر نمود که از سه سالگی متوجه مشکل بینایی وی شده بود. بیمار مشکل دویسینی نداشت. کلوبوم نداشت، زبان شکافدار

راديوگرافي‌های استخوان تمپورال، در موارد مادرزادی، آنومالی گوش خارجی، میانی، داخلی، آنومالی فک تحتانی و آنومالی قسمت ماستوئیدی عصب صورتی گزارش شده است، اما در موارد فلج ناشی از صدمات، شکستگی استخوان تمپورال ممکن است مشاهده گردد. در نوع مادرزادی فلج، در بررسی NCV و EMG پاسخها کاهش یافته است و یا اصولاً پاسخ نمی‌دهند و نتایج آن با تکرار در طول زمان تغییر نمی‌کند، اما در موارد فلج ناشی از صدمات، پاسخها در بدو تولد طبیعی هستند، لیکن به مرور زمان از بین می‌رود. (Auditory Brainstem Response, ABR) در موارد مادرزادی ممکن است اختلالاتی به صورت طولانی شدن فواصل امواج I-III و III-V نشان دهد ولی در موارد ناشی از صدمات، نتایج طبیعی است<sup>(۳)</sup>.

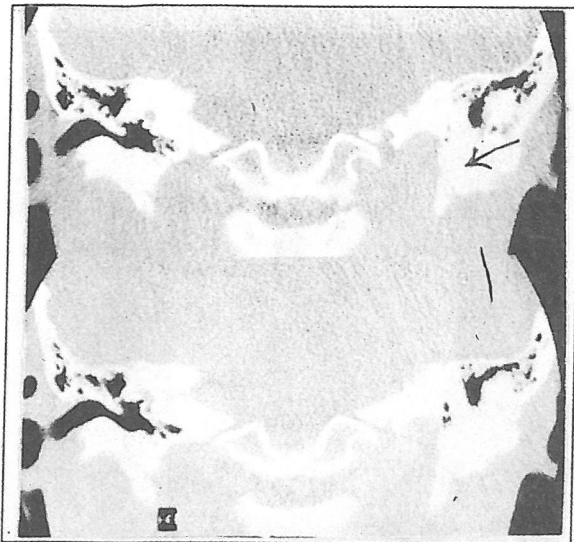
در این مقاله برادر و خواهری مبتلا به فلج مادرزادی عصب صورتی با ارائه شرح حال و معاینات و آزمایشات معرفی می‌گردند.

### معرفی بیماران

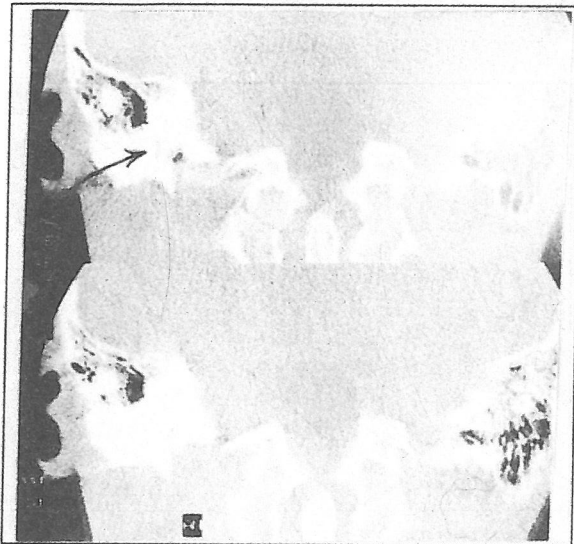
بیمار اول پسری ۱۸ ساله، فرزند اول خانواده و بیمار دوم دختر ۱۶/۵ ساله، فرزند دوم خانواده‌ای می‌باشد که پدر و مادر آنها نسبت فامیلی ندارند و در خانواده سابقه بیماری مشابهی را نمی‌دهند. بجز این دو فرزند، این خانواده دارای سه فرزند دیگر به ترتیب: ۱۴ ساله مذکر، ۱۳ ساله مذکر و ۶ ساله مؤنث هستند که همه آنها سالم می‌باشند. هر دو بیمار حاصل زایمان واژینال طبیعی بودند و در هیچکدام از موارد از فورسپس حین زایمان نیز استفاده نشده بود. مادر آنها سابقه مصرف تالیدومید یا Misoprostol و همچنین سابقه ابتلا به سرخچه در دوران حاملگی را ذکر نمی‌نمود. هر دو بیمار از بدو تولد مبتلا به فلج عصب صورتی بودند.

در معاینه‌ای که از فرزند مذکر بعمل آمد، نکات زیر یافت شد:

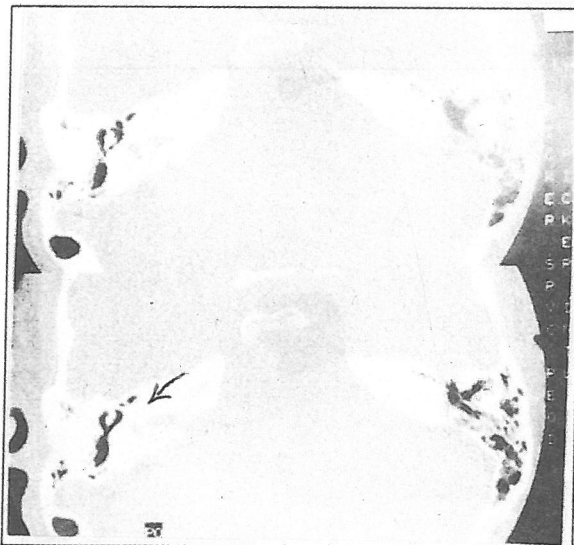
در معاینه صورت، تورم صورت یا میکروزومی یکطرفه صورت وجود نداشت، تونوس و حجم عضلات صورت در سمت مبتلا طبیعی بود. حرکات چشم نرمال بود. کلوبوم



(الف)



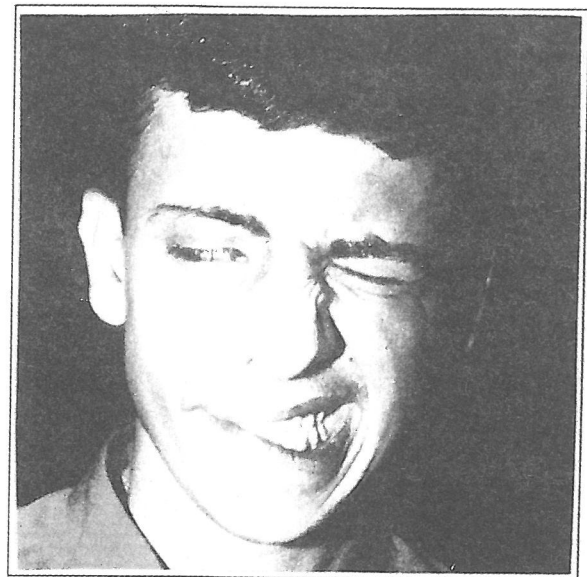
(ب)



(ج)

(تصویر شماره ۲، الف، ب، ج) - سی تی اسکن استخوان تمپورال فرزند اول، مذکر، ۱۸ ساله

نداشت، حرکت Uvula و زبان نرمال بود. رفلکس gag نرمال بود. در معاینه بینی آترزی کوان وجود نداشت. در معاینه گوش، آترزی و میکروتی وجود نداشت. تمام شاخه‌های عصب صورتی در سمت چپ ضعیف (Paretic) بود. در حالت طبیعی جز از لحاظ موقعیت چشمها، عدم قرینگی صورت وجود نداشت. عضلات پکتورالیس ماژور طبیعی بودند. معاینه قلب و اندامها نیز نرمال بود (تصویر شماره ۳).  
 آزمایشها - آزمایشهای هماتولوژی طبیعی بودند، آزمایش کامل ادرار و آزمایشهای بیوشیمی خون نیز طبیعی بودند. اودیومتری دو طرف نرمال و تمپانومتری دو طرف از نوع  $A_n$  بود. رفلکس استاپدیال دو طرف در فرکانسهای ۵۰۰ و ۱۰۰۰ و ۲۰۰۰ هرتز مثبت بود. در EMG و NCV به عمل آمده،  $R_2$ ,  $R_1$ , Blink Reflex در سمت چپ با تاخیر پاسخ داد، Motor NCV در سمت چپ کاهش یافته بود و Motor latency افزایش یافته بود. شدت (Compound Motor Action Potential, CMAP) سمت چپ کاهش یافته بود. لیکن در سمت راست طبیعی بود. در سی تی اسکن به عمل آمده از استخوان تمپورال، قسمت ماستوئیدی عصب صورتی در هر دو طرف باریکتر از معمول بود، ولی خصوصاً در سمت چپ نسبت به سمت راست باریکتر بود (تصویر شماره ۴).



تصویر شماره ۱ - فرزند اول خانواده، مذکر، ۱۸ ساله، مبتلا به فلج مادرزادی عصب صورتی

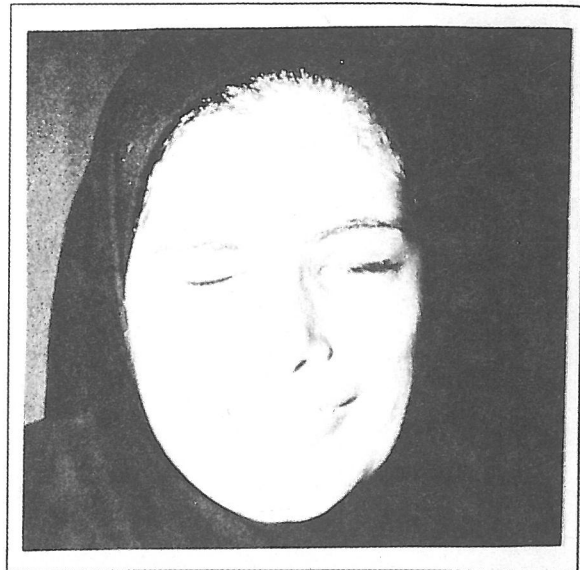
## بحث

سندرم موبیوس (Mobius Syndrome) طیف وسیع بالینی و آسیب شناختی دارد و می‌تواند از فلج یکطرفه عصب صورتی تا فلج دو طرفه عصب صورتی و عصب VI جمجمه‌ای می‌باشد. درگیری اعصاب جمجمه‌ای دیگر شامل XII, X, IX (گلو سوفارنژیال، واگوس، هیپوگلو سال) و دیگر اعصاب حرکتی چشم ممکن است اتفاق بیفتد. این حالت ممکن است همراه دیگر نقائص تکاملی اندامهای فوقانی و تحتانی، سر و گردن، صورت یا قفسه سینه مانند عدم وجود عضلات پکتورالیس ماژور باشد (CLUFT: cranial nerve, Lower Limb, Upper limb, Face, Thorax)<sup>(۴)</sup>

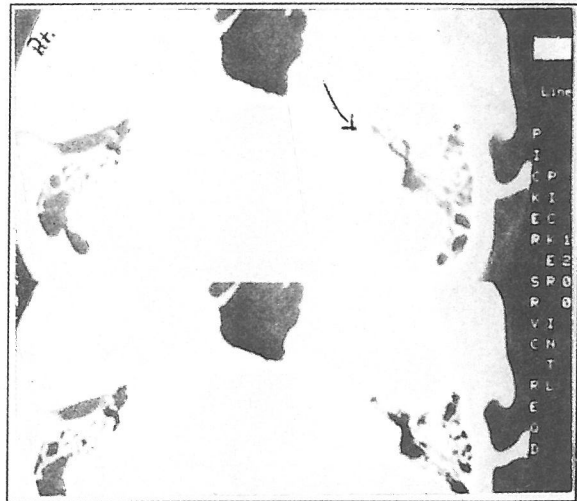
در موارد همراهی سندرم موبیوس با عدم وجود عضله پکتورالیس ماژور به آن سندرم "پولند - موبیوس" (poland-mobius syndrom) اطلاق می‌گردد. این بیماران در پاتولوژی مغز، اختلالات متنوعی مانند دیس ژنزی یا هیپوپلازی اولیه هسته اعصاب جمجمه‌ای و انفارکتوس ساقه مغز را نشان می‌دهند. همچنین ممکنست دچار هیپوپلازی اولیه عضلات صورت داشته باشند.<sup>(۲)</sup>

Saito در مطالعه بر روی ۹ استخوان تمپورال متعلق به بیماران مبتلا به سندرم موبیوس، در تمامی آنان عصب صورتی خیلی ابتدایی و تکامل نیافته که در اواسط مسیر عصب در استخوان تمپورال ناپدید می‌گشت، مشاهده نمود<sup>(۵)</sup>.

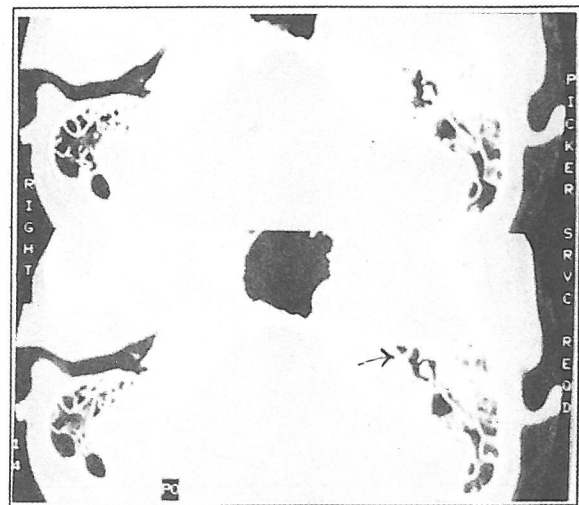
بعضی در پاتوفیزیولوژی این سندرم، تئوری عروقی را مطرح می‌نمایند که می‌تواند طیف وسیع کلینیکی این سندرم را توجیه نماید. گزارش یک مورد سندرم موبیوس در نوزاد مادری که مصرف زیاد کوکائین و الکل در زمان حاملگی داشته است، می‌تواند مؤید این تئوری باشد<sup>(۶)</sup>. اخیراً گزارشات متعددی ارائه شده است که Misoprostol - دارویی که در زنان باردار جهت سقط استفاده می‌شود - در مواردی که منجر به سقط نگردد، به احتمال زیاد سبب ایجاد سندرم موبیوس می‌گردد<sup>(۷)</sup>. در سی تی اسکن و جراحی مشاهده شده است که ضایعه اغلب در ناحیه انتهایی قسمت ماستوئیدی کانال عصب صورتی رخ می‌دهد. در این ناحیه از قطر کانال کاسته شده و عصب کمی بزرگتر از یک باند فیبرو می‌باشد<sup>(۸)</sup>. در این



تصویر شماره ۳- فرزند دوم خانواده، مؤنث، ۱۶/۵ ساله، مبتلا به فلج مادرزادی عصب صورتی



(الف)



(ب)

(شکل شماره ۴. الف، ب) - سی تی اسکن استخوان تمپورال فرزند دوم، مؤنث، ۱۶/۵ ساله

مصرف تالیدومید بین روزهای ۴۲-۲۸ حاملگی سبب دفرمیتی اندامها، توقف تکامل گوش و نقص تکامل عصب صورتی می شود<sup>(۳)</sup>. همچنین ابتلا به سرخچه در دوران حاملگی از علل ایجاد فلج عصب صورتی می باشد.

۷۸٪ موارد فلج عصب صورتی نوزادان مربوط به صدمات زایمانی می باشد، که بطور مساوی بین زایمان با فورسپس در یکطرف و مجموع زایمان طبیعی و سزارین در طرف دیگر تقسیم می شود. صدمات ناشی از فورسپس می تواند به عصب در ناحیه صورت یا در استخوان پتروس صدمه وارد نماید<sup>(۴)</sup>. زایمان با فورسپس: وزن موع تولد ۳۵۰۰ گرم یا بیشتر و زایمان اول از ریسک فاکتورهای صدمات زایمانی به عصب صورتی می باشند<sup>(۳)</sup>.

بعضی از یکتب مرجع ذکر می کنند که اگر فلج عصب صورتی در بدو تولد ظاهر شود، فلج بل (Bell's palsy) در تشخیص افتراقی قرار نمی گیرد<sup>(۳)</sup>. نیز اگر طی ۶ ماه از شروع بیماری، شواهد بهبودی در بیمار دیده نشود، می بایست در تشخیص Bell's palsy تجدید نظر نمود<sup>(۴)</sup>.

استئوپتروز (Malignant variant) یکی از علل نادر فلج عصب صورتی در زمان تولد است<sup>(۳)</sup>.

در موارد فلج مادرزادی عصب صورتی جهت درمان از انتقال عضله تمپورالیس، انجام تارسورافی و قرار دادن ورقه طلا (gold plate) در پلک فوقانی و انتقال آزاد عضله استفاده می شود. بندرت ممکن است جراحی و برداشتن فشار از روی عصب مفید باشد<sup>(۳)</sup>. برای اعمال جراحی بازتوانی (reanimation) باید تا سنین نوجوانی صبر نمود. بنابراین درمان بچه های کوچک و نوزادان مبتلا به فلج عصب صورتی، پیشگیری از عوارض و انجام تکنیکهای جراحی با موربیدیتی کم می باشد. توجه اصلی به چشمها می باشد. این کودکان که از بدو تولد دچار فلج عصب صورتی می باشند، کمتر مبتلا به کراتیت یا زخم، قرنیه می شوند. اما اگر Bells phenomenon، کاهش ترشح اشک یا انتروپيون، داشته باشند ممکن است دچار مشکلات قرنیه شوند. بیمار باید بطور دوره ای توسط چشم پزشک معاینه شود و در صورت لزوم اقدام درمانی دارویی یا جراحی صورت پذیرد<sup>(۳)</sup>.

بیماران فلج کامل عصب صورتی ناشایع است و اغلب قسمت تحتانی صورت گرفتار نمی شود<sup>(۳)</sup>. در یک گزارش اختلالات الکتروفیزیولوژیک این بیماران به این صورت بیان شده است: در تحریکات الکتریکی پشت سر هم Blink Reflex، به وضوح از دامنه R<sub>1</sub> کاسته شده و R<sub>2</sub> Latency به وضوح طولانی می گردد. Motor response عضله حلقوی چشمها (orbicularisocculi) کمی کاهش شدت نشان می دهد. این Motor response در ABR به صورت افزایش زمان بین موج I و V و کاهش شدت موج V مشاهده می شود. Visual and Somatosensory Evoked potential طبیعی است<sup>(۸)</sup>. در مطالعه EMG این بیماران، تعداد کم Motor unit دیده می شود، ولی عصب از نظر بالینی عملکرد ندارد<sup>(۳)</sup>.

چندین گزارش در مورد نحوه وراثت ژنتیکی سندرم مویوس و خانواده هایی که در آنها چندین مورد از این سندرم مشاهده شده است، منتشر گردیده است<sup>(۹)</sup>. Dotti و همکارانش ۲ خانواده را که در هر کدام از آنها بیش از یک نفر مبتلا به فلج اعصاب جمجمه ای یکطرفه بودند را گزارش نمودند که نحوه وراثت در آنها بصورت اتوزومال غالب بود. همچنین چند خانواده گزارش شده اند که سندرم مویوس در آنها بصورت اتوزومال غالب به ارث رسیده است<sup>(۱۰)</sup>. Garcia و همکارانش خانواده ای را معرفی کردند که ۱۳ نفر از اعضاء این خانواده در ۴ نسل مبتلا به congenital facial diplegia بودند و این اختلال بصورت اتوزومال غالب به ارث رسید بود<sup>(۱۱)</sup>. Nicolai و همکارانش نیز خانواده ای را معرفی کردند که ۱۰۰ عضو در طی ۴ نسل داشت و از این تعداد ۹ نفر مبتلا به congenital facial paresis، ۶ نفر اختلال شنوایی و ۳ نفر ضعف صورتی با اختلال شنوایی داشتند. نحوه توارث در این خانواده نیز بصورت غالب و با میزان نفوذ کاهش یافته بود. دیستروفی میوتونیک - میوپاتی دیستال فامیلی آهسته پیشرونده - به همراه ضعف عضلات صورت، فک، گردن و عضله بالا برنده پلکها می باشد. معمولاً نوزادان مبتلا به دیستروفی میوتونیک در بدو تولد با فلج دوطرفه عضلات صورت و جمجمه مراجعه می نمایند (اگر چه بدون درگیری عصب هستند) و تنها با گذشت زمانی میوپاتی را نشان می دهند<sup>(۳)</sup>.

- system, plastic and reconstructive surgery, 1998 17; 10214, PP: 961-962
- 5- Saito-H., Takeda-T, Kishimoto-s; Neonatal Facial Nerve Defect; Acta otolaryngology - suppl - stock 1994, 510; PP: 77-81.
- 6- Kakirawatana-p, Tennisson-MB, D'cruix-o, Greenweed-RS, Mobius syndrome in infant exposed to cocaine in utero, pediatric Neurol, 1993 9(1); PP: 71-72.
- 7- Pastuszak - AL, schuler - L, Spech -Martins - CE, et al. Use of Misoprostol during pregnancy and mobius syndrome in infants; New England journal of medicine 1998; 338/26; PP: 1881-1885.
- 8- Hatanaka - T, Yoshijima - s, Hayashi - N, et al. Electrophysiologic studies in an infant with mobius syndrome, journal of children neurology, 1993 April; 8 (2); PP: 182 -185.
- 9- Dotti - MT, Federico - A, palmeri- s, et al. congenital oculofacial paralysis (Mobius syndrome): evidence of dominant inheritance in two families Acta-Neurol- Napoli, 1989 - Dec: 11 (6); PP: 434 -438.
- 10- Garcia-Erro MI, Correale-J, Arberas-C, sanz-op, Muchinik-S Familial congenital facial diplegia: electrophysiologic and genetic studies, pediatric Neurology, 1989, 5 (4); PP: 262 - 264.
- 11- Nicolai - JP, Bos - MY, Ter - Haar - BG, Hereditary congenital Facial Nerve paralysis, Scand - J - Plast - Reconstr - surg, 1986, 20(1); PP: 37 - 39.
- 12- Falco-NA, Eriksson-E, facial Nerve palsy in the Newborn: incidence and outcomes, plast - Reconstr - surg 1990 85(1); PP:1-4
- 13- Inigo-F, Ysunza-A, ortiz - Monasterio-F, et al. Early postnatal treatment of congenital Facial palsy in patients with hemifacial Microsomia, Int - J - pediater - otorhinolaryngol, 1993 26(1); PP:57- 66.

در گذشته اگر نوزادی با فلج کامل عصب صورتی، اکیموز پشت گوش و هموتیمپان متولد می‌شد، جهت رفع فشار از روی عصب صورتی توصیه می‌گردید بلافاصله جراحی انجام گردد. اما با مشاهدات متعدد و پی بردن به این نکته که قطع کامل عصب بسیار نادر می‌باشد و نیز با توجه به رضایت بخش بودن پیش‌آگهی این بیماران، جراحی را برای مواردی در نظر می‌گیرند که بیمار تا ۵ هفته بهبودی نشان ندهد و شواهد بالینی و الکتروفیزیولوژیک فلج کامل را داشته باشد. حتی اگر بعد از این زمان جراحی انجام شود و آسیب شدید به عصب مشخص گردد، نتیجه بالینی بیمار با این تاخیر تغییر نخواهد کرد. کمتر مواردی مشاهده می‌شود که تا ۵ هفته بهبودی حاصل نگردد. بنابراین در نوزادان کمتر به انجام جراحی و exploration عصب صورتی نیاز می‌شود<sup>(۳)</sup>.

اخیراً گزارشهایی در مورد درمانهای زود هنگام برای میکروزومی نیمه صورت منتشر شده است. در گزارشی از مکزیک، Inigo و همکارانش استفاده از "cross sural - to - facial never graft" در ۸ مورد را ارائه نمودند که طی پیگیری یک ساله بیماران نتایج بالینی و الکترو دیاگنوستیک، نشانگر axonal continuity در تمام موارد پیوند بود.<sup>(۱۳)</sup>

علی رغم گزارشهای متعددی که در مورد توارث بصورت اتوزومال غالب فلج مادرزادی عصب صورتی (خصوصاً سندرم مویوس) در بعضی خانواده‌ها ارائه شده است، در بررسی مقالات فاصله سالهای ۱۹۸۵-۱۹۹۹ گزارشی که حاکی از وجود فلج مادرزادی در برادر و خواهر در یک خانواده (پشت سر هم) باشد مشاهده نگردید.

### منابع

- 1- Peter Orobell; MD; Congenital and acquired Facial Nerve paralysis in children. Otolaryngologic clinics of North America, 1991, 24 (3), PP: 647-651.
- 2- Cumming C.W otolaryngology - Head and Neck surgery, third Edition, Mosby year Book, 1998, PP: 2767 - 2785.
- 3- Paparella M.M Otolaryngology, Basic science and Related principles; third Edition, WB saunders, 1991, PP: 1097-1136.
- 4- Abramson DL, cohen - MM, Mulliken - JB, Mobius syndrome: classification and grading

# CONGENITAL FACIAL NERVE PARALYSIS

M. S. Maleki MD<sup>I</sup> \*S. Khorrami Nejad MD<sup>II</sup>

## ABSTRACT

Mc Hugh has reported that incidence of neonatal facial nerve Paralysis in 1969, has been 0.23%. Infantile facial nerve paralysis has been categorized to three groups:

- 1- Congenital (Developmental) facial nerve paralysis
- 2- Prenatal acquired facial nerve paralysis.
- 3- Postnatal acquired facial nerve paralysis

The Mobius syndrome may be the most famous among the causes of congenital facial nerve paralysis. Many suggest the vascular theory for Mobius syndrome. This syndrome has a wide range of clinicopathological signs and symptoms from unilateral facial nerve paralysis to bilateral Facial and Cranial nerve VI paralysis.

The involvement of other cranial nerves (IX, X, XII) also have been reported. Few reports suggest the autosomal dominant inheritance of this syndrome and few families presented which several of their members in different generation were disabled with this syndrome. In our research of the literature, we did not found any report about two siblings who are affected by this syndrome. In our cases, family history was negative. Their mother have no history of thalidomide or misoprostol use or rubella during pregnancy. The first case is an 18 - year - old male and his right facial nerve is paralyzed. His EMG and NCV shows no response in right side. In his temporal bone CT scan, the mastoidian segment of right facial nerve is narrower than contralateral side. The second case is a 16.5 - year - old female and her left facial nerve is paretic. She has been operated for her strabismus when she was 9 - year - old. Her EMG and NCV shows decreased response in left side. In her temporal bone CT scan, the mastoidian segment of left facial nerve is narrower than right side.

**Key Words:** 1) Congenital paralysis of Facial nerve      2) Mobius syndrome

I) Assistant Professor of otolaryngology, Firoozgar hospital, Valadi st., Vali- Asr Sq. Iran University of Medical Sciences and Health Services, Tehran, Iran.

II) Otolaryngologist Ilam University of Medical Sciences and Health Services, Ilam, Iran. (\*Corresponding author).