

بررسی ۲ روش سیتولوژی سلول‌های متفلس شده در فرمالین نمونه‌های تکه‌برداری شده و هیستوپاتولوژی در تشخیص سرطان

چکیده

با توجه به شیوع روزافزون سرطان‌ها و اهمیت تشخیص زودرس آن‌ها، این طرح با هدف بررسی ۲ روش سلول‌شناسی سلول‌های متفلس شده در فرمالین نمونه‌های تکه‌برداری شده و هیستوپاتولوژی در تشخیص سرطان‌ها انجام شد. در این پژوهش که به روش تحلیلی بررسی شیوه (Process evaluation) صورت گرفت، ۹۲ نمونه ارسال شده به آزمایشگاه آسیب‌شناسی به روش غیر تصادفی ساده (Sequential) انتخاب و مورد بررسی قرار گرفتند. در این مطالعه از فرمالین نمونه‌ها برای بررسی سلول‌های متفلس شده در فرمالین استفاده شد. تشخیص‌های داده شده توسط هر دو روش در فرم‌های اطلاعاتی از پیش آماده شده ثبت گردید و حساسیت، ویژگی، ارزش اخباری مثبت و منفی و صحت تشخیصی برای تست سلول‌شناسی سلول‌های متفلس شده نسبت به روش تشخیصی هیستوپاتولوژی (GOLD STANDARD) به دست آمد. براساس نتایج به دست آمده موارد منفی حقیقی، صفر نمونه و منفی کاذب در ۹ نمونه، مثبت کاذب صفر نمونه و موارد مثبت حقیقی در ۸۳ نمونه دیده شد. بدین ترتیب حساسیت روش سیتولوژی ۹۰٪، ویژگی آن صفر درصد، ارزش اخباری مثبت ۱۰۰٪، ارزش اخباری منفی صفر درصد و صحت تشخیصی ۹۰٪ بوده است. مقایسه یافته‌های این مطالعه با سایر مطالعات نشان می‌دهد که روش سلول‌شناسی سلول‌های متفلس شده دارای حساسیت بالایی در مقایسه با ویژگی می‌باشد. این روش می‌تواند، روشی مناسب و تکمیلی جهت تشخیص سرطان‌ها در مواردی که روش مرجع به دلایلی قابل قضاوت نیست، باشد.

*دکتر مریم اسکوئی فر I

دکتر مریم کدیور II

کلیدواژه‌ها: ۱- سرطان ۲- سلول‌شناسی سلول‌های متفلس شده ۳- صحت تشخیصی

مقدمه

سرطان‌ها (۳، ۴ و ۵) و ... شاهد افزایش فراوانی سرطان‌ها در اجتماع هستیم (۶ و ۷). از سوی دیگر هنوز روش یا روش‌های قطعی برای درمان سرطان‌ها در دسترس نبوده و بهترین و شاید تنها راه مقابله با این مشکل قرن حاضر پیش‌گیری در تمام سطوح

با وجود پیش‌رفت روزافزون و چشم‌گیر بهداشت و سلامت در سطح جامعه (۱ و ۲) به دلایل مختلفی نظیر افزایش طول عمر افراد، تغییر روش زندگی آن‌ها، صنعتی شدن روش زندگی و در نتیجه قرار گرفتن در معرض مواد مختلف سرطان‌زا، رشد روش‌های تشخیص

این مقاله خلاصه‌ای است از پایان نامه دکتر مریم اسکوئی فر جهت دریافت درجه دکترای تخصصی آسیب‌شناسی به راهنمایی دکتر مریم کدیور سال ۱۳۸۲. (I) دستیار آسیب‌شناسی، دانشکده پزشکی، دانشگاه علوم پزشکی و خدمات بهداشتی - درمانی ایران (*مؤلف مسئول). (II) استادیار آسیب‌شناسی، دانشکده پزشکی، دانشگاه علوم پزشکی و خدمات بهداشتی درمانی ایران، تهران.

ارسال شده به آزمایشگاه آسیب‌شناسی تا تکمیل تعداد نمونه لازم به روش غیرتصادفی ساده (Sequential) انتخاب شدند و فرمالین نمونه‌ها برای بررسی سلول‌های متفلس شده در فرمالین مورد استفاده قرار گرفت.

نمونه‌ها از نظر اندازه به ۳ گروه تقسیم شدند که عبارت بودند از: ۱- اندازه کم‌تر از ۱ سانتی‌متر، ۲- اندازه ۱-۲ سانتی‌متر، ۳- اندازه ۲-۵ سانتی‌متر. ذکر این نکته لازم است که تمام بررسی‌های سلول‌شناسی سلول‌های متفلس شده در فرمالین برای افزایش اعتبار داخلی تحقیق، توسط یک نفر آسیب‌شناس صورت گرفت.

پاسخ تشخیصی نمونه‌ها در فرم‌های از پیش آماده شده، در قسمت بررسی سلول‌شناسی ثبت شد و جهت جلوگیری از تورش پرسش‌گر، پاسخ هیستوپاتولوژی بعد از آماده شدن تمام پاسخ‌های سلول‌شناسی توسط آسیب‌شناس مسئول بررسی لام‌ها مشاهده شد.

روش بررسی سلول‌شناسی سلول‌های متفلس شده در فرمالین بدین ترتیب بود که ابتدا فرمالین نمونه‌های ارسالی به مدت ۱۰ دقیقه با سرعت ۱۲۰۰ دور در دقیقه سانتریفوژ می‌شد و پس از تهیه لام از رسوب به دست آمده با استفاده از روش پاپانیکولائوس (Papanicolaou's) رنگ‌آمیزی می‌گردید.

روش رنگ‌آمیزی پاپانیکولائوس عبارت بود از:

۱- ثابت کردن (با استفاده از الکل ۹۵٪ به مدت ۳۰ دقیقه).

۲- رنگ‌آمیزی هسته (هماتوکسیلین به مدت ۲ تا ۴ دقیقه)،
۳ بار شستشو با آب و محلول آبی رنگ به مدت ۱ دقیقه.

۳- رنگ‌آمیزی سیتوپلاسم (۳ دقیقه با اتانول ۹۵٪ به صورت ۶ تا ۱۰ بار غوطه‌ور سازی، OG به مدت ۱ تا ۲ دقیقه، اتانول ۹۵٪ شستشو، EA-۵۰ به مدت ۱۰ دقیقه و ۳ بار شستشو آرام با اتانول ۹۵٪).

می‌باشد (۸ و ۹). در پیش‌گیری نوع دوم و سوم مهم‌ترین قدم پیش‌برد امکانات تشخیصی و راحت‌تر و ارزان‌تر کردن هر چه بیشتر این روش‌ها است (۱۰).

تست‌های غربال‌گری دقیق در زمینه تشخیص سرطان‌ها به تعداد کمی در دسترس می‌باشد (۱۱) و این نکته اغلب تشخیص قطعی و زودرس سرطان‌ها را محدود به نشانه‌ها و علائم بالینی آن‌ها می‌کند که متأسفانه هیچ یک از حساسیت و ویژگی بالایی برخوردار نیستند (۱۲).

تحقیقات انجام شده در سال‌های اخیر نشان داده‌اند که با در دسترس داشتن تعداد اندکی سلول (به طور مثال سلول‌های حاصل از برآشینگ) می‌توان بعضی از سرطان‌ها را تشخیص داد.

این نکته قابل ذکر است که تحقیقات در این زمینه به طور عمده در رابطه با سرطان‌های دستگاه گوارش انجام شده است (۱۹-۱۳).

در این تحقیق از روش سلول‌شناسی سلول‌های متفلس شده در فرمالین جهت تشخیص زودرس سرطان‌ها در مقایسه با روش تشخیصی هیستوپاتولوژی استفاده شد. این روش برای تشخیص سرطان به تعداد اندکی سلول نیاز دارد و مراحل آن شامل سانتریفوژ فرمالین نمونه‌ها به مدت ۱۰ دقیقه با سرعت ۱۲۰۰ دور در دقیقه و رنگ‌آمیزی رسوب حاصل با روش پاپانیکولائوس می‌باشد. این تحقیق با هدف سنجش صحت تشخیصی روش سلول‌شناسی سلول‌های متفلس شده در فرمالین نسبت به روش تشخیصی هیستوپاتولوژی (استاندارد طلایی) صورت گرفت.

روش بررسی

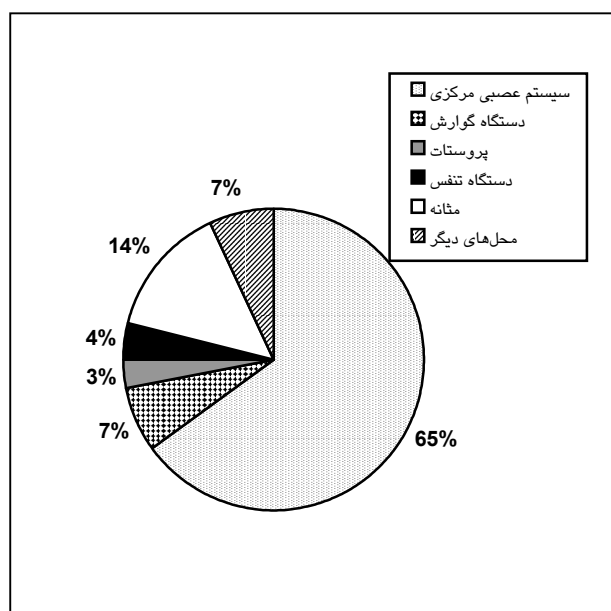
نمونه‌های مورد بررسی در این طرح نمونه‌های بیوپسی حاصل از ۹۲ مورد در بیمارستان حضرت رسول و بیمارستان آراد بوده است.

در این پژوهش که به روش تحلیلی بررسی شیوه (Process evaluation) انجام شد، تمام نمونه‌های

اطلاعات تشخیصی و سایر اطلاعات زمینه‌ای بیماران کاملاً محرمانه در نظر گرفته شد و در اختیار هیچ مرجع حقیقی یا حقوقی قرار نگرفت.

نتایج

در نمونه‌های مورد بررسی محل تومور در ۶۰ نمونه (۶۵/۲٪) سیستم عصبی مرکزی، ۱۳ نمونه (۱۴/۳٪) مثانه، ۶ نمونه (۶/۶٪) دستگاه گوارش، ۴ نمونه (۴/۴٪) دستگاه تنفس، ۳ نمونه (۳/۳٪) پروستات و ۶ نمونه (۶/۶٪) در محل‌های دیگر بود (نمودار شماره ۱).



نمودار شماره ۱ - فراوانی نمونه‌های مورد بررسی به تفکیک محل تومور

در نمونه‌های مورد بررسی تشخیص هیستوپاتولوژی در ۱۹ نمونه (۲۰/۷٪) منژیوما، ۱۹ نمونه (۲۰/۷٪) استروسیتوما، ۱۳ نمونه (۱۴/۱٪) TCC، ۱۲ نمونه (۱۳/۰٪) آدنوکارسینوما، ۱۰ نمونه (۱۰/۹٪) آدنوم هیپوفیزی، ۱۰ نمونه (۱۰/۹٪) گلیوبلاستوما مولتی‌فرم، ۳ نمونه (۳/۳٪) SCC، ۳ نمونه (۳/۳٪) RCC متاستاتیک، ۲ نمونه (۲/۲٪) اکوستیک شوانوما و ۱ نمونه (۱/۱٪) کارسینوم برونکوژنیک گزارش شد (نمودار شماره ۲).

۴- شفاف‌سازی، (۲ بار غوطه‌ور سازی در گزین ۶ تا ۱۰ بار، قرار دادن در گزین تا زمان آماده‌سازی برای مرحله ۵).

۵- علامت‌گذاری و برچسب زدن و پوشاندن توسط لامل.

در این مطالعه از آن‌جا که هدف، بررسی سلول‌های ریخته شده در فرمالین بود و فرمالین خود یک ماده ثابت کننده است، مرحله اول از مراحل پنج گانه فوق حذف شد.

اطلاعات حاصل از برگه‌های آسیب‌شناسی و سلول‌شناسی در فرم اطلاعاتی از پیش آماده شده جمع‌آوری شد و توسط نرم‌افزار آماری SPSS Ver.۱۰/۰۱ تجزیه و تحلیل گردید.

ابتدا فراوانی هر یک از تشخیص‌های گذاشته شده در هر دو روش به دست آمد سپس توسط تست Chi-Square با یکدیگر مقایسه شد.

موارد مثبت و منفی حقیقی و کاذب روش سلول‌شناسی سلول‌های متفلس شده با مبنای قرار دادن روش هیستوپاتولوژی طبق جدول شماره ۱ محاسبه گردید.

جدول شماره ۱ - موارد مثبت و منفی حقیقی و کاذب روش

سلول‌شناسی سلول‌های متفلس شده در فرمالین در مقایسه با هیستوپاتولوژی

جدول تعیین مثبت‌ها و منفی‌های کاذب و حقیقی	
روش هیستوپاتولوژی	روش سلول‌شناسی
+	+
-	-

در مرحله بعد حساسیت، ویژگی، قدرت پیش‌بینی مثبت، قدرت پیش‌بینی منفی و دقت روش سلول‌شناسی سلول‌های متفلس شده در فرمالین محاسبه شد.

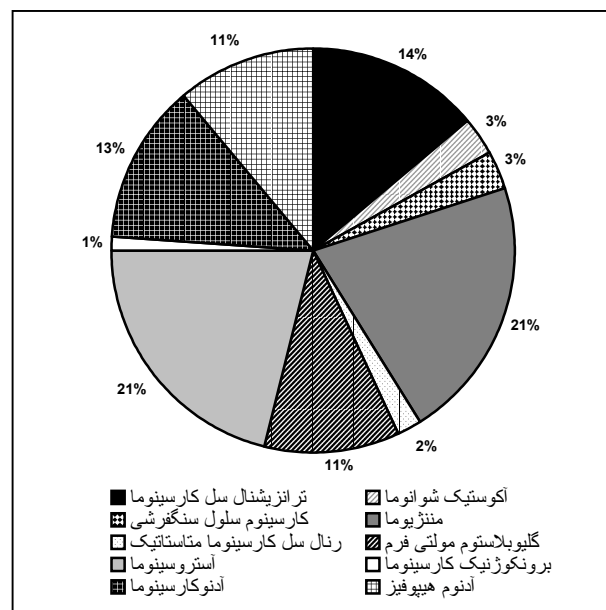
در مطالعه دیگری بیوپسی مری و سلول‌شناسی همراه با آن موجب بهبود دقت تشخیص نقش سلول‌شناسی به عنوان یک روش کامل کننده برای بیوپسی در تشخیص سرطان مری شده بود (۲۰).

در یک مطالعه دیگر، نمونه‌برداری از مجاری صفراوی برای بررسی سیتوهیستولوژیک از ۴۰۹ بیمار مبتلا به ضایعه انسدادی درخت صفراوی از طریق PTBD انجام شد و حساسیت سلول‌شناسی صفرا حدود ۴۳/۸٪ به دست آمد در حالی که نمونه‌برداری داخل مجرای دارای حساسیت ۶۰/۴٪ بود و ترکیب ۲ روش نمونه‌برداری حساسیت را به ۶۵/۱٪ افزایش داده بود اختصاصی بودن هر دو روش حدود ۱۰۰٪ به دست آمد.

در این مطالعه بیان شد که نمونه‌های سیتوهیستولوژیک از مجاری صفراوی در بیماران توسط درناژ صفا از طریق پوست، یک روش آسان، بی‌خطر و با ارزش برای تشخیص بوده و بیوپسی داخل مجرای زمانی که سلول‌شناسی متفلس شده برای بدخیمی مثبت باشد لازم نیست. اگر انتخاب برنامه درمانی وابسته به نتیجه تشخیص سیتوهیستولوژیک و جواب سلول‌شناسی منفی باشد، بیوپسی داخل مجرا باید صورت گیرد (۲۱).

در مطالعه دیگری که روی بیماران مشکوک به سرطان پروستات انجام شد، نتایج سلول‌شناسی با شاخص‌های هیستولوژیک مقایسه گردید که نتایج به دست آمده بیان کننده وجود ویژگی ۱۰۰٪ و هم‌چنین حساسیت ۱۰۰٪، در صورت وجود شرایط مطلوب بود (۲۲).

در پژوهش دیگری که نقش سیتولوژی اکسفولیاتیو در تشخیص ضایعات حنجره بررسی شده بود، گزارش گردید که از سلول‌شناسی به عنوان یک روش جای‌گزین برای تشخیص به خصوص در بیماران سالمند مبتلا به بیماری‌های قلبی - ریوی که بیوپسی در آنها توصیه نمی‌شود یا اندیکاسیون ندارد می‌توان استفاده کرد (۲۳).



نمودار شماره ۲- فراوانی انواع تشخیص هیستوپاتولوژی در نمونه‌های مورد بررسی

در نمونه‌های مورد بررسی نتیجه سلول‌شناسی در ۸۳ نمونه (۹۰/۲٪) مثبت و در ۹ نمونه (۹/۸٪) منفی گزارش شد.

در این مطالعه تعداد موارد منفی حقیقی صفر نمونه و منفی کاذب ۹ نمونه، مثبت کاذب صفر نمونه و موارد مثبت حقیقی در ۸۳ نمونه دیده شد. بدین ترتیب حساسیت روش سلول‌شناسی (سیتولوژی)، ۹۰٪، ویژگی آن صفر درصد، ارزش اخباری مثبت ۱۰۰٪، ارزش اخباری منفی صفر درصد و صحت تشخیصی ۹۰٪ بود.

ذکر این نکته لازم است که در نمونه‌های مورد بررسی اندازه نمونه تاثیر قابل ملاحظه‌ای در میزان تفلس سلول‌ها نداشته است.

بحث

به طور کلی در این مطالعه استفاده از تعداد کم سلول‌ها در روش سلول‌شناسی اکسفولیاتیو برای تشخیص سرطان‌ها دارای حساسیت ۹۰٪، ویژگی صفر درصد، ارزش اخباری مثبت ۱۰۰٪، ارزش اخباری منفی صفر درصد و صحت تشخیصی ۹۰٪ بوده است.

ایمونوهیستوشیمیایی را روی سلول‌های متفلس شده انجام داد.

منابع

۱- کافی - سیدموسی، موسوی - سیدعلی‌محمد. روانشناسی بهداشت. فصلنامه اندیشه و رفتار، ۱۳۷۴، (۲): ۳۰-۳۵.

۲- بوالهروی - جعفر. برنامه کشوری بهداشت روانی و مجروحین روانپزشکی جنگی. فصلنامه اندیشه و رفتار، ۱۳۷۳، (۱): ۴۶-۴۲.

3- Rotkin ID. Etiology and Epidemiology of cervical cancer. *Curr Top Pathol*, 1981, 70: 81-110.

4- Santmyre BR., Feldman SR., Fleischer AB Jr. Lifestyle high-risk behaviors and demographics may predict the level of participation in sun-protection behaviors and skin cancer primary prevention in the United States: results of the 1998 National Health Interview Survey, *Cancer*, 2001, 92(5): 1315-24.

5- Cohen I., Azaria R., Bernheim J., Shapira J., Beyth Y. Risk factors of endometrial polyps resected from postmenopausal patients with breast carcinoma treated with tamoxifen, *Cancer*, 2001, 92(5): 1151-5.

۶- محققى - محمدعلی، مقدمهای بر اپیدمیولوژی سرطان‌ها. در کتاب: عزیزى - فریدون، حاتمی - حسین، جانقربانی - محسن. اپیدمیولوژی و کنترل بیماریهای شایع در ایران، چاپ اول، تهران، نشر اشتیاق، سال ۱۳۷۹، ص: ۱۵۸-۱۸۷.

۷- ندیم - ابوالحسن، نورایی - مهدی. سرطانهای مرتبط با عوامل بیولوژیک. در کتاب: عزیزى - فریدون، حاتمی -

مطالعه دیگری که به بررسی گالاکتوگرافی و سیتولوژی اکسفولیاتیو در موارد ترشح غیرطبیعی از نوک پستان پرداخته بود، سیتولوژی اکسفولیاتیو ۱۱ مورد منفی کاذب، ۴ مورد مثبت کاذب، ۵ مورد مثبت حقیقی و ۱۵۳ مورد منفی حقیقی و به عبارت دیگر حساسیت ۳۱/۲٪ و ویژگی ۹۷/۴٪ را نشان داد.

حساسیت گالاکتوگرافی برای کشف بدخیمی ۸۳٪ و ویژگی آن ۴۱٪ بود (۲۴).

با توجه به یافته‌های این مطالعه به نظر می‌رسد که این روش به دلیل آن که حساسیت بالایی در مقایسه با ویژگی دارد، روش مناسبی جهت تشخیص سرطان‌ها در مواردی است که روش مرجع یا استاندارد، قابل قضاوت نیست. با در نظر گرفتن یافته‌های مطالعات دیگر مشاهده می‌شود که اعداد مختلفی برای حساسیت و ویژگی ذکر شده است بنابراین به نظر می‌رسد که حساسیت و ویژگی این روش بستگی به محل انجام و به کارگیری آن دارد و پیشنهاد می‌شود که در مطالعات آینده این عوامل در بافت‌های مختلف مورد بررسی قرار گیرد.

به عنوان نتیجه‌گیری کلی می‌توان گفت با توجه به حساسیت بالای سلول‌شناسی سلول‌های متفلس شده در فرمالین برای تشخیص ضایعات نئوپلاستیک به نظر می‌رسد که بتوان از این روش ساده و مقرون به صرفه به عنوان روشی مکمل برای افزایش حساسیت و دقت در مواردی که خطاهای نمونه‌گیری موجب ناکافی بودن نمونه‌گیری می‌شود، نمونه‌های بیوپسی کوچک بوده یا دچار تغییرات دژنراتیو مانند نکروز، خون‌ریزی و تغییرات سیستمیک و فیبروز دسموپلاستیک هستند یا طی فرآوری دچار آرتیفکت‌های ناخواسته می‌شوند، استفاده کرد.

با توجه به حفظ کامل خصوصیات سلولی می‌توان روش‌های اختصاصی مانند هیستوشیمیایی و

- 16- Thompson H. Histological and cytological diagnosis of carcinoma of the esophagus, *Eur J Cancer Prev*, 1992, 1: 317-22.
- 17- Wang HH., Ductaman BS., Thibault S. Cytologic features of premalignant glandular lesions in the upper gastrointestinal tract, *Acta Cytol*, 1991, 35: 199-203.
- 18- Weirsema MJ., Weirsema LM. Combined endosonography and FNA cytology in the evaluation of the GI lesions, *Gastrointes Endosc*, 1994, 40: 199-206.
- 19- Yi Jing Shu. Cytopatology of esophagus, *Acta Cytol*, 1983, 27: 7-16.
- 20- Torabi Nezhad S., Geramizadeh B., Saberi Firoozi M. Exfoliative cytology in the esophageal carcinoma, *Iran J Med Sci*, 1997, 22(3&4): 102.
- 21- Cozzi G., A lasio L., Civelli E., Colnago M. Percutaneous intraductal sampling for cyto-histologic diagnosis of biliary duct strictures, *Acta Cytol*, 1988, 25: 33-34.
- 22- Varo Solis C., Hens Perez A., Bachiller Burgos J., Figueroa Murillo E. Prostatic exfoliative cytology obtained from urine samples after massage, *Actas Utol Esp*, 2002 Jun, 26(6): 398-406.
- 23- Malamou Mitsi VD., Assimakopoulos DA., Goussia A., Pappa L., Skevas AT., Agnantis NJ. Contribution of exfoliative cytology to the diagnosis of laryngeal lesions, *Acta Cytol*, 2000 Nov-Dec, 44(6): 993-9.
- 24- Dinkel HP., Gassel AM., Muller T., Lourens S., Rominger M., Tschammler A. Galactography and exfoliative
- 8- Okada S. Cancer chemoprevention as adjuvant therapy for hepatocellular carcinoma, *Jpn J Clin Oncol*, 2001, 31(8): 357-8.
- 9- Bence SA. Stop cervical cancer in its tracks, *Nursing*, 2000, 30(4): suppl 16-7.
- 10- Menck HR., Mills PK. The influence of urbanization, age, ethnicity, and income on the early diagnosis of breast carcinoma: opportunity of screening improvement, *Cancer*, 2001, 92(5): 1299-304.
- 11- Kierski J. On the method of cervical cancer diagnosis, *Pieleg Polozna*, 1968 Jun, 6: 7-8.
- 12- Fernandez Garrote L., Lence Anta JJ., Cabezas Cruz E., Romero T., Camacho R. Evaluation of the cervical cancer control program in Cuba, *Bull pan Am Health Organ*, 1996, 30(4): 387-91.
- 13- Dawsey SM., Yu Y., Taylor PR., Li JY., Shen Q., Shu YJ., et al. Esophageal cytology and subsequent risk of esophageal cancer, *Acta Cytol*, 1994, 38: 183-92.
- 14- Qin D., Zhou B. Elastic plastic tube for detecting exfoliative cancer cells in the esophagus, *Acta Cytol*, 1992, 36: 82-6.
- 15- Rout N., Singh SP., Satpathy BK., Nanda BK. Rapid cytodiagnosis of endoscopic biopsy specimens in GI malignancies, *Trop Gastrointrol*, 1993, 14: 99-103.

cytology in women with abnormal nipple discharge, *Obstet Gynecol*, 2001 Apr, 97(4): 625-9.

Comparison of the Exfoliative Cytology and Histopathology in Cancer Diagnosis

^I
***M. Oskoei Far, MD**

^{II}
M. Kadivar, MD

Abstract

Considering the progressive frequency of malignancies and the importance of rapid and non-invasive diagnosis of neoplasms, this study was conducted to compare the exfoliative cytology and histopathology in neoplasms diagnosis. In this process-evaluation study, all of the 92 samples that were sent to pathology laboratory were selected sequentially. Diagnosis was determined using two methods of exfoliative cytology and histopathology. Sensitivity, specificity, positive and negative predictive values and accuracy were calculated. 9 samples showed false negative, 0 showed false positive, 0 true negative and 83 samples showed true positive. Therefore sensitivity, specificity, positive and negative predictive values and accuracy of exfoliative cytology method were 90%, 0%, 100%, 0% and 90%, respectively. Considering the results of this study and comparing them with that of other studies, it seems that exfoliative cytology method has high sensitivity proportional to its specificity, and it can be a suitable method when we encounter with undesired artifactual or degenerative changes in biopsy specimen.

**Key Words: 1) Cancer 2) Exfoliative cytology diagnosis
3) Accuracy**

This article is a summary of the thesis by M. Oskoei Far, MD for the degree of speciality in Pathology under supervision of M. Kadivar, MD 2003.

I) Resident of Pathology. School of Medicine, Iran University of Medical Sciences and Health Services, Tehran, Iran(*Corresponding Author).

II) Assistant Professor of Pathology. School of Medicine, Iran University of Medical Sciences and Health Services, Tehran, Iran.