

بررسی تاثیر کلرید کادمیوم روی گلومرول‌های کلیوی جنین و نوزاد موش صحرایی

چکیده

کادمیوم (Cd) یکی از آلاینده‌های محیطی و ماده شیمیایی سمی مهمی است که دارای اثرات تراتوژنیک و امبریوتوکسیک می‌باشد و تماس مزمن انسان با آن (نداشتن حفاظت نسبت به آن) سبب آسیب به کلیه‌ها می‌شود. در این مطالعه اثر کلرید کادمیوم ($CdCl_2$) بر تغییرات ساختاری در گلومرول‌های جنین و نوزاد موش صحرایی مورد بررسی قرار گرفته است. در این بررسی از ۳۰ سر موش صحرایی ماده نژاد Sprague-dawley با وزن متوسط ۲۴۰-۱۸۰ گرم استفاده شد که به ۶ گروه ۵ تایی تقسیم شدند. در روز نهم بارداری به موش‌های گروه I و III، ۲ میلی‌گرم به ازای کیلوگرم کلرید کادمیوم، به موش‌های گروه II و IV، ۴ میلی‌گرم به ازای کیلوگرم از همین محلول و به موش‌های گروه V و VI ۱ میلی‌گرم به ازای کیلوگرم نرمال سالین به صورت تزریق داخل صفاقی در ربع تحتانی راست شکم داده شد. کلیه چپ گروه‌های I، II و V در روز ۲۱ حاملگی و گروه‌های III، IV و VI در روز سوم پس از تولد از بدن آن‌ها جدا گردید. نمونه‌ها پس از ثابت شدن با محلول بوئن با هماتوکسیلین - ائوزین رنگ‌آمیزی شدند و تغییرات میکروسکوپی مانند تعداد، قطر متوسط و شکل ظاهری گلومرول‌ها مورد بررسی قرار گرفت. نتایج به دست آمده نشان داد که تماس مزمن با کلرید کادمیوم در دوران بارداری تغییرات واضحی در سنجش بافتی و تمایز گلومرول‌ها ایجاد می‌کند. این تغییرات محدود به دوران آخر بارداری و مراحل ابتدایی نوزادی بوده و در غیاب سایر علائم مسمومیت رخ می‌دهد.

*دکتر مهدی مهدی‌زاده I

فروع‌الدین مولایی II

دکتر ملیحه نوبخت III

دکتر کاظم پریور IV

فرزانه محمدزاده II

کلیدواژه‌ها: ۱- گلومرول ۲- موش صحرایی ۳- کلرید کادمیوم ۴- جنین

مقدمه

این فلز به طور معمول از طریق نوشیدن آب و غذای آلوده و از طریق ریه‌ها وارد بدن می‌شود.^(۳، ۴) کادمیوم خاصیت تراتوژنیک و کارسینوژنیک دارد و براساس مطالعات موجود، این عنصر در مراحل ابتدایی بارداری، تراتوژنیک و امبریوتوکسیک بوده و در مراحل آخر بارداری دارای اثرات

کادمیوم یکی از آلاینده‌های مهم صنعتی و محیطی است که اثرات زیادی روی محیط اطراف دارد. این فلز سنگین و سمی به راحتی جذب گیاهان، حیوانات و میکروارگانیسم‌ها شده و در دوزهای بالاتر، آسیب‌های حاد سلولی و بافتی در موجود زنده ایجاد می‌کند.^(۱، ۲)

این مقاله خلاصه‌ای است از پایان نامه فروع‌الدین مولایی جهت دریافت درجه کارشناسی ارشد علوم تشریح به راهنمایی دکتر کاظم پریور و دکتر ملیحه نوبخت و مشاوره دکتر مهدی مهدی‌زاده، سال ۱۳۷۹. همچنین این مقاله در پنجمین همایش بین‌المللی علوم تشریح در تهران، سال ۱۳۸۰ ارائه شده است.

(I) دانشیار علوم تشریح و دستیار فوق‌تخصصی دوره Transgenic Animal، دانشکده پزشکی، اتوبان همت، دانشگاه علوم پزشکی و خدمات بهداشتی - درمانی ایران. (*مؤلف مسئول).

(II) کارشناس ارشد علوم تشریح، مربی دانشگاه علوم پزشکی و خدمات بهداشتی - درمانی ایران.

(III) استادیار گروه بافت‌شناسی، دانشگاه علوم پزشکی و خدمات بهداشتی - درمانی ایران.

(IV) استاد گروه زیست‌شناسی، دانشگاه تربیت معلم.

مویرگی) ۴- مرحله حلقه مویرگی ۵- مرحله بلوغ (جدول شماره ۱).^(۱۱)

در کارگرانی که در معرض کادمیوم قرار می‌گیرند، کالکوریا به میزان فراوانی مشاهده می‌شود. اختلال عمل‌کرد کلیه یکی از ویژگی‌های مسمومیت مزمن با کادمیوم است^(۱۲) و حتی اختلال عمل‌کرد کلیوی می‌تواند در میزان کم‌تر از مقدار سمی پذیرفته شده نیز بروز کند.^(۱۳) هم چنین می‌تواند سبب بروز برخی از بیماری‌های اتوایمیون که همراه با گلومرولونفریت هستند، شود.^(۳)

با توجه به مطالعات موجود و نکات ذکر شده که نشان می‌دهند شایع‌ترین عضو درگیر در مسمومیت با کادمیوم کلیه‌ها بوده^(۱۴) و کلیه‌ها حتی پس از تولد نیز مراحل نهایی تکاملی خود را ادامه می‌دهند^(۱۵) و نیز با توجه به این مسئله که سطح کادمیوم در جنوب تهران در مواردی حتی به ۲ برابر حد مجاز می‌رسد^(۱۶) بر آن شدیم تا اثر این فلز را روی تمایز گلومرول‌ها و تغییرات ساختاری حاصل از آن روی جنین ۲۱ روزه و نوزاد ۳ روزه موش صحرایی مورد مطالعه و بررسی قرار دهیم.

سمی روی جفت است.^(۵) کادمیوم با عبور از جفت وانتقال به بدن جنین سبب بروز ناهنجاری‌های مختلف از جمله شکاف کام، شکاف لب، پلی‌داکتیلی، مینی‌داکتیلی، تشکیل نشدن گوش یا گوش نا به جا و چشم باز می‌شود.^(۷،۶) گلومرول‌ها واحدهای مشخص کلیه هستند که اندازه و شکل مشابهی دارند و در بررسی کمی، عمل‌کرد فیلتراسیون کلیه دارای اهمیت خاصی می‌باشد.^(۸)

مالپیگی اولین فردی بود که با توصیف دقیق و میکروسکوپی کلیه قدم بزرگی را برداشت. پس از او ویلیام بومن در سال ۱۸۴۱ به نتایج قطعی در زمینه تمایز نفرون‌ها دست یافت و بیان کرد که اجسام مالپیگی توده‌های کروی شکل از رگ‌هایی هستند که توسط یک کپسول محدود شده‌اند.^(۹) لارسن ۴ مرحله تمایز را برای گلومرول‌ها ذکر کرد که شامل مرحله وزیکولی، جسم S شکل، گلومرول در حال بلوغ و گلومرول بالغ بوده است.^(۱۰) در سال ۱۹۹۱ اوکادا ۵ مرحله تمایزی را برای گلومرول‌ها بیان کرد که عبارت بودند از: ۱- مرحله وزیکولی ۲- مرحله جسم S شکل ۳- مرحله نوع III (مرحله گذر از جسم S شکل به حلقه

جدول شماره ۱- تمایز گلومرول‌ها براساس خصوصیات بافت‌شناسی

انواع	خصوصیات	مرحله	شکل توده سلولی	نوع سلول‌های پوششی	خصوصیات بافتی
نوع I	مرحله وزیکولی یا نفروژن	مرحله وزیکولی یا نفروژن	کروی شکل	استوانه‌ای	دارای سلول‌های تمایز نیافته و فاقد غشا پایه است. در راس توسط اتصالات محکم به هم متصل هستند. تقسیم میتوزی فراوان دیده می‌شود.
نوع II	جسم S شکل	جسم S شکل	ابتدا کاما شکل و سپس S شکل	به ۲ لایه تقسیم می‌شود: ۱- لایه خارجی که کپسول گلومرول را می‌سازد، ۲- لایه داخلی که سلول‌های استوانه‌ای پودومیت را می‌سازد	غشای پایه ابتدایی و نازک که در سمت ناحیه قاعده تشکیل می‌شود.
نوع III	مرحله گذر از جسم S شکل به حلقه مویرگی	مرحله گذر از جسم S شکل به حلقه مویرگی		کپسول گلومرول به ۲ لایه تقسیم می‌شود: ۱- لایه جداری پهن ۲- لایه مکعبی	مشخصه این مرحله لایه احشایی حاوی سلول‌های اپی‌تلیال مکعبی با هسته گرد مرکزی می‌باشد و یک مویرگ با بافت‌های همبندی آن را می‌پوشاند
نوع IV	مرحله حلقه مویرگی یا فنجان‌ی شکل	مرحله حلقه مویرگی یا فنجان‌ی شکل	فنجان‌ی شکل	ارتفاع کاهش می‌یابد	زواید پایی تشکیل می‌شود تعداد مویرگ‌ها افزایش می‌یابد بین پوشش جداری و احشایی فاصله ایجاد می‌شود و منافذ اپی‌تلیال و BM قابل مشاهده است.
نوع V	نوع بالغ	نوع بالغ		فرم بالغ را پیدا می‌کند و ۲ لایه جداری و احشایی از اپی‌تلیوم سنگ‌فرشی پوشانده شده و فضای بین آن‌ها فضای کپسولی است	منافذ اندوتلیال و زواید پایی افزایش می‌یابد. شکاف بین سلولی افزایش می‌یابد. و BM ۳ لایه‌ای تشکیل می‌شود.

روش بررسی

در این تحقیق از ۳۰ سر موش صحرایی ماده نژاد Sprague-dawley با وزن متوسط ۲۴۰-۱۸۰ گرم استفاده گردید. موش‌های ماده با موش‌های نر آمیزش داده شدند و مشاهده پلاک واژینال، روز صفر حاملگی محسوب گردید. موش‌های حامله در ۶ گروه ۵ تایی قرار گرفتند و تمام گروه‌ها از چرخه نوری ۱۲ ساعت تاریکی و ۱۲ ساعت روشنایی و آب و غذا و نیز شرایط دمای یکسان برخوردار بودند.

در روز نهم حاملگی به موش‌های گروه I و III به میزان ۲ میلی‌گرم به ازای کیلوگرم^(۱۷ و ۱۶) کلرید کادمیوم (محلول در سرم نرمال سالین) و به موش‌های گروه II و IV، میزان ۴ میلی‌گرم به ازای کیلوگرم^(۱۷ و ۱۶) از محلول ذکر شده و به موش‌های گروه V و VI به میزان ۱ میلی‌لیتر به ازای کیلوگرم سرم نرمال سالین داده شد.

در تمام گروه‌ها تزریق به صورت داخل صفاقی و در ربع تحتانی راست شکم صورت گرفت. در روز ۲۱ حاملگی، جنین‌های گروه I، II و V با عمل سزارین از شکم مادر خارج شدند سپس کلیه چپ آن‌ها خارج گردید و در محلول ثابت‌کننده بوئن قرار گرفت. روز تولد به طور قراردادی روز صفر در نظر گرفته شد و کلیه‌های چپ نوزادان گروه III، IV و VI در روز سوم پس از تولد خارج گردید و در محلول بوئن قرار داده شد.

پس از ۲۴ ساعت نمونه‌ها جهت آبگیری از الکل‌های با درجه‌بندی متفاوت عبور داده شدند و پس از شفاف شدن در تولوئن و آغشته شدن به پارافین با دستگاه Themolyne قالبگیری انجام شد. از نمونه‌های آماده شده با دستگاه میکروتوم Leitz مقاطعی به ضخامت ۵ میکرون تهیه گردید و رنگ‌آمیزی هماتوکسیلین و اتوزین صورت گرفت.

برش‌های رنگ‌آمیزی شده با میکروسکوپ Nikon ژاپن بررسی شدند و داده‌های خام با روش آماری تحلیل

واریانس ۲ طرفه با برنامه نرم‌افزاری SPSS ۹/۰ تحت ویندوز مورد تجزیه و تحلیل قرار گرفتند.

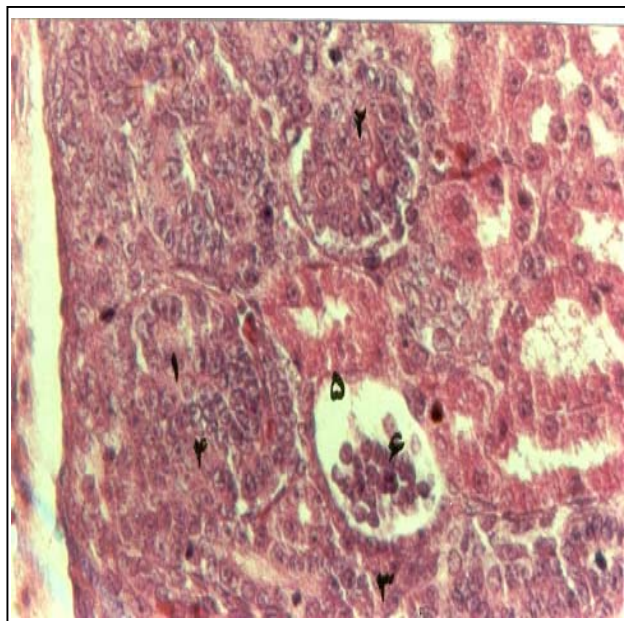
نتایج

در رابطه با تعداد گلومرول‌ها با توجه به این که گلومرول‌های نوع I تا III فاقد عمل‌کرد بوده و در بررسی‌های مورفومتریک کاربرد ندارند، میانگین درصد تعداد گلومرول‌های نوع IV و V در گروه‌های مختلف محاسبه گردید.

بررسی Main effect داده‌های مربوط به درصد گلومرول‌ها نشان داد که میانگین درصد تعداد گلومرول‌های نوع IV تحت تاثیر کلرید کادمیوم نبوده و وابسته به زمان می‌باشد در حالی که میانگین درصد تعداد گلومرول‌های نوع V تحت تاثیر ماده ذکر شده قرار می‌گیرد ($P < 0.05$) و دوره تکاملی نیز روی این دسته از گلومرول‌ها (نوع V) موثر است ($P < 0.05$).

در بررسی Simple effect متغیرهای دوز و دوره تکاملی مشاهده شد که کلرید کادمیوم در دوز ۴ میلی‌گرم به ازای کیلوگرم سبب کاهش معنی‌دار تعداد گلومرول‌های نوع V در دوران قبل و بعد از تولد می‌شود در حالی که در دوز ۲ میلی‌گرم به ازای کیلوگرم این ترکیب روی تعداد گلومرول‌های نوع V موثر نبوده ($P < 0.05$) و گلومرول‌های نوع IV نیز تحت تاثیر دوز ۴ و ۲ میلی‌گرم به ازای کیلوگرم کلرید کادمیوم قرار نگرفته بودند ($P < 0.05$).

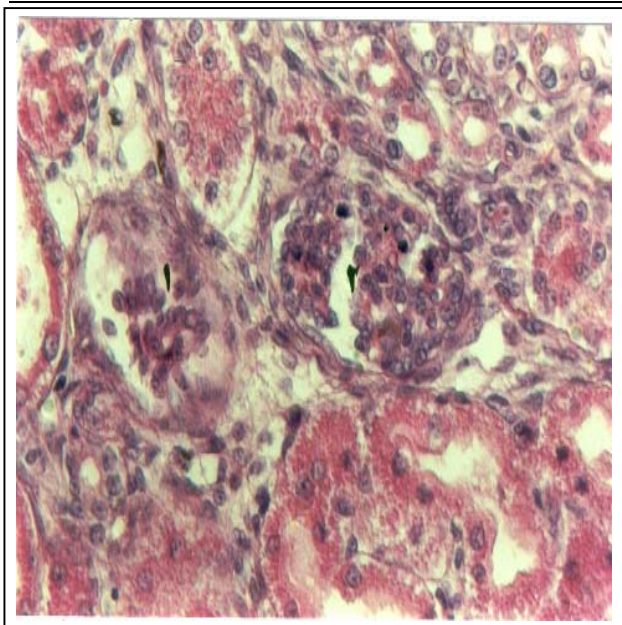
داده‌های حاصل از اندازه‌گیری قطر متوسط گلومرول‌های نوع V نشان داد که قطر متوسط گلومرول در دوز ۴ میلی‌گرم به ازای کیلوگرم کلرید کادمیوم در دوران قبل و بعد از تولد کاهش می‌یابد ($P < 0.05$) در حالی که در دوز ۲ میلی‌گرم به ازای کیلوگرم این تغییر از نظر آماری معنی‌دار نبوده است (جدول شماره ۲).



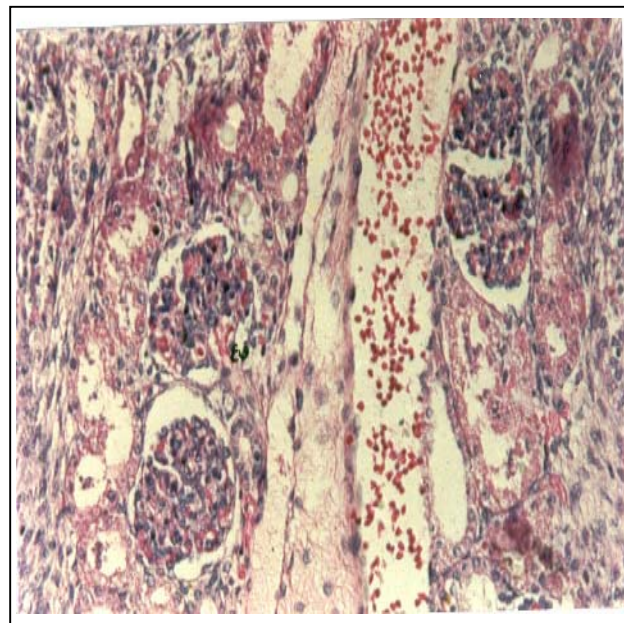
تصویر شماره ۲- گلومرول نوع II (۱) و III (۲) و گلومرول نوع V (لوبوله) (۳) در گروه IV (به فشردگی گلومرول (۴) افزایش فضای بومن (۵) گسیختگی سلول‌های گلومرولی (۶) دقت کنید) (۴۰۰×)

جدول شماره ۲- میانگین تعداد نوع IV و V و میانگین قطر متوسط گلومرول‌های بالغ

روز	میانگین تعداد نوع IV		میانگین تعداد نوع V		میانگین قطر متوسط گلومرول‌های بالغ		روز
	۴	۲	کنترل	۴	۲	شاهد	
۲۱ حاملگی	۳۱/۷۰	±۲/۰۵۱	کنترل	±۴/۴۳	±۰/۷۷۳	±۰/۷۱۱	۲۱
روز ۳ پس از تولد	±۲	۳۲/۸	کنترل	۳۳/۳	۱۷/۸۷	۶۳/۵۱	۳
	±۱/۲۱	±۲/۱۲	کنترل	±۲/۲۹	±۰/۸۵۴	±۰/۱۸۴	
	۲۷/۵۱	۲۸/۱۸	کنترل	۲۷/۱۲	۱۵/۳۵	۶۳/۶۲	



تصویر شماره ۳- گلومرول نوع IV (۱) و V (۲) در گروه II به پیکنوز هسته‌ها، فشردگی مواد کروماتینی، ایجاد شکاف در گلومرول سمت راست و گسیختگی گلومرولی سمت چپ دقت کنید (۴۰۰×)



تصویر شماره ۱- گلومرول نوع V (لوبوله)، در گروه V (۲۰۰×) قطب عروقی ع ق

بحث

و نوزادان گروه‌های مختلف در تحقیق حاضر نشان داد که در دوز ۴ میلی‌گرم به ازای کیلوگرم در برخی از گلومرول‌ها فضای بومن افزایش می‌یابد و تعداد سلول‌های گلومرولی به میزان زیادی کاهش می‌یابد.

گسیختگی در نظم گلومرول‌ها، کوچک شدن اندازه گلومرول‌ها، پیدا شدن واکوئل‌هایی در ناحیه ساب کورتیکال، واکوئولاسیون لوله‌های پروگزیمال و پیکنوز هسته‌ها در گلومرول‌ها از جمله تغییراتی است که نشان‌دهنده اثرات پاتولوژیکی در گلومرول‌ها می‌باشد. این یافته‌ها با نتایج سایر مطالعات نیز مطابقت دارد.^(۱۸، ۱۹) در این تحقیق به دنبال تزریق $CdCl_2$ ، تعداد گلومرول‌های نوع V در دوز ۴ میلی‌گرم به ازای کیلوگرم وزن بدن کاهش یافته بود در حالی که در دوز ۲ میلی‌گرم به ازای کیلوگرم وزن بدن، تغییر معنی‌داری مشاهده نشد.

این یافته، پاسخی به سوال مطرح شده در پژوهش Saillenfait و هم‌کارانش می‌باشد. این محققان در بررسی لوله‌های پیچیده نزدیک، کاهش تعداد لوله‌های تمایز یافته جنب مدولاری را مشاهده کردند و این پرسش را مطرح نمودند که کاهش تعداد لوله‌های تمایز یافته جنب مدولاری ناشی از کاهش تعداد نفرون‌ها است یا این که تعداد لوله‌های تمایز نیافته افزایش می‌یابد؟ در مطالعه حاضر تعداد نفرون‌های بالغ در دوز ۴ میلی‌گرم به ازای کیلوگرم در مقایسه با گروه شاهد کاهش یافته بود. هم‌چنین کاهش قطر متوسط گلومرول‌های بالغ نیز در این دوز مشاهده شد. از آن جا که میزان فیلتراسیون گلومرول‌ها به تعداد، قطر متوسط و پیوستگی ساختاری این اجزا بستگی دارد، کاهش تعداد و قطر متوسط گلومرول‌ها می‌تواند با اختلالات عملکردی کلیه همراه باشد.^(۸) این یافته توسط سایر محققان نیز تأیید شده است. به عنوان نتیجه‌گیری کلی می‌توان گفت که تزریق کلرید کادمیوم به موش حامله در روز نهم بارداری تغییرات معنی‌داری را در ریخت‌شناسی گلومرول‌های کلیوی ایجاد کرده بود که این تغییرات وابسته به زمان بودند بدین معنی که در دوزهای بالاتر و اغلب در مراحل ابتدایی پس از تولد تحت تاثیر کلرید کادمیوم قرار می‌گیرند.

پس از تزریق کلرید کادمیوم در دوزهای پایین‌تر از حد تراژونیک به صورت داخل صفاقی، میزان کمی از کلرید کادمیوم به جنین می‌رسد اما به نظر می‌رسد که این میزان نیز سبب اختلال در کار جفت و جنین می‌شود. این اختلال به خصوص در انتقال Zn^{2+} قابل ملاحظه است.^(۷) یکی از پروتئین‌هایی که نقش مهمی در انتقال کلرید کادمیوم دارد متالوتیونین می‌باشد که در بافت‌های مختلف و به طور عمده در کبد و کلیه ساخته می‌شود.^(۶، ۱۸، ۱۹) در دوزهای بالاتر، به دلیل آن که پروتئین‌های بلوک کننده کلرید کادمیوم به میزان کافی ساخته نمی‌شود، این عنصر به راحتی وارد کبد مادر و جنین و تعدادی دیگر از بافت‌ها شده و رقیب یون‌های Ca^{2+} می‌شود یا به کالمدولین می‌چسبد.

ترکیب کلسیم - کالمدولین عامل آغازگر دوباره‌سازی DNA است اما ترکیب کادمیوم - کالمدولین می‌تواند سبب بروز اشتباهاتی در دوباره‌سازی DNA شود. در اختلالات عملکردی کلیه که به دنبال تجویز کادمیوم رخ می‌دهد، کلسیم به میزان بیش‌تری در ادرار دفع می‌شود بنابراین ضایعات استخوانی نیز ممکن است ایجاد شود.^(۲۰) از سوی دیگر مطالعات حیوانی نشان داده‌اند که نقص Ca^{2+} ، مسمومیت ناشی از کادمیوم و جذب روده‌ای این کاتیون را افزایش می‌دهد. از آن جا که Ca^{2+} در چسبندگی‌های بین سلولی نقش بسیار مهمی را ایفا می‌کند، کمبود این عنصر می‌تواند سبب بروز اثرات وخیمی در رابطه با اتصالات بین سلولی و به طور کلی عضو هدف شود.

طبق نظر Saillenfait و هم‌کاران، کلرید کادمیوم در دوران ابتدایی پس از تولد موجب بروز تغییرات مهمی در بیوشیمی کلیه نوزادان موش صحرایی می‌شود که این تغییرات محدود به اوایل دوران پس از تولد بوده و در غیاب سایر علائم مسمومیت رخ می‌دهند.^(۵) با توجه به این که شیر مادر به طور طبیعی حاوی مقادیر ناچیزی از عناصر سمی است.^(۲۱) می‌توان چنین بیان کرد که کلرید کادمیوم در دوران پس از تولد از طریق شیر مادر وارد بدن نوزاد می‌گردد.^(۵) بررسی‌های میکروسکوپی لام‌های تهیه شده از کلیه جنین‌ها

- 11- Okaa T, Morikawa Y. Histometrical studies on fetal kidney, *J Pn J Vet Sci*; 1988; 50: 269-72.
- 12- Taiyi J, Leffler P, Nordberg GF. Cadmium-metallo thionein nephrotoxicity in the rat: Transient calcuria and proteinuri. *Toxicology* 1987; 45: 307-17.
- 13- Sisman AR, Bulbul M, Coker. Cadmium exposure in tobacco workers: possible renal effects. *Onvural B. J Trace Elem Med Biol* 2003; 17(1): 51-5.
- 14- Ogashi K, Moriyama T, Nanazai Y. Decrease in the mechanical strength of bones of rats administered cadmium. *Arch. Toxicol* 1989; 63: 320-4.
- 15- Saillenfait Am, Payan JP, Brondeau MT, Zissus D, Deceaurriz J. Changes in urinary proximal tubule parameters in neonatal rats exposed to cadmium chloride during pregnancy. *J. Appl. Toxicol* 1991; 11: 23-7.
- 16- Padmanabhan R. Abnormalities of the ear associated with exencephaly in mouse fetuses induced by maternal exposue to cadmium. *Teratology* 1987; 35(1): 9-18.
- 17- Hovland DN Jr, Machado AF, Scott Wj Jr. Collins MD. Defferential sensitivity of the SWN and C57BL/6 mouse strains to the teratogenic action of single administrations of cadmium given throughout the period of anterior neuropore closure. *Teratology* 1999; 60(1): 13-21.
- 18- Liu J, Liu Y, Habbebu SS, Klaassen CD. Susceptibility of MT-Null mice to chronic CdCl₂-induced nephrotoxicity indicates that renal injury is not mediated by the CdMt complex. *Toxicol Sciences* 1998; 46: 197-203.
- 19- Dudley RE, Gammal LM, Klaassen CD. Cadmium-induced hepatic and renal injury in chronically exposed rats: Likely role of hepatic cadmium metallothionein in nephrotoxicity. *Toxicol Applied Pharmacol* 1985; 77: 414-26.
- 1- Ord MJ, Bouffler SD, Chibber R. Cadmium induced changes in cell organells: an ultrastructural study using cadmium sensitive and resistant muntjac fibroblast cell-lines. *Arch Toxicoal* 1988; 62: 133-45.
- ۲- شیروی - عبدالحسین، پریور - کاظم، ریاضی - غلامحسین، عریان - شهریانو. بررسی اثر کلرید کادمیوم در دوران جنینی بر گناد نر و مطالعه هیستولوژیکی گناد در دوران بلوغ. مجله علمی دانشگاه علوم پزشکی و خدمات بهداشتی درمانی استان زنجان، تابستان ۱۳۷۷، ۲۳: ۴۲-۳۶.
- 3- Leffel EK, Wolf C, Poklis A, White KL. Drinking water exposure to cadmium, an environmental contaminant, results in the exacerbation of autoimmune disease in the murine model. *Toxicology* 2003; 30: 233-50.
- 4- Thevenod F. Nephrotoxicity and the proximal tubule Insights from cadmium. *Nephron Physiol* 2003; 93(4): 87-93.
- 5- Lau JC, Joseph MG, Cherian MG. Role of placental metullthionein in maternal to fetal transfer of cadmium in genetically altered mice. *Toxicology* 1998; 127: 167-78.
- 6- Lumbers ER. Development of renal function. In the fetus: a review, *Reprd. D. Fertil. Dew* 1995(7): 415-26.
- 7- Samarawickrama GP, Webb M. Acute effects of cadmium on the pregnant rat and embryo-fetal development. *Environment health Perspective*; 1979; 28: 245-9.
- 8- Pesce C. Glomerolar number and size: Facts and artifacts. *The Anatomical records* 1998; 251: 66-71.
- 9- Fine LG, Bowman WS. Description of the glomerulus. *Amit Nephrol* 1985; 305: 437-40.
- 10- Larsen W. Human embryology. *Churchill livingstone*; 1998. P. 173-207.

20- Itokawa Y, Nishino K, Takashima M, Nakata T, Kaito H, Okamoto E. et al. Renal and skeletal lesion in experimental cadmium poisoning of rats. Histology and renal function. Environment research 1978; 15: 206-17.

21- Martinez EA, Moore BC, Schaumloffel J, Dasgupta N. Morphological abnormalities in chironomus tentans exposed to cadmium and copper spiked sediments. Ecotoxicol Environ Saf 2003; 55(2): 204-12.

The Effect of Cadmium Chloride on Kidney Glomeruli of Rat Embryo and Neonate

^I
***M. Mehdizadeh, Ph.D.** ^{II}
F. Molaee, MSc ^{III}
M. Nobakht, Ph.D.
^{IV} ^{II}
K. Parivar, Ph.D. **F. Mohammadzadeh, MSc**

Abstract

Cadmium(Cd) is an environmental contaminant and an important toxic chemical with teratogenic and embryotoxic effect. Chronic human exposure to Cd will result in kidney injury. The present investigation was conducted to study the effects of cadmium chloride(CdCl₂) on structural changes in rat embryo and neonate glomeruli. Thirty female Sprague-dawley rats with mean weight of 180-240 gr were used in this study. They were classified into 6 quintet groups. On the 9th day of pregnancy, 2mg/kg Cadmium Chloride was injected intraperitoneally in right lower quadrant of abdomen in groups I & III, 4mg/kg in groups II & IV and only 1ml/kg Normal Saline in groups V & VI. Left kidneys were removed in groups I, II & V on the 21st day of pregnancy and in groups III, IV and VI 3 days after the birth. Specimens were fixed with bouin's solution and stained with H&E for microscopic changes examination including: glomeruli number, diameter and morphology. The results showed that prenatal exposure to CdCl₂ can induce significant changes in the histometry and differentiation of glomeruli. Such changes appear to be restricted to the late prenatal and early post-natal period and to occur in the absence of other overt signs of toxicity.

Key Words: 1) Glomerulus 2) Rat 3) Cadmium Chloride 4) Embryo

This article is a summary of the thesis by F. Molaee for MSc degree in Anatomy under supervision of K. Parivar, Ph.D., M. Nobakht, Ph.D. and consultation with M. Mehdizadeh, Ph.D.(2000). It was also presented in the 5th International Congress of Anatomy held in Tehran(2001).

I) Associate Professor of Anatomy. Fellowship in Transgenic Animal. School of Medicine. Hemmat Exp.way. Iran University of Medical Sciences and Health Services. Tehran, Iran. (*Corresponding Author)

II) MSc in Anatomy. Instructor. School of Medicine. Iran University of Medical Sciences and Health Services. Tehran, Iran.

III) Assistant Professor of Histology. Iran University of Medical Sciences and Health Services. Tehran, Iran.

IV) Professor of Biology. Tarbiat Moalem University.