

گزارش یک مورد کیست کاذب هموراژیک غده آدرنال

چکیده

مقدمه: کیست‌های آدرنال، نادر و در اغلب موارد فاقد علامت می‌باشند و در طی سونوگرافی و یا سی‌تی اسکن به‌طور اتفاقی شناسایی می‌گردند (اینسیدنتالوما). شایع‌ترین کیست‌های آدرنال، کیست‌های اپیتلیالی و کیست‌های کاذب می‌باشند. از سویی، یکی از عوارض احتمالی کیست‌های کاذب، خونریزی درون کیست می‌باشد که عواقب خطرناکی را به همراه دارد. معرفی بیمار: در این مقاله، یک خانم جوان با علائم درد فوقانی شکم در سمت راست، استفراغ و آنمی شدید معرفی می‌گردد. در سی‌تی اسکن انجام شده از بیمار، یک توده بزرگ بین کبد و کلیه راست گزارش شد. پس از آن کیست از بدن خارج گردید که حاوی ۵۰۰۰ سی‌سی خون تیره و لخته بود. بررسی نمونه آسیب شناسی برداشته شده از کیست نشان‌دهنده کیست کاذب آدرنال با دیواره‌ای مشتمل بر بافت متراکم فیروز و شواهدی از التهاب مزمن بود. پس از اتمام جراحی و خروج کیست کاذب آدرنال، علائم بیمار به کلی برطرف گردید. نتیجه‌گیری: شناسایی کیست‌های آدرنال با وجود تشخیص افتراقی‌هایی همچون توده‌های کلیه، کبد و کیسه صفرا دشوار می‌باشد. خونریزی داخل این کیست‌ها، خود به خودی و یا در اثر تروما، می‌تواند منجر به ایجاد آنمی در بیمار شود که پس از تشخیص، بلافاصله باید تحت جراحی قرار گیرد. روش جراحی امروزه اکثراً به‌صورت لاپاراسکوپی یک آدرنالکتومی می‌باشد، مگر آنکه لاپاراسکوپی قادر به کنترل خونریزی فعال درون کیست نباشد.

*دکتر بهزاد نخعی I

دکتر مهدی عالم رجبی II

دکتر مهدی موحد II

سیدمحمد فرشته‌نژاد III

کلیدواژه‌ها: ۱- کیست کاذب ۲- آدرنال ۳- خونریزی درون کیست

مقدمه

توده‌های کیستی آدرنال برآورد شده است.^(۳-۵) آنچه در مورد کیست کاذب از اهمیت ویژه‌ای برخوردار است، امکان خونریزی درون کیستی، با و یا بدون علت مشخص، می‌باشد که می‌تواند برای بیمار مخاطرات جدی ایجاد کند؛^(۳) تا جایی که لزوم انجام درمان جراحی را ایجاب می‌کند.^(۱) از آنجایی که فراوانی کیست‌های آدرنال نادر بوده و تاکنون کمتر از ۵۰ مورد از این بیماری معرفی شده و در برخی مطالعات فراوانی آن تنها ۱۸٪ در اتوپسی‌ها تخمین زده شده است^(۴) و از سویی با توجه به آن که بسیاری از این موارد نیز فاقد علامت بالینی مشخصی بوده درحالی‌که می‌تواند به‌دنبال خونریزی شدید عوارض خطرناکی را به

کیست‌های غده آدرنال موارد نادری از بیماری‌های فوق کلیه را تشکیل می‌دهند که اغلب موارد فاقد علامت بالینی مشخصی می‌باشند.^(۱-۳) امروزه با پیشرفت امکانات پاراکلینیکی همچون سونوگرافی و سی‌تی اسکن و استفاده گسترده از این روش‌های تشخیصی، موارد بیشتری از کیست‌های آدرنال به‌صورت اتفاقی شناسایی می‌شوند؛ بطوری که به آنها عنوان اینسیدنتالوما (incidentaloma) اطلاق می‌شود.^(۳،۱)

اکثر موارد کیست‌های غده فوق کلیه از نوع کیست‌های اپیتلیالی و یا کیست کاذب (Pseudocyst) می‌باشند و در برخی از منابع، فراوانی کیست کاذب تا ۸۰٪ از کل موارد

(I) استادیار و متخصص جراحی عمومی، فلوشیپ جراحی کبد و مجاری صفراوی، بیمارستان حضرت رسول اکرم(ص)، خیابان ستارخان، خیابان نیایش، دانشگاه علوم پزشکی و خدمات بهداشتی - درمانی ایران، تهران، ایران (*مؤلف مسؤول).

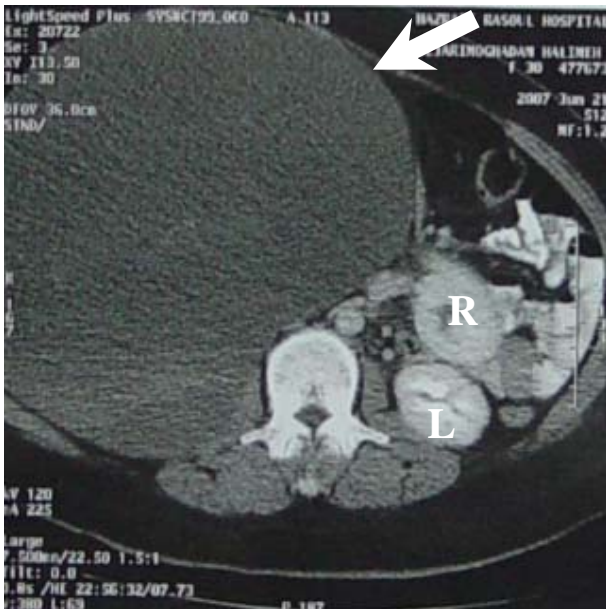
(II) دستیار جراحی عمومی، دانشگاه علوم پزشکی و خدمات بهداشتی - درمانی ایران، تهران، ایران.

(III) دانشجوی پزشکی، کمیته پژوهشی دانشجویی، دانشگاه علوم پزشکی و خدمات بهداشتی - درمانی ایران، تهران، ایران.

Amylase: واحد بر لیتر ۱۵
 LDH: واحد بر لیتر ۳۴۱
 ALK.P: واحد بر لیتر ۱۵۴
 Total Bilirubin: میلی‌گرم ۰/۵
 بر دسی‌لیتر
 Direct Bilirubin: ۰/۳
 میلی‌گرم بر دسی‌لیتر

در سونوگرافی شکم، توده کیستیک حاوی septation های متعدد با منشأ کبدی که تمام فضای شکم را اشغال کرده و تا لگن ادامه یافته بود، بدون مایع آزاد در شکم گزارش گردید.

در سی‌تی اسکن شکم و لگن انجام شده، یک کیست بزرگ در خلف و لوب راست کبد با جدار نازک، بدون جزء تومورال و solid که باعث جابجایی واضح کلیه راست (شکل شماره ۱) و کولون (شکل شماره ۲) به طرف چپ و نیز کولاپس ورید اجوف تحتانی (IVC=Inferior vena cava) شده بود و دارای نواحی هیپردنس به نفع هموراژیک بودن همراه با اثر فشاری روی حالب راست بود، گزارش گردید.



شکل شماره ۱ - سی‌تی‌اسکن شکم و لگن (نمای آگزیاال) نشان دهنده یک کیست بزرگ (فلش سفید) در فضای شکم می‌باشد که کلیه راست را به سمت چپ جابه‌جا کرده است (R: کلیه راست، L: کلیه چپ)

همراه داشته باشد^(۱-۳)، لذا در این گزارش یک مورد بیمار دارای کیست کاذب خونریزی دهنده آدرنال که با افت شدید هموگلوبین مراجعه کرده بود، معرفی می‌گردد.

معرفی بیمار

بیمار، خانم ۳۰ ساله‌ای بود که با شکایت از درد شکم بویژه در طرف راست و بالا که از یک روز قبل از مراجعه آغاز شده بود، به اورژانس بیمارستان حضرت رسول اکرم (ص) مراجعه کرده بود. درد شکم بیمار مداوم بوده، شدت آن تدریجاً افزایش یافته بود و به جایی انتشار نداشت و همراه با آن، بیمار دو نوبت استفراغ را نیز ذکر می‌کرد. در کنار این علایم، بیمار شکایتی از تب، لرز، زردی، تغییرات اجابت مزاج و اختلالات دفع ادرار را ذکر نمی‌کرد.

در بدو مراجعه به اورژانس، بیمار هوشیار و مختصراً رنگ پریده بود، ضمناً فاقد ایکتر و دارای حال عمومی نسبتاً خوب بود و علایم حیاتی وی به قرار زیر بود:

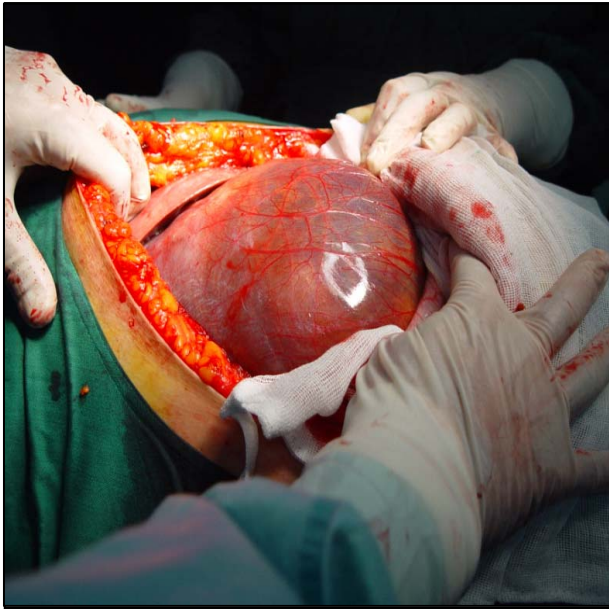
فشار خون (Blood pressure= BP) = ۱۲۰/۸۰ میلی‌متر جیوه،
 تعداد ضربان قلب (Pulse rate= PR) = ۷۰ ضربه در دقیقه،
 تعداد تنفس (Respiratory rate= RR) = ۱۶ بار در دقیقه و
 درجه حرارت (Temperature= T) = ۳۷/۱ درجه سانتی‌گراد.

در معاینه شکم بیمار، پری و فولنس شکم در سمت راست، بدون تغییرات ظاهری پوستی و عروقی مشاهده می‌گردید. در سمع شکم نیز، صداهای روده‌ای طبیعی و فاقد بروئی (bruit) شنیده می‌شد. در لمس شکم، توده‌ای بزرگ که از زیر ناف تا لبه دنده‌های سمت راست کشیده شده بود به همراه تندرns و بدون گاردینگ و ریپاند تندرns لمس می‌شد. معاینه سایر قسمت‌ها و ارگان‌های بدن شامل سر و گردن، قفسه سینه، مناطق لنفاوی و اندام‌ها نرمال بود.

نتایج بررسی‌های آزمایشگاهی بیمار به شرح زیر بود:

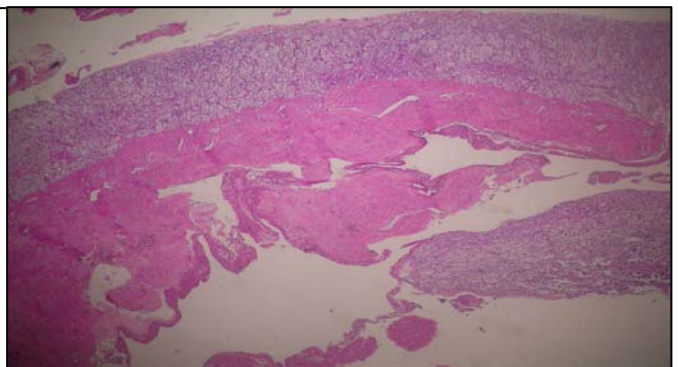
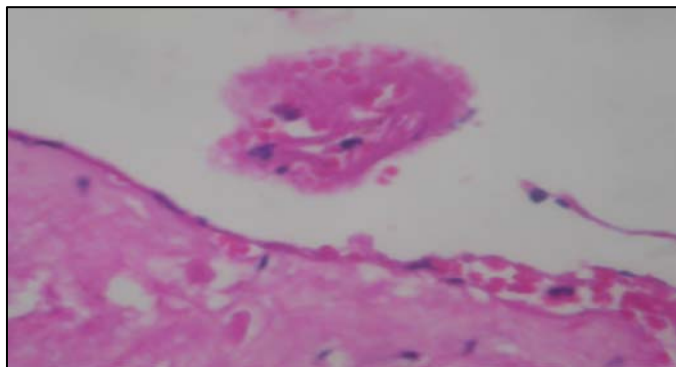
BS: میلی‌گرم بر دسی‌لیتر ۱۰۰	Na: میلی‌اکی‌والان بر لیتر ۱۴۵
K: میلی‌اکی‌والان بر لیتر ۴	Hb: گرم بر دسی‌لیتر ۶/۹
WBC: تعداد در میکرولیتر ۵۱۰۰	Plt: تعداد در میکرولیتر ۱۷۵۰۰۰
BUN: میلی‌گرم بر دسی‌لیتر ۶	Cr: میلی‌گرم بر دسی‌لیتر ۰/۸
SGOT: واحد بر لیتر ۱۵	SGPT: واحد بر لیتر ۱۰

شد (شکل شماره ۳). کیست در حین جراحی باز شد که به دنبال آن در حدود ۵ لیتر خون تیره و لخته ساکشن شد. سپس کیست از بافت اطراف، دیسکسیون گردید و مشخص شد که ارتباط واضحی با کبد ندارد. ضمناً یک شریان خونریزی دهنده به داخل کیست راه داشت که لیگاتور شد.

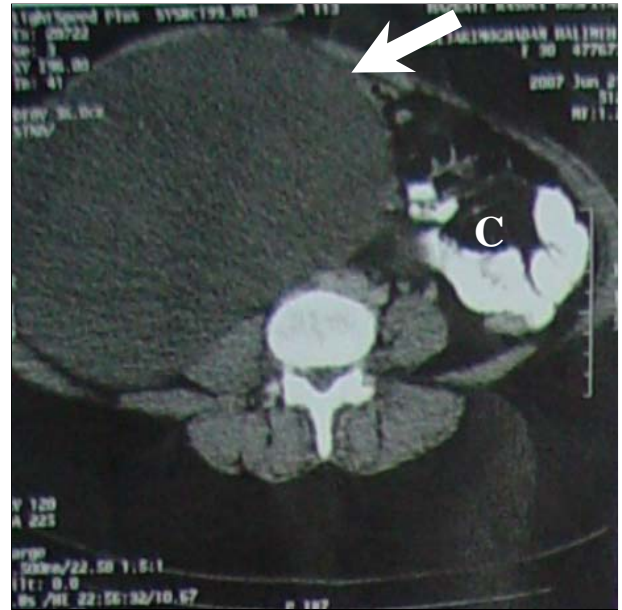

شکل شماره ۳- نمای کیست آدرنال در حین عمل جراحی

از توده خارج شده، نمونه‌ای تهیه و به قسمت آسیب شناسی ارسال گردید. در جواب آسیب شناسی نمونه، نمای کیست کاذب آدرنال شامل مواد فیبرینی هموراژیک به همراه مقاطعی از بافت طبیعی آدرنال گزارش گردید. دیواره کیست مشتمل بر بافت متراکم فیبروز بود که فاقد آستر اپیتلیالی و یا اندوتلیالی بود و شواهدی از التهاب مزمن نیز مشاهده گردید (شکل شماره ۴).



شکل شماره ۴- آسیب شناسی توده پس از جراحی. نمای کیست کاذب آدرنال شامل مواد فیبرینی هموراژیک به همراه مقاطعی از بافت طبیعی آدرنال است. دیواره کیست مشتمل بر بافت متراکم فیبروز می باشد که فاقد آستر اپیتلیالی و یا اندوتلیالی بوده و شواهدی از التهاب مزمن نیز مشاهده می شود.



شکل شماره ۲- سی تی اسکن شکم و لگن (نمای آگزیا) نشان دهنده یک کیست بزرگ (فلش سفید) در فضای شکم می باشد که کولون را به سمت چپ جابه جا کرده است (C: کولون)

به دلیل پایین بودن هموگلوبین و به منظور آمادگی جهت عمل جراحی، بیمار در ICU (Intensive care unite) بستری شده و تحت مراقبت نزدیک قرار گرفت. رزرو مقدار قابل توجه خون و FFP (Fresh frozen plasma) انجام شد و پس از دریافت چند واحد Packed cell، هموگلوبین بیمار به ۱۱ گرم در دسی لیتر رسید و ۶ روز پس از مراجعه اولیه به اورژانس، تحت عمل جراحی قرار گرفت. پس از بیهوشی عمومی و فراهم کردن مقدمات عمل، شکم بیمار برش داده شد. در حین عمل جراحی، توده‌ای بسیار بزرگ و چسبیده به قسمت خلفی و راست کبد مشاهده

برخی از کیست‌ها نیز دارای منشا نئوپلاستیک هستند که برخاسته از بقایای بافت نکروتیک می‌باشند.^(۶)

کیست‌های عروقی آدرنال می‌توانند در اندازه‌های مختلف از ابعاد میکروسکوپی تا ابعادی بزرگ‌تر از ۵۰ سانتی‌متر تظاهر یابند و تا ۱۱ لیتر مایع را در خود جای دهند.^(۱۱ و ۱۱) به نظر می‌رسد ارجحیتی در درگیری فوق کلیه راست و یا چپ وجود ندارد و شیوع موارد دوطرفه از کل موارد کیست عروقی حدود ۸٪ است. تمامی گروه‌های سنی را می‌تواند درگیر سازد و شیوع آن در دهه‌های ۵ و ۶ زندگی و همچنین در زنان (حدود ۲ برابر) بیش‌تر است.^(۱۱)

کیست کاذب یا هموراژیک از نوع کیست‌های عروقی آدرنال است. کیست‌های کاذب آدرنال (Pseudocyst) نیز اغلب بطور تصادفی شناسایی می‌شوند، مگر در مواردی که به علت اندازه بزرگ خود سبب ایجاد علایمی همچون علایم ناشی از فشار به احشا مجاور، درد شکمی و یا علایم وازوواگال گوارشی شوند.^(۴، ۵، ۱۱ و ۱۲) در موارد نادرتری، کیست کاذب می‌تواند با علایم افزایش فشار خون، عفونت و یا علایم شوک به دنبال خونریزی درون کیست شناخته شود.^(۱۵-۱۲)

در مطالعه حاضر نیز بیمار با علایم درد شکم و مختصری رنگ پریدگی مراجعه کرده بود و در بررسی‌های آزمایشگاهی به هموگلوبین پایین که در اثر خونریزی درون کیست ایجاد شده بود، پی برده شد و همان‌گونه که اشاره شد در حین جراحی ۵ لیتر خون تیره و لخته از کیست کاذب ساکشن گردید که نشان دهنده خونریزی شدید درون کیست کاذب بود.

تاکنون چندین مورد دیگر نیز از خونریزی و هموراژی شدید درون کیست کاذب گزارش شده است که این موارد نیز با آنمی شدید همراه بوده‌اند.^(۱۶ و ۳)

از نظر روش پاراکلینیکی مناسب در تشخیص کیست کاذب آدرنال، مطالعات مختلف نشان داده‌اند که سونوگرافی و سی‌تی اسکن ارزش تشخیصی مناسبی در این موارد ندارند. به عبارتی، شناسایی کیست‌های آدرنال با وجود تشخیص افتراقی‌هایی همچون توده‌های کلیه، کبد و کیسه صفرا دشوار می‌باشد^(۳) و حتی برخی از مطالعات، انجام MRI و اوروگرافی را در این بیماران توصیه می‌نمایند.^(۳) در بیمار مورد مطالعه حاضر نیز، گزارش سی‌تی اسکن و

در نهایت با توجه به یافته‌های پاتولوژی و بویژه عدم وجود آستر اپیتلیالی و یا اندوتلیالی و نیز مشاهده مقاطعی از بافت طبیعی آدرنال، تشخیص کیست کاذب (Pseudocyst) آدرنال مسجل گردید.

پس از اتمام جراحی و خروج کیست کاذب آدرنال، علایم بیمار به کلی برطرف گردید و بیمار با هموگلوبین و حال عمومی مناسب از بیمارستان ترخیص شد.

بحث

کیست‌های آدرنال از شیوع نادری برخوردارند و تشخیص آنها نیز به سادگی امکانپذیر نیست.^(۱) اکثر کیست‌های آدرنال به دنبال دردهای غیر اختصاصی شکمی و در پی انجام سونوگرافی و یا سی‌تی‌اسکن و یا در اتوپسی‌ها شناسایی می‌شوند.^(۶) البته توده‌های اتفاقی کشف شده در آدرنال تشخیص افتراقی‌های متفاوتی دارند که عبارتند از: آدنوم، میلولیپوما، لیپوما، کیست، فئوکروموسایتوما، کانسر اولیه و یا متاستاتیک، هیپرپلازی و توبرکلوزیس.^(۷)

کیست‌های آدرنال اغلب یکطرفه بوده و در زنان از شیوع بالاتری در حدود ۲ برابر برخوردارند.^(۸ و ۹) این کیست‌ها می‌توانند با شرایط بالینی مختلفی چون هیپرپلازی فوکال ندولار کبدی، افزایش فشار خون و حاملگی همراه باشند. همچنین همراهی لنفانژیوم کیستی آدرنال با کارسینوم سلول بازال نوئید که تحت عنوان سندرم Gorlin-Goltz شناخته می‌شود نیز در یافته‌های سونوگرافی و MRI (Magnetic resonance image) گزارش شده است. ضایعات کوچک معمولاً فاقد علامت مشخصی می‌باشند و کیست‌های با ابعاد بزرگ‌تر نیز اغلب به علت فضایی که اشغال می‌کنند و همچنین علایم ناشی از اثر فشاری بر ارگان‌ها و عناصر مجاورشان، شناسایی می‌شوند.^(۶ و ۱۰)

کیست‌های آدرنال در یک تقسیم بندی به سه گروه اپیتلیالی، انگلی و عروقی تفکیک می‌شوند. کیست‌های عروقی که شایع‌تر می‌باشند، خود به ۲ زیرگروه اندوتلیالی و هموراژیک (کیست کاذب) تقسیم می‌شوند. کیست‌های اندوتلیالی تقریباً ۵۰٪ از کل موارد کیست‌های آدرنال را شامل می‌شوند و کیست‌های کاذب با شیوع ۴۰٪ در درجه بعدی اهمیت قرار دارند.^(۱۰) شیوع کیست‌های اپیتلیالی و انگلی نیز به ترتیب در حدود ۹٪ و ۷٪ تخمین زده می‌شود. ضمناً

بلافاصله باید تحت جراحی قرار گیرد. روش جراحی امروزه اکثراً بصورت لاپاراسکوپیک آدرنالکتومی می‌باشد، مگر آن که لاپاراسکوپیک قادر به کنترل خونریزی فعال درون کیست نباشد.

فهرست منابع

1- de Bree E, Schoretsanitis G, Melissas J, Christodoulakis M, Tsiftsis D. Cysts of the adrenal gland: diagnosis and management. *Int Urol Nephrol* 1998; 30(4): 369-76.

2- Pradeep PV, Mishra AK, Aggarwal V, Bhargav PR, Gupta SK, Agarwal A. Adrenal cysts: an institutional experience. *World J Surg* 2006; 30(10): 1817-20.

3- Basile G, Buffone A, Ciciarella G, di Mari P, Cirino E. Hemorrhagic adrenal pseudocyst: case report. *Ann Ital Chir* 2004; 75(4): 487-90.

4- Erickson LA, Lloyd RV, Hartman R, Thompson G. Cystic adrenal neoplasms. *Cancer* 2004; 101: 1537-44.

5- Bellantone R, Ferrante A, Raffaelli M, Boscherini M, Lombardi CP, Crucitti F. Adrenal cystic lesions: report of 12 surgically treated cases and review of the literature. *J Endocrinol Invest* 1998; 21: 109-14.

6- Danza FM, De Marinis L, Mancini A, Valentini AL, Summaria V, Conte G, et al. Adrenal gland cysts: Our experience. *Minerva Chir* 1993; 48(21-22): 1325-30.

7- Cook DM. Adrenal mass. *Endocrinol Metab Clin North Am* 1997; 26: 829-52.

8- Moreira SG, Pow-Sang JM. Evaluation and Management of Adrenal Masses. *Cancer Control* 2002; 9(4): 326-34.

9- Walsh PC, Retik AB, Vaughan ED Jr, Wein AJ. *Campbell's Urology*. 7th ed. Philadelphia, Pa: WB Saunders Co; 1998. p. 568.

10- Gaffey MJ, Mills SE, Fechner RE, Bertholf MF, Allen MS Jr. Vascular adrenal cysts, A clinicopathologic and immunohistochemical study of endothelial and hemorrhagic (pseudocystic) variants. *Am J Surg Pathol* 1989; 13: 740-7.

11- Torres C, Ro JY, Batt MA, Park YW, Ordonez NG, Ayala AG. Vascular adrenal cysts: A clinicopathologic and immunohistochemical study of six cases and a review of the literature. *Mod Pathol* 1997; 10: 530-6.

12- Karayiannakis AJ, Polychronidis A, Simopoulos C.

سونوگرافی اولیه، توده‌ای مشتق شده از کبد و یا رتروپریتونئال را مطرح می‌نمود. ضمن آنکه همچون برخی از مطالعات دیگر^(۱۷) در این گزارش نیز، کیست کاذب سبب جابه‌جایی احشا مجاور خود و بویژه کلیه، کولون و ورید اجوف تحتانی شده بود.

اتیولوژی و علت ایجاد کیست کاذب آدرنال بطور کامل شناخته نشده است و تاکنون نظرات متفاوتی مطرح شده است، ولی بطور کلی محققان بر این باورند که کیست‌های کاذب آدرنال از ارگانیزاسیون یک خونریزی قبلی و یا یک پروسه عفونی منشا می‌گیرند و رابطه واضحی با حاملگی و ترومای قبلی دیده نشده است.^(۱۴) کیست کاذب آدرنال می‌تواند به تنهایی و یا همراه با یک نئوپلاسم اولیه آدرنال مانند فئوکروموسایتوما، کارسینوم آدرنوکورتیکال، آدنوم آدرنوکورتیکال و یا نوروبلاستوما وجود داشته باشد.^(۴و۱۸) البته موارد دیگری که در تشخیص افتراقی کیست کاذب آدرنال باید مورد توجه قرار گیرند، عبارتند از: کیست‌های اندوتلیالی شامل لنفانژیوما، کیست‌های اپیتلیالی و کیست‌های انگلی (هیداتید).^(۲۰، ۱۹ و ۴) از لحاظ بافت شناسی و آسیب شناسی، کیست‌های کاذب اغلب دارای دیواره ضخیم و فیبروزه هستند که فاقد جزء اپیتلیالی و یا اندوتلیالی می‌باشند.^(۳ و ۲۱)

در مطالعه حاضر نیز در گزارش پاتولوژی، نمای کیست کاذب آدرنال شامل مواد فیبرینی هموراژیک به همراه مقاطعی از بافت طبیعی آدرنال گزارش گردید و دیواره کیست مشتمل بر بافت متراکم فیبروز بود که فاقد آستر اپیتلیالی و یا اندوتلیالی بوده و شواهدی از التهاب مزمن نیز در آن مشاهده شد.

در گزارش حاضر یک مورد بیمار دارای کیست کاذب آدرنال با درد شکم بویژه در قسمت فوقانی راست با کم خونی شدید ناشی از خونریزی وسیع درون کیست معرفی گردید. حال آنکه در سی‌تی اسکن و سونوگرافی اولیه، توده کبدی و یا رتروپریتونئال مطرح گردید. به نظر می‌رسد شناسایی کیست‌های آدرنال با وجود تشخیص افتراقی‌هایی همچون توده‌های کلیه، کبد و کیسه صفرا دشوار باشد که نیاز به ابزارهای دقیق‌تری همچون MRI دارد.

خونریزی داخل این کیست‌ها، می‌تواند بسیار حجیم بوده و منجر به ایجاد آنمی در بیمار شود که پس از تشخیص

Giant adrenal pseudocyst presenting with gastric outlet obstruction and hypertension. *Urology* 2002; 59: 946.

13- Sakai Y, Yamada T, Nagahama K, Ichianagi N, Kamata S, Tanizawa A, et al. A case of giant hemorrhagic adrenal pseudocyst with infection. *Hinyokika Kyo* 2000; 46: 315-17.

14- Medeiros LJ, Lewandrowski KB, Vickery Jr AL. Adrenal pseudocyst: A clinical and pathologic study of eight cases. *Hum Pathol* 1989; 20: 660-65.

15- Arribas Del Amo D, Val-carreres Guinda A, Escartin Arias A, Elia Guedea M, Aguilera Diago V, Martinez Diez M. Adrenal gland pseudocyst: 2 cases manifesting with acute abdominal pain and shock. *Arch Esp Urol* 2001; 54: 173-6.

16- Minagawa T, Nishizawa S, Nakayama T, Okaneya T. Adrenal pseudocyst: A case report. *Hinyokika Kyo* 2007; 53(2): 105-106.

17- Habra MA, Feig BW, Waguespack SG. Image in endocrinology: adrenal pseudocyst. *J Clin Endocrinol Metabol* 2005; 90(5): 3067-8.

18- Kozakewich HP, Perez-Atayde AR, Donovan MJ, Fletcher JA, Estroff JA, Shamberger RC, et al. Cystic neuroblastoma: emphasis on gene expression, morphology, and pathogenesis. *Pediatr Dev Pathol* 1998; 1: 17-28.

19- Satou T, Uesugi T, Nakai Y, Hayashi Y, Imano M, Hashimoto S. Case of adrenal lymphangioma with atypical lymphocytes in aspirate cytology. *Diagn Cytopathol* 2003; 29: 87-90.

20- Akcay MN, Akcay G, Balik AA, Boyuk A. Hydatid cysts of the adrenal gland: review of nine patients. *World J Surg* 2004; 28: 97-9.

21- Carvounis E, Marinis A, Arkadopoulos N, Theodosopoulos Th, Smyrniotis V. Vascular adrenal cysts: A brief review of the literature. *Arch Pathol Lab Med* 2006; 130(11): 1722-4.

Hemorrhagic Adrenal Pseudocyst: A Case Report

**B. Nakhaei, MD*^I *M. Alamrajabi, MD*^{II} *M. Movahhed, MD*^{II}
S.M. Fereshtehnejad^{III}

Abstract

Introduction: Adrenal cysts are rare and usually asymptomatic; they are occasionally identified during ultrasound or CT scans (incidentaloma). Among adrenal cysts the most common types are epithelial cysts and pseudocysts. Intracystic hemorrhage is one of the possible complications of adrenal pseudocysts.

Case Report: The patient of the present study was a young woman with right superior abdominal pain, vomiting and acute anemia. CT scan showed a huge mass between the liver and the right kidney. Thereafter, the cyst was resected. It contained 5000 ml of bloody dark and brown thrombotic liquid. Histopathological examination revealed adrenal pseudocyst with a dense fibrous tissue wall and foci of chronic inflammation. The patient was fully recovered after the surgery.

Conclusion: Adrenal cysts may cause differential diagnostic problems with masses of contiguous organs like kidney, liver and gallbladder. Intracystic hemorrhage, whether spontaneous or post-traumatic, may lead to acute anemia which, as soon as the diagnosis is confirmed, indicates surgery. The operation is usually laparotomic adrenalectomy, since the laparoscopic approach is not sufficient to control large masses with active bleeding inside.

Key Words: 1) Pseudocyst 2) Adrenal 3) Intracystic Hemorrhage

I) Assistant Professor of General Surgery and Fellowship of Hepatobiliary Surgery. Resoul-e-Akram Hospital. Niayesh St., Sattarkhan Ave., Iran University of Medical Sciences and Health Services. Tehran, Iran. (Corresponding Author)*

II) Resident of General Surgery. Iran University of Medical Sciences and Health Services. Tehran, Iran.

III) Medical Student. Member of Students' Research Committee. Iran University of Medical Sciences and Health Services. Tehran, Iran.