

## ارزیابی بیومارکرهای بیوشیمیایی سرم و تغییرات هیستوپاتولوژی کبد در موش NMRI پس از مواجهه با نانوذره اکسید مس

\* باقر سید علیپور: استادیار، گروه زیست سلولی و مولکولی، دانشکده علوم پایه، دانشگاه مازندران، بابلسر، ایران (\*نویسنده مسئول). b.alipour81@gmail.com  
 نجمه بریمانی: کارشناس ارشد، گروه زیست سلولی و مولکولی، دانشگاه آزاد اسلامی واحد قائم شهر، قائم شهر، ایران.  
 ارسطو بدویی دلفارد: استادیار، گروه بیوشیمی، دانشکده علوم پایه، دانشگاه کرمان، کرمان، ایران.

تاریخ پذیرش: ۹۵/۲/۲۵

تاریخ دریافت: ۹۴/۱۱/۱۷

### چکیده

**زمینه و هدف:** به علت استفاده گسترده از نانوذرات در تحقیقات زیست پزشکی و بیوتکنولوژی و اثرات آن‌ها بر سلامت انسان، پژوهش حاضر با هدف بررسی اثر سیتوتوکسیک نانوذرات اکسید مس بر پارامترهای بیوشیمیایی سرم و تغییرات هیستوپاتولوژیک در کبد موش NMRI انجام شد. **روش کار:** در این مطالعه تجربی، تعداد ۴۲ موش سوری ماده به طور تصادفی به شش گروه تقسیم شدند ( $n=7$ ): چهار گروه تجربی، یک گروه کنترل و یک گروه شم. موش‌های گروه تجربی در روز ۳ و ۱۲ بارداری نانوذرات اکسید مس با غلظت‌های ۳۰۰، ۴۰۰، ۵۰۰ و ۶۰۰ به صورت داخل صفاقی دریافت کردند. پس از تیمار ذکر شده، نمونه‌های خون جمع‌آوری و تجزیه و تحلیل پارامترهای بیوشیمیایی سرم انجام شد. در روز ۱۷ بارداری موش‌ها کالبد گشایی شده و کبد جهت بررسی هیستوپاتولوژی با روش هماتوکسیلین و اتوزین رنگ آمیزی شدند. **یافته‌ها:** مطالعات هیستوپاتولوژی تغییرات وابسته به دوز در کبد موش‌های تیمار شده با نانوذرات اکسید مس نسبت به گروه کنترل نشان داد. برخی از تغییرات شامل پرخونی، نکروز، ارتشاح سلول‌های التهابی، دژنراسانس واکوتولی پس از قرار گرفتن در معرض دوزهای مختلف نانوذرات اکسید مس مشاهده شد. سطح سرمی آنزیم‌های ALT، AST، ALP و LDH به طور معنی‌داری در مسیر وابسته به دوز نسبت به گروه کنترل افزایش یافت ( $p < 0.05$ ). **نتیجه‌گیری:** نتایج حاصل از این مطالعه نشان می‌دهد که قرار گرفتن در معرض دوزهای مختلف نانوذرات اکسید مس می‌تواند منجر به آسیب غیر قابل برگشت به کبد و افزایش آنزیم‌های سرم در موش نژاد NMRI شود.

**کلیدواژه‌ها:** ذره اکسید مس، ارتشاح سلول‌های التهابی، نکروز، پارامترهای بیوشیمیایی، موش NMRI

### مقدمه

(۵). با توجه به کاربرد وسیع نانوذرات، مطالعه در ارتباط با کاربرد ویریدی و نحوه عبور نانوذرات از سدهای بدن مهم می‌باشد. نانوذرات در ابتدای تزریق ممکن است با سلول‌ها و پروتئین‌های پلاسماهای خون روبرو شوند. اتصال به پروتئین‌های پلاسما نقش مهمی را در تعیین درجه تجمع درون‌تنی (In vivo) نانوذرات و میزان جذب توسط تک‌سلول‌های فاگوسیتی ایفا می‌کند و این امر بر عملکرد سلول‌ها می‌تواند اثرگذار باشد (۶)؛ بنابراین برای بهره‌گیری بهتر می‌بایست این تداخلات احتمالی نانوذرات با جریان خون رفع گردند.

مطالعات نشان داده است که نانوذرات بر روی آنزیم‌های کبدی تأثیر دارند. حساس‌ترین

فناوری نانو به تکنیک طراحی، توصیف، تولید و کاربرد ساختار، ابزار و سیستم‌ها در مقیاس نانو اطلاق می‌شود. این فناوری با کنترل ابعاد و ساختار ماده در دامنه ۱ تا ۱۰۰ نانومتر ویژگی جدیدی به ماده می‌دهد (۱). در طی سال‌های گذشته فناوری نانو به‌عنوان رویکردی جدید و کلی نسبت به تمامی رشته‌ها مورد توجه قرار گرفته است. آنچه در مورد این فناوری جالب توجه است این است که این دانش در انحصار یک رشته خاص نیست و مبتنی بر علوم مختلف مانند فیزیک، شیمی، زیست‌شناسی و مواد است (۲-۴). این مواد، به دلیل نسبت سطح به حجم بالا، خواص فیزیکی و شیمیایی منحصر به فردی از خود نشان می‌دهند

نشان داده است، نانوذرات مس در مقایسه با نانوذرات دیگر سمیت بیشتری در شرایط برون تنی (In vitro) دارد اما اطلاعات درباره سمیت در شرایط درون تنی کافی نیست (۱۷). مکانیسم‌های سمیت نانوذرات اساساً وابسته به میانکنش NPs و مولکول‌های زیستی می‌باشد. تولید ROS و القاء استرس اکسیداتیو مکانیسم‌های سمیت زائی اصلی NPs موجود در محیط می‌باشند. مقادیر زیادی از ROS حتی زمانی که مقادیر کمی از نانوذرات اکسید مس درون سلول حضور دارند، تولید می‌شود. بنابراین با افزایش تولید ROS، نانوذرات می‌تواند باعث تخریب DNA، آزادسازی  $Ca^{2+}$  درون سلولی، اختلال عملکرد میتوکندری و مرگ سلول شوند (۱۸-۲۰).

بنابراین جهت درک مناسب راجع به سمیت نانوذرات اکسید مس و پی بردن به این‌که آن‌ها چگونه تأثیرات زیستی زیان‌بار خود را القاء می‌کنند، در این تحقیق اثر سمیت نانوذرات اکسید مس ۲۰ نانومتری بر تغییرات ساختاری و پاتوبیولوژیکی کبد بررسی شد. همچنین پارامترهای بیوشیمیایی در راستای تأیید هیستوپاتولوژی موش نژاد NMRI مورد مطالعه قرار گرفت.

### روش کار

جهت انجام این مطالعه از نانوذره اکسید مس ۲۰ نانومتری و موش نژاد NMRI استفاده شد. نانوذره اکسید مس مورد استفاده در این آزمایش از شرکت نانوسونی (Nanosony Company, Mashhad, Iran) تهیه شد که به شکل پودر سیاه رنگی با ذراتی به ابعاد ۲۰ نانومتر و درصد خلوص ۹۹٪ بود. مشخصات کامل نانوذره اکسید مس در جدول ۱ آورده شده است.

این مطالعه تجربی بر روی موش‌های بالغ نر و ماده نژاد NMRI با دامنه وزنی  $30 \pm 3$  گرم و میانگین سنی ۷-۸ هفته انجام شد. پس از انتقال

آنزیم‌های تشخیصی کبد، آمینوترانسفرازها هستند (۷). این آنزیم‌ها باعث کاتالیز واکنش‌های شیمیایی در سلول‌ها می‌شوند که در آن گروه آمین از یک مولکول دهنده به مولکول گیرنده منتقل می‌گردد. آنزیم آسپاراتات آمینوترانسفراز (AST) یا گلوتامات اگزالواستیک ترانس آمیناز بطور طبیعی در انواع مختلف بافت‌ها از قبیل کبد، قلب، ماهیچه، کلیه و مغز قرار دارد. این آنزیم در زمان آسیب به هر کدام از این بافت‌ها وارد خون می‌شود. آلانین آمینو ترانسفراز (ALT) که قبلاً به نام گلوتامیک پیروویک ترانس آمیناز نامیده می‌شد، این آنزیم در نتیجه آسیب کبدی وارد خون می‌گردد، بنابراین پایش نشئت آنزیم‌های کبدی به داخل خون، ابزار بسیار مفیدی در مطالعات ضایعات کبدی است (۸ و ۹). آلکالن فسفاتاز آنزیم هیدرولیتیکی بوده و فعالیت بهینه آن در pH قلیایی است. این آنزیم در کبد و استخوان به میزان زیاد یافت می‌شود. به‌طور فیزیولوژیک، مقدار آلکالن فسفاتاز سرم، در بچه‌های در حال رشد و در دوران بارداری و بطور پاتولوژیک در ضایعات استخوانی و کبدی افزایش می‌یابد (۱۰).

استفاده گسترده نانوذرات اکسید مس به علت خواص منحصر به فرد آن در حوزه‌های مختلف از جمله حسگرهای گاز (۱۱) کاتالیزور (۱۲)، باتری‌ها (۱۳) و ساطع کننده‌های تشعشع میدان (۱۴) و آزادسازی آن‌ها در محیط باعث شده است تا انسان بیشتر در معرض ابتلا و عوارض جانبی نانوذرات قرار گیرد. اخیراً، نشان داده شده است که نانوذره اکسید مس به‌عنوان نماینده مصارف صنعتی تأثیرات منفی بر بقاء و رشد موجودات زنده دارد (۱۵).

توزیع نانوذرات در بافت‌ها و اندام‌ها به علت اندازه کوچک آن‌ها و ایجاد تغییرات ساختاری و هیستوپاتولوژیکی و همچنین دیستروفی و نکروز بافتی باعث نگرانی شده است (۱۶). همچنین مطالعات

جدول ۱- مشخصات نانوذره اکسید مس

نوع نانوذره	اندازه نانوذره	سطح ویژه	درصد خلوص	شکل ظاهری	چگالی واقعی
CuO	۲۰ نانومتر	$25 \text{ m}^2/\text{g}$	٪۹۹	سیاه	$6/4 \text{ g}/\text{m}^3$

با استفاده از کیت آنزیمی CO بیوشیمی (شرکت پارس آزمون ۹۲۰۰۵ lot no.)، الکان فسفاتاز (ALP) با استفاده از کیت آنزیمی CO بیوشیمی (شرکت پارس آزمون ۹۳۰۰۲ lot no.) و لاکتات دهیدروژناز (LDH) با استفاده از کیت آنزیمی CO بیوشیمی (شرکت پارس آزمون ۹۲۰۰۶ lot no.) و توسط روش پیشنهادی فدراسیون بین المللی شیمی بالینی و طب آزمایشگاهی (IFCC)، با کمک دستگاه اتوآنالایزر COBAS MIRA انجام شد. جهت اندازه‌گیری مس از کیت تشخیصی زیست‌شیمی به روش رنگ سنجی استفاده شد (REF 10-546, 3,5 Di Br-PAESA/Endpoint). برای سنجش پروتئین توتال و آلبومین از کیت آنزیمی CO بیوشیمی (شرکت پارس آزمون ۹۱۰۰۱ lot no.) و توسط روش پیشنهادی فدراسیون بین المللی شیمی بالینی (IFCC)، با کمک دستگاه اتوآنالایزر COBAS MIRA انجام شد.

جهت بررسی هیستوپاتولوژی همه موش‌ها به روش جابجایی مهره‌های گردنی (Cervical dislocation) کشته شدند و بعد از کالبدگشایی، کبد تمام موش‌ها خارج و وزن شدند سپس نمونه‌های بافتی جمع‌آوری و در درون ظروف محتوی محلول بوئن تثبیت شدند، مراحل پاساژ بافتی، تهیه بلوک‌های پارافینی، تهیه برش‌های ۵ میکرونی انجام شد و به روش هماتوکسیلین-ائوزین (H&E) رنگ‌آمیزی و با میکروسکوپ نوری ارزیابی شدند. پس از جمع‌آوری داده‌ها تجزیه و تحلیل با استفاده از نرم‌افزار آماری SPSS نسخه ۱۶ انجام شد. محاسبه‌ی میانگین مشاهدات مربوط به آنزیم‌ها، آلبومین، پروتئین توتال و مس از طریق آزمون دانکن در سطح احتمال ۰/۰۵ انجام گردید. مقادیر بصورت  $Mean \pm SD$  محاسبه گردید و اختلاف در سطح احتمال ۵ در صد معنی‌دار در نظر گرفته شدند.

#### یافته‌ها

در پژوهش حاضر اثر نانوذره اکسید مس ۲۰ نانومتری را بصورت تزریق درون صفاقی بر روی موش نژاد NMRI مورد مطالعه قرار دادیم. برای

موش‌ها از انستیتو پاستور آمل به حیوان خانه دانشکده علوم پزشکی بابل، حیوانات در شرایط استاندارد ۱۲ ساعت روشنایی و ۱۲ ساعت تاریکی، حرارت  $23 \pm 2$  درجه سانتی‌گراد و دسترسی کافی به آب و غذا نگهداری شدند. مقدار مورد نیاز از پودر نانو اکسید مس با توجه به دوزی که به موش تزریق خواهد شد، بر حسب میلی‌گرم وزن شده و در درون میکروتیوب با مقدار معینی از آب مقطر استریل دوبار تقطیر مخلوط شد و سپس میکروتیوب به مدت چند دقیقه ورتکس شد تا محتویات آن به خوبی حل شود. سپس محلول سیاه رنگ را با سرنگ انسولینی کشیده و به حیوان تزریق شد. برای مشخص کردن اینکه چه مقدار از نانو ذره اکسید مس باید مورد استفاده قرار گیرد  $LD_{50}$  باید تعیین شود که در ابتدای آزمایش ضروری می‌باشد زیرا باید از کمترین حد کشندگی برای تزریق به جانور استفاده شود. جهت انجام جفت‌گیری ۲ الی ۳ سر موش ماده به همراه ۱ سر موش نر درون قفس قرار داده شدند. با مشاهده پلاک واژنی در صبح روز بعد، روز صفر ( $GD_0$ ) حاملگی در نظر گرفته شد و موش‌های ماده در قفس جداگانه نگهداری شدند و سپس تزریق بعد از مشاهده پلاک واژینال انجام شد. ۴۲ سر موش سوری ماده به‌طور تصادفی به ۴ گروه تجربی ( $n=7$ )، یک گروه شم ( $n=7$ ) و یک گروه کنترل ( $n=7$ ) تقسیم شدند. به گروه‌های تیمار، نانوذره اکسید مس با قطر ۲۰ نانومتر و با غلظت ۳۰۰، ۴۰۰، ۵۰۰، ۶۰۰ میلی‌گرم بر کیلوگرم در روز ۳ ( $GD_3$ ) و ۱۲ ( $GD_{12}$ ) بارداری با حجم ۰/۴ میلی‌لیتر با سرنگ انسولینی و به گروه شم ۰/۴ میلی‌لیتر آب مقطر تزریق شد.

در روز هفده ام بارداری خون‌گیری از شبکیه پشت کره چشم (Retro-orbital plexus) توسط سرنگ هیپارینه انجام گرفت و جهت مطالعات بیوشیمیایی خون به مدت ۱۵ دقیقه و با سرعت ۳۰۰۰ جداسازی شد. برای سنجش فعالیت آنزیم کبدی آسپارات آمینو ترانسفراز (AST) با استفاده از کیت آنزیمی CO بیوشیمی (شرکت پارس آزمون ۹۲۰۰۵ lot no.)، آلانین آمینو ترانسفراز (ALT)

مس نسبت به کنترل افزایش یافت اما این افزایش در سطح احتمال کمتر از پنج صدم تغییرات معنی داری را نشان نداد. میزان فعالیت الکالن فسفاتاز نسبت به کنترل افزایش یافت اما این افزایش فقط در غلظت ۶۰۰ میلی گرم بر کیلوگرم معنی دار می باشد. میزان فعالیت لاکتات دهیدروناز سرمی با تزریق غلظت های مختلف نانوذره اکسید مس افزایش یافت بطوریکه در غلظت ۳۰۰، ۴۰۰ و ۵۰۰ میلی گرم بر کیلوگرم نسبت به کنترل در سطح احتمال کمتر از پنج صدم معنی دار می باشد که نشان دهنده تأثیر بیشتر در غلظت بالا بر کبد می باشد (جدول ۲).

نتایج مطالعه هیستوپاتولوژی بر روی موش باردار نژاد NMRI نشان داد که نانوذره اکسید مس بر روی کبد اثر گذاشت و باعث پر خونی، نکروز، ارتشاح سلول های آماسی و دژنراسانس واکوئلی در غلظت های مختلف با شدت متفاوت شد (شکل ۱). آسیب شناسی بافتی کبد در موش های گروه شاهد و شم هیچ گونه تغییر پاتولوژیک قابل ملاحظه ای را نشان نداد در صورتی که در گروه های تیمار طیفی از تغییرات

بررسی پارامترهای بیوشیمیایی بعد از دو بار تزریق نانو اکسید مس با غلظت های ۳۰۰، ۴۰۰، ۵۰۰، ۶۰۰ میلی گرم بر کیلوگرم در روز ۱۷ بارداری خون گیری انجام شد و پارامترهای بیوشیمیایی خون اندازه گیری شد. نتایج به دست آمده نشان می دهد میزان پروتئین تام و آلبومین سرم بعد از دو بار تزریق نانوذره اکسید مس ۲۰ نانومتری با غلظت های مختلف در مقایسه با کنترل افزایش پیدا کرد اما این افزایش در سطح احتمال کمتر از پنج صدم معنی دار نبود (جدول ۲). در پژوهش حاضر میزان مس سرم در تمام غلظت ها نانوذره اکسید مس نسبت به گروه کنترل افزایش داشته که در سطح احتمال کمتر از پنج صدم نسبت به کنترل معنی دار بود.

همانطوریکه در جدول ۲ مشاهده می شود در غلظت های مختلف نانو ذره اکسید مس فعالیت آنزیم ALT افزایش یافت بطوریکه در غلظت ۵۰۰ و ۶۰۰ میلی گرم بر کیلوگرم فعالیت آنزیم ALT نسبت به کنترل در سطح احتمال کمتر از پنج صدم تغییرات معنی داری را نشان داد. فعالیت آنزیم AST در تمام غلظت های نانو ذره اکسید

جدول ۲- بررسی پارامترهای بیوشیمیایی خون بعد از دو بار تزریق نانو اکسید مس ۲۰ نانومتری در موش نژاد NMRI

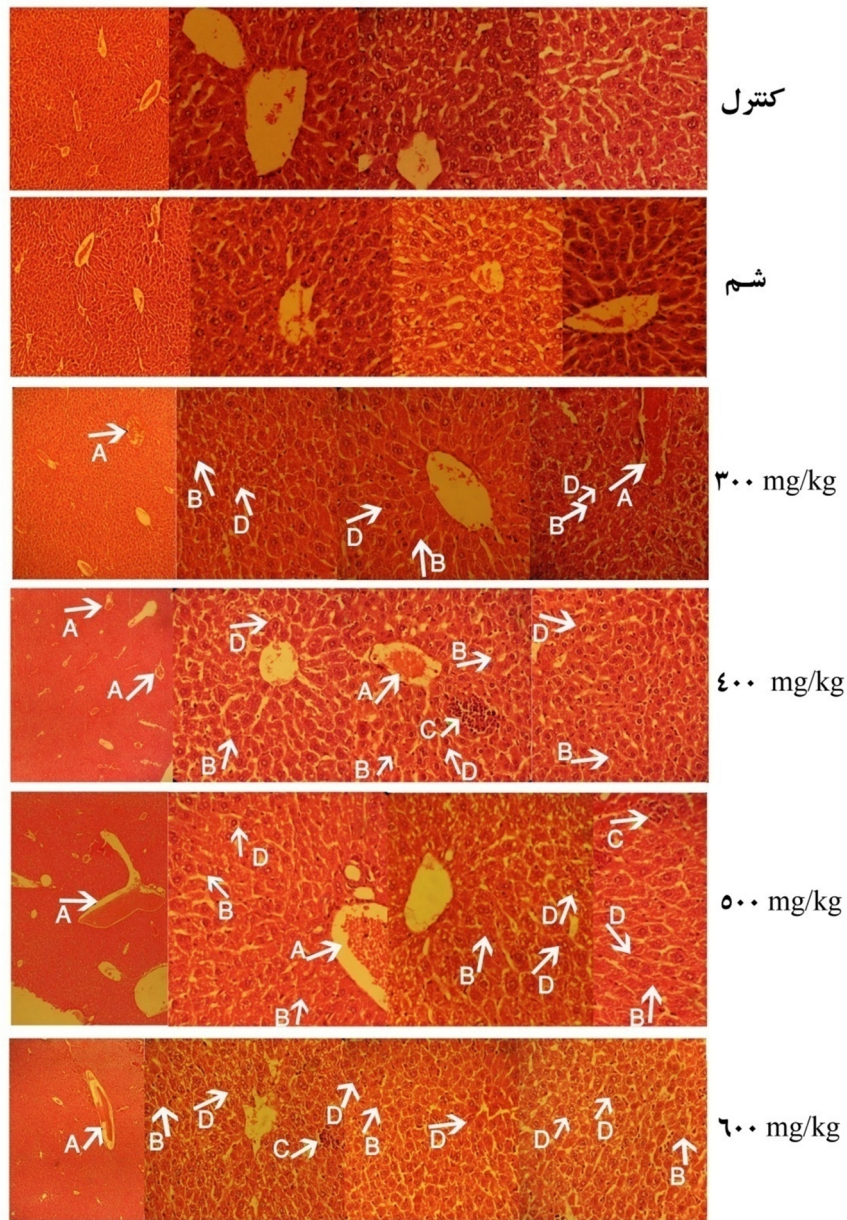
غلظت ها (mg/kg)	آلانتین ترانس آمیناز (u/l)	آسپاراتات ترانس آمیناز (u/l)	آلکالن فسفاتاز (u/l)	لاکتات دهیدروناز (u/l)	مس (mg/dl)	پروتئین توتال (g/dl)	آلبومین (g/dl)
گروه کنترل	۳۶/۱۰ ± ۳/۱۱	۲۱۰/۱۳ ± ۱۳/۲۵	۳۹۹/۵۰ ± ۴/۹۵	۱۴۵۹/۰۰ ± ۱۳۵/۷۶	۲۰۹/۱۴ ± ۵/۶۷	۵/۰۲ ± ۰/۷۱	۳/۶۶ ± ۰/۳۸
گروه شم	۵۴/۸۰ ± ۰/۷۱	۲۱۵/۰۵ ± ۱۹/۵۹	۳۷۴/۰۰ ± ۳۹/۶۰	۱۶۸۴/۰۰ ± ۵۷/۹۸	۲۷۴/۹۵ ± ۹/۲۶	۵/۰۵ ± ۰/۱۴	۳/۶۹ ± ۰/۲۸
۳۰۰	۶۶/۳۵ ± ۶/۸۷	۲۱۶/۴۲ ± ۲۲/۹۳	۹۲۷/۵۰ ± ۸۲/۴۴	۱۹۱۵/۰۰ ± ۲۹۳/۰۰	۳۵۷/۲۹ ± ۸۱/۱۰*	۴/۹۲ ± ۰/۸۰	۳/۶۶ ± ۰/۲۵
۴۰۰	۵۱/۶۲ ± ۲۵/۵۲	۲۳۸/۶۸ ± ۷۷/۶۳	۸۶۰/۳۳ ± ۲۰/۴۵	۲۲۰۰/۲۰ ± ۳۷۰/۳۸*	۳۵۱/۵۴ ± ۲۰/۵۷*	۵/۲۷ ± ۰/۳۸	۳/۸۰ ± ۰/۲۷
۵۰۰	۷۱/۶۰ ± ۱۰/۸۹*	۲۴۶/۶۸ ± ۴۸/۳۶	۱۲۷۹/۰۰ ± ۴۶۵/۴۹	۲۲۱۳/۲۵ ± ۴۷۷/۲۳*	۳۶۴/۰۴ ± ۱۸/۶۶*	۵/۵۴ ± ۰/۲۷	۳/۷۲ ± ۰/۳۵
۶۰۰	۸۴/۹۳ ± ۱۵/۹۷*	۲۷۲/۲۰ ± ۴۸/۲۵	۲۴۸۵/۰ ± ۱۴۲۱/۴۱*	۳۰۰۳/۶۷ ± ۳۳۸/۰۷*	۳۹۸/۶۰ ± ۶۴/۷۳*	۵/۸۰ ± ۰/۳۲	۳/۸۴ ± ۰/۳۴

یافته ها به صورت میانگین ± انحراف معیار نشان داده شده اند (n=7). \*عدم وجود اختلاف معنی دار بین میانگین ها در هر ستون. اختلاف در سطح احتمال  $P \leq 0.05$  معنی دار در نظر گرفته شدند.

جدول ۳- مقایسه شدت تغییرات هیستوپاتولوژیک قلب بعد از مواجهه با دوز های مختلف نانوذره اکسید مس

غلظت ها	آسیب ها	ارتشاح سلول های آماسی	نکروز	پر خونی	دژنراسانس واکوئلی
گروه کنترل	-	-	-	-	-
گروه شم	-	-	-	-	-
mg/kg ۳۰۰	+	+	+	+	+
mg/kg ۴۰۰	++	++	++	++	++
mg/kg ۵۰۰	++	++	++	++	++
mg/kg ۶۰۰	++	++	++	++	+++

- عدم مشاهده تغییرات بافتی (ساختار طبیعی)، + آسیب خفیف (Mild)، 2 + آسیب ملایم (Moderate)، 3 + آسیب شدید (Severe)



شکل ۱- بررسی تغییرات هیستوپاتولوژی کبد بعد از مواجهه با غلظت‌های مختلف نانوذره اکسید مس (الف) گروه کنترل. بافت نرمال کبد رنگ آمیزی H&E. بزرگنمایی ۴۰X، ۱۰X (ب) گروه شم. بافت نرمال کبد. رنگ آمیزی H&E. بزرگنمایی ۴۰X، ۱۰X (ج) گروه‌های تیمار، بزرگنمایی ۴۰X، ۴X: A: پرخونی، B: نکروز، C: ارتشاح سلول‌های آماسی، D: دژنراسانس واکوتلی

پروتئین‌های انتقال‌دهنده در پلاسما است که مواد گوناگونی را حمل می‌کند و آن را به‌عنوان شاخص تنظیم‌کننده فشار اسمزی خون و شاخص عملکرد کبد در نظر می‌گیرند (۲۱). نتایج نشان داد میزان پروتئین تام و آلبومین سرم بعد از دو بار تزریق نانوذره اکسید مس در تمام غلظت‌ها در مقایسه با کنترل افزایش پیدا کرد اما این افزایش در سطح احتمال کمتر از پنج‌صدم معنی‌دار نبود. مصرف

پاتولوژیک از جمله پرخونی، نکروز، ارتشاح سلول‌های آماسی و دژنراسانس واکوتلی (خفیف تا شدید) مشاهده شد (شکل ۱ و جدول ۳).

### بحث و نتیجه‌گیری

برای بررسی اثر سمیت نانوذره اکسید مس ۲۰ نانومتری در کبد، شاخص‌های سرمی کبد اندازه‌گیری شد. آلبومین یکی از مهم‌ترین

آلکالین فسفاتاز می‌باشد که عمدتاً به غشای سلولی متصل است. شایع‌ترین علل افزایش سطح سرمی الکلان فسفاتاز آسیب مجاری صفراوی و تخریب سلول‌های کبدی می‌باشد. همچنین افزایش این آنزیم تا سه برابر میزان طبیعی‌اش در خون می‌تواند از این آنزیم به‌عنوان شاخصی از بروز مشکل کبدی در نظر گرفت (۱۰) بنابراین افزایش این آنزیم دلیل دیگری برای تأیید آسیب‌های کبدی می‌باشد.

بررسی سمیت نانوذره اکسید مس با اندازه ۵۰ نانومتری نشان داد آنزیم‌های کبدی ALT, AST و ALP و همچنین شاخص‌های دیگر کبد آلبومین و پروتئین توتال در غلظت ۴۰۰ ppm در موش نژاد ویستار افزایش یافت که با نتایج این تحقیق همخوانی دارد (۲۶). لاکتات دهیدروژناز در سیتوپلاسم سلول‌های کبدی، قلب و کلیه وجود دارد. در صورت ضایعه بافتی، LDH از سلول‌های آسیب‌دیده آزاد شده و وارد جریان خون می‌شود و باعث بالا رفتن سطح ایزوآنزیم‌های همان بافت در پلاسما می‌گردد. یافته‌های ما افزایش معنی‌داری از آنزیم LDH نسبت به گروه کنترل در تمام غلظت‌ها در سطح احتمال کمتر از پنج صدم نشان داد. مطالعات نشان داد موش‌های که بصورت استنشاقی در معرض نانوذرات اکسید مس قرار گرفتند باعث افزایش فعالیت پروتئین توتال و آنزیم لاکتات دهیدروژناز و همچنین عفونت ریوی شدند (۲۷). در ارزیابی اختلالات کبدی، این آنزیم‌ها معرفی برای سلامت سلول‌های کبدی به شمار می‌روند و در مراحل اولیه‌ی تخریب کبد، آنزیم‌های سیتوپلاسمی هپاتوسیت‌ها احتمالاً از سلول‌ها به داخل جریان خون نشت می‌کنند و نفوذپذیری غشا افزایش می‌یابد؛ بنابراین، افزایش این آنزیم‌ها نشانه‌ای از آسیب سلول‌های کبدی است که با نتایج هیستولوژی ما مطابقت دارد.

همان‌طوری که در (شکل ۱ و جدول ۳) نشان داده شده است آسیب‌شناسی بافتی کبد در موش‌های گروه کنترل و شش‌هیچ‌گونه تغییر پاتولوژیک قابل‌ملاحظه‌ای را نشان نداد. آسیب‌شناسی بافتی کبد در گروه تیمار ۳۰۰ و ۴۰۰ میلی‌گرم بر کیلوگرم تغییرات پاتولوژیک

داروهای سنتی حاوی ترکیبات فلزی مس با ابعاد بزرگ‌تر از نانوذره در شرایط درون تنی باعث افزایش آلبومین و کاهش بیلی‌روبین شد (۲۲). مطالعات نشان داد نانوذرات به‌واسطه تحریک تولید NF- $\kappa$ B از طریق مسیر سیگنالینگ کلسیم و ایجاد استرس اکسیداتیو از طریق ROS و تولید پروتئین‌های پیش‌التهابی در خون باعث افزایش سطح پروتئین تام می‌شوند (۲۳). لذا ممکن است این افزایش مشاهده شده در سطح پروتئین‌های تام سرمی نیز ناشی از افزایش تولید پروتئین‌های پیش‌التهابی در خون تحت اثر تحریکی نانوذره اکسید مس باشد.

در ارزیابی نحوه عملکرد و ضایعات سلول‌های کبدی، اندازه‌گیری فعالیت آنزیم‌های ALT, AST, ALP و LDH از حساسیت نسبتاً خوبی برخوردارند. بر اساس نتایج بیوشیمیایی این مطالعه، مواجهه شدن موش‌های سوری با غلظت‌های مختلف نانوذره مس در مقایسه با گروه کنترل موجب افزایش معنی‌دار فعالیت آنزیم‌های سرمی ALT, AST و LDH بخصوص در غلظت‌های بالا شد. ALT و AST جزء آنزیم‌های غیرعملکردی پلاسما هستند که به‌طور طبیعی در سلول‌های برخی از اندام‌ها از جمله کبد وجود دارد و همچنین تغییرات ALT سرم عموماً به موازات AST صورت می‌گیرد؛ بنابراین یکی از دلایل افزایش سطح سرمی این آنزیم‌ها ممکن است تغییر در نفوذپذیری غشای پلاسمایی سلول‌های کبدی و یا صدمات سلولی حاصل از قرار گرفتن در معرض نانوذره مس باشد. مطالعات نشان داد تجویز خوراکی نانوذرات دی‌اکسید تیتانیوم سبب افزایش آنزیم‌های کبدی آلانین آمینوترانسفراز و آسپارات آمینوترانسفراز در موش می‌شود (۲۴). بررسی سمیت نانوذره اکسید آهن بر بافت کبد موش صحرایی نژاد ویستار، افزایش سطح آنزیم‌های کبدی و همچنین اثرات نامطلوبی بر روی کبد را نشان داد (۲۵). نتایج این تحقیق نشان داد با افزایش غلظت نانوذره اکسید مس فعالیت آنزیم الکلان فسفاتاز به‌طور معنی‌داری در سطح احتمال کمتر از پنج صدم زیاد شد. یکی از مارکرهای بیوشیمیایی برای ارزیابی اختلالات کبدی، آنزیم

می‌شوند (۳۰).

بنابراین تغییرات هیستوپاتولوژیک دیده شده در بررسی حاضر ممکن است در نتیجه تولید ROS و القاء استرس اکسیداتیو و همچنین توانایی این ترکیبات در آسیب به هپاتوسیت‌ها می‌باشد. نتیجه اینکه، تغییرات پاتولوژیک کبد و همچنین تغییرات معنی‌دار در پارامترهای بیوشیمیایی سرم در موشهای NMRI قرار گرفته در معرض نانو اکسید مس، بیانگر صدمات بافتی است. با توجه با اینکه عناصر کم مصرف در مقیاس نانو دسترسی بالایی به سلول‌ها داشته و سمیت آن‌ها با توجه به شاخص‌هایی مانند میانگین دوز سمی و آسیب حاد کبد بسیار کمتر است از این رو بررسی سمیت آن‌ها از موارد مهم و قابل مطالعه به شمار می‌رود.

#### تقدیر و تشکر

بدین و سیله از جناب آقای دکتر حسینی که در بررسی هیستوپاتولوژی کبد و جناب آقای افخمی که در آنالیز آماری و کارشناس آزمایشگاه آقای مهندس قاسمی که در تهیه نمونه‌ها و بافت‌ها ما را یاری نمودند نهایت تشکر به عمل می‌آید.

#### منابع

بصورت خفیف (mild) از جمله کانون‌های ریز و پراکنده دژنراتیو و نکروز، پرخونی در وریدهای مرکزی لوبولی و سینوزوئیدها، ورود سلول‌های لنفوسیتی به داخل بافت کبد مشاهده شد. با افزایش غلظت نانوذره اکسید مس آسیب‌های بافتی بیشتری مشاهده شد بطوریکه طیفی وسیعی از تغییرات از جمله دژنراسیون، حضور سلول‌های تک‌هسته‌ای ما بین لوبول‌های کبدی، ارتشاح لنفوسیتی و گرانولوسیتی و نکروزهای وسیع همراه با تخریب در ساختار بافتی و خونریزی مشاهده شد. مطالعات هیستوپاتولوژی بررسی حاضر، آسیب‌های قابل توجهی را در بافت کبد موش‌های تیمار شده با نانو اکسید مس ۲۰ نانومتری نشان داد. که در توافق با نتایج آزمایشات بیوشیمی حاصل از بررسی غلظت آنزیم‌ها، خروج آنزیم‌ها را به داخل گردش خون می‌باشد. با توجه به تغییرات آنزیمی به صورت افزایش غلظت پلاسمایی آنزیم‌های داخل سلولی و مشاهده نکروز بافتی در کبد می‌توان انتظار داشت که نانو اکسید مس منجر به آسیب برگشت‌ناپذیر در کبد و پرخونی در وریدهای مرکزی لوبولی و سینوزوئیدها و ورود سلول‌های التهابی به پارانشیم کبدی و دژنراسانس واکوئلی شود. مطالعات نشان داد که نانو ذره اکسید مس باعث تغییرات پاتولوژیک و صدمات شدید در کبد و کلیه از طریق گواژ شد (۲۸).

بنابراین در مورد نانوذرات اکسیدفلز، مویرگ‌های خونی و بافت لنفی نقش‌های مهمی را در قابلیت جذب ایفا می‌کنند و نانوذرات وارد شده به مویرگ‌های خونی یا بافت لنفی ممکن است به دیگر اندام‌هایی که در آن‌ها تجمع می‌یابند، حمل شوند. بررسی القاء التهاب در سلول‌های اندوتلیال عروق نشان داد که نانوذرات وارد شده به عروق منجر به سمیت قابل توجه سلولی به همراه پاسخ التهابی مشخص می‌شود. در مطالعه‌ای که در مورد سمیت زایی نانو اکسید مس بر روی کلیه و کبد Rat انجام شد نشان داد که دوزهای بالا باعث نکروزه شدن بافت کلیه و کبد و تخریب بیشتر نسبت به دوزهای پایین می‌شود (۲۹). همچنین بررسی سیتوتوکسیک نشان داد نانوذرات به واسطه استرس اکسیداتیو باعث آپوپتوز در کبد و کلیه

## Evaluating of serum biochemical biomarker and liver histopathological changes in NMRI mice following exposure to copper oxide nanoparticle

\***Bagher Seyedalipour**, Assistant Professor, Department of Cellular and Molecular Biology, Faculty of Basic Sciences, University of Mazandaran, Babolsar, Iran (\*Corresponding author).  
b.alipour81@gmail.com

**Najmeh Barimani**, MSc of Cellular and Molecular Biology, Islamic Azad University, Qaemshahr Branch, Qaemshahr, Iran.

**Arastoo Badoei-Dalfard**, Assistant Professor, Department of Biochemistry, Shahid Bahonar University of Kerman, Kerman, Iran.

### Abstract

**Background:** due to widespread applications of nanoparticles in biomedicine and biotechnology and their effects on human health, the present study was conducted to determine the cytotoxic effect of CuO nanoparticles on serum biochemical parameters and liver histopathological changes of NMRI mice.

**Methods:** In this study, forty two female NMRI mice were randomly divided into six groups (n=7): four experimental groups, one sham group and one control group. The experimental mice on days 3 and 12 of pregnancy received CuO nanoparticle with concentrations 300, 400, 500, 600 mg/kg intraperitoneally. After mentioned treatment, blood samples were collected and serum biochemical parameters were analyzed. On day 17 of pregnancy, mice were dissected and their liver for histopathological evaluation were stained with hematoxylin and eosin.

**Results:** Histopathological studies demonstrated dose-dependent changes in mice liver treated with CuO nanoparticles compared to control group. Some changes include congestion, necrosis, inflammatory cell infiltration, degeneration vacuoles were observed after exposure to different doses of CuO nanoparticles. The serum levels of ALT, AST, ALP and LDH enzymes increased significantly in a dose dependent manner as compared to the control group.

**Conclusion:** The results of this study demonstrate that exposure to different doses of CuO nanoparticles can lead to irreversible damage to the liver and increased serum enzymes in NMRI mice.

**Keywords:** CuO nanopaticles, Inflammatory cell infiltration, Necrosis, Biochemical parameters, NMRI mice