

گزارش یک مورد کارسینوم آدنکسال میکروسیستیک خلف گردن

چکیده

مقدمه: کارسینوم آدنکسال میکروسیستیک، واریانت نادر اسکروزان کارسینوم داکتال غدد اکرین است که در عمق، تهاجمی است. این تومور اغلب به اشتباه به عنوان ضایعات خوش خیم و بدخیم دیگر پوستی تشخیص داده شده و به صورت نامناسب درمان می‌گردد، که با میزان بالای عود موضعی همراه می‌باشد.

معرفی بیمار: در این گزارش، آقای ۵۹ ساله‌ای معرفی می‌شود که به علت توده‌ای موجود از بدو تولد در پشت گردن، که اخیراً رشد کرده بود، تحت بیوپسی انسیزینال قرار گرفت. در معاینه ریزبینی، توموری انفیلتراتیو حاوی توبول‌های کوچک طنابی شکل و زاویه‌دار در استرومای فیبروزه در درم مشاهده شدند که شکل‌های دم قورباغه‌ای و ویرگولی داشتند و برای بیمار تشخیص سیرنگوما مطرح شد. در مرحله بعد، بیوپسی اکسزینونال ضایعه انجام شد. در معاینه ریزبینی، توموری با گسترش به زیر درم مشاهده گردید که حاوی کراتینوسیت‌های بازالوئید بود و گاه‌آ دارای سیستم‌های شاخی و فولیکول‌های مو کامل تشکیل نشده، بود. در قسمت‌های دیگر، مجاری و ساختمان‌های غددی با دو لایه سلول مشاهده گردیدند. تومور به اعصاب و عضلات اسکلتی گسترش یافته، ولی فاقد آتیپی و میتوز بود. با توجه به یافته‌های فوق، تشخیص آدنوم آدنکسال میکروسیستیک برای بیمار مطرح شد.

نتیجه‌گیری: از آنجا که در صورت مدنظر قرار دادن این تومور نادر مهاجم پوست و تشخیص صحیح، استفاده از روش جراحی موهس، منجر به کاهش قابل توجه میزان عود موضعی می‌گردد، به نظر رسید گزارش این مورد، مفید واقع شود. همچنین در این گزارش، تومور در زمینه یک ضایعه موجود از بدو تولد مشاهده گردید، که از این نظر نیز، در خور توجه می‌باشد.

کلیدواژه‌ها: ۱- سیرنگوما ۲- آدنکسال ۳- میکروسیستیک ۴- جراحی موهس

*دکتر ماه‌جبین تکلیف I

دکتر مریم ابوالحسنی II

تاریخ دریافت: ۸۴/۸/۱۱، تاریخ پذیرش: ۸۵/۳/۱۶

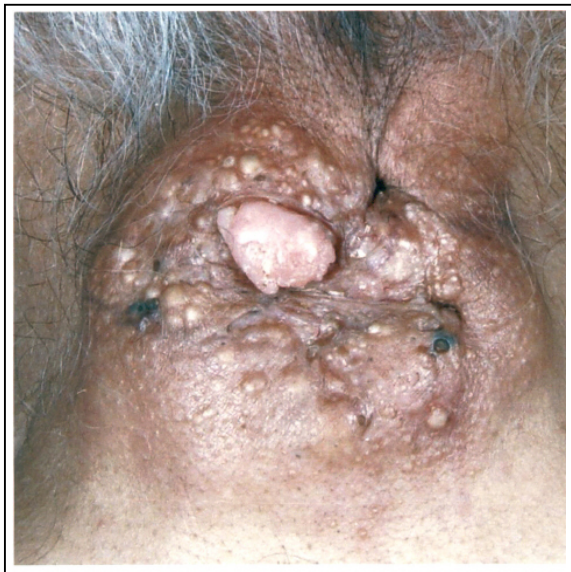مقدمه

شکم و فرج هم دیده می‌شود. از نظر بافت‌شناسی، مجاری متعدد کوچک اغلب دارای دو ردیف سلول در استرومای فیبروزه پراکنده هستند.^(۱، ۲) سلولها به طور شایع، پهن هستند ولی گاهی ردیف داخلی واکوئولیزه می‌باشد. لومن مجاری، حاوی مواد آمورف است و بعضی از آنها به شکل علامت ویرگول هستند.^(۱، ۲)

سیرنگوما، آدنوم غدد عرق داخل اپیتلیال است که اغلب در زمان بلوغ یا پس از آن در خانم‌ها رخ می‌دهد و غالباً متعدد است.^(۱، ۲) تظاهر بالینی به صورت پاپولهای متعدد به اندازه ۲-۱ میلی‌متر به رنگ پوست یا زرد کم‌رنگ است. مکان شایع، صورت و گردن است و در بسیاری از افراد، محدود به پلک تحتانی است.^(۳) ولی در گونه، آگزیلا،

I) استادیار و متخصص آسیب‌شناسی، بیمارستان حضرت فاطمه(س)، خیابان مدبر، کوی بیستویکم، دانشگاه علوم پزشکی و خدمات بهداشتی - درمانی ایران، تهران، ایران* مؤلف مسؤول).

II) دستیار آسیب‌شناسی، دانشگاه علوم پزشکی و خدمات بهداشتی - درمانی ایران، تهران، ایران.



شکل شماره ۱- ضایعه وسیع با سطح ندولار در خلف گردن

از ضایعه در بزرگنمایی کم، در درم، مجاری و توپول‌های کوچک طنابی شکل و زاویه‌دار مشاهده شد که توسط دو لایه سلول پوشیده شده بودند. مجاری دارای شکل و اندازه متفاوت، بعضی به شکل ویرگول و دم قورباغه بودند. بعضی مجاری، دیلاته و حاوی مواد ائوزینوفیلیک بودند و استروما فیبروتیک بود. در بزرگنمایی بیش‌تر، اثری از آتیپی و میتوز رویت نشد و تشخیص سیرنگوما برای بیمار داده شد (شکل شماره ۲). به علت بزرگ بودن اندازه ضایعه برای سیرنگوما، بیوپسی اکسیزیونال درخواست گردید.

در مرحله بعدی، کل ضایعه اکسیزیون موضعی شده، پیوند ضخیم پوستی برای بیمار انجام و نمونه به بخش آسیب‌شناسی ارسال شد. نمونه، شامل یک قطعه پوست بیضوی شکل (۲×۶×۸ سانتی‌متر) بود. در مرکز آن، ضایعه‌ای به اندازه ۲×۳×۵ سانتی‌متر رویت شد که سطح ندولار، قوام رابری و سطح مقطع کرم - قهوه‌ای غیر یکنواخت داشت. این بار در بزرگنمایی کم، کراتینوسیت‌های بازالوئید و سیستهای شاخی و فولیکول‌های موی اولیه با تهاجم به زیر درم، عضله اسکلتی و اعصاب مشاهده شد. در بعضی نواحی، ضایعه با اپیدرم در ارتباط بود. در نمای نزدیک‌تر، آتیپی و میتوز مشاهده نگردید و تمامی مارژین‌ها

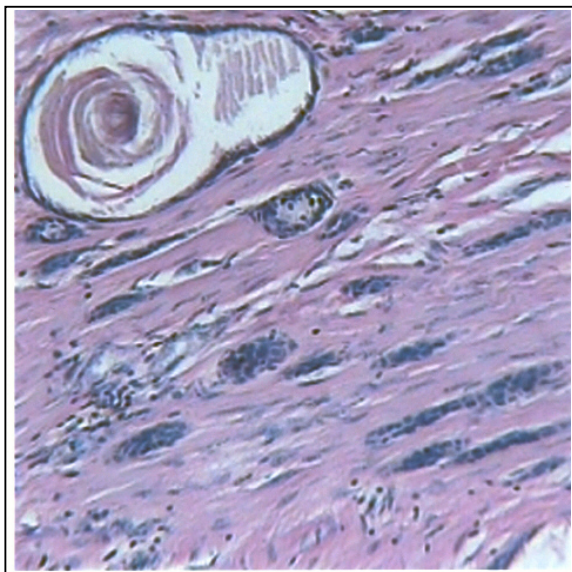
کارسینوم آدنکسال میکروسیستیک (Microcystic adnexal carcinoma)، واریانت نادر اسکروزان کارسینوم داکنال غدد عرق اکرین است که اغلب در ناحیه سر و گردن رخ می‌دهد.

تومور دارای حاشیه مشخص در درم نمی‌باشد و ممکن است به چربی زیر جلد و عضله اسکلتی تهاجم کند. پیوستگی با اپیدرم و اپیتلیوم فولیکولار مو ممکن است دیده شود. دو جزء در استرومای دسموپلاستیک وجود دارد. در بعضی جاها کراتینوسیت‌های بازالوئید، حاوی سیست شاخی و فولیکول موی اولیه مشاهده می‌شود. در نواحی دیگر، مجاری و ساختمان‌های غددی با دو لایه سلول دیده می‌شوند. اندازه جزایر تومورال پس از تهاجم به عمق درم، کاهش می‌یابد. سلولها ممکن است سیتوپلاسم روشن داشته باشند و تمایز سباسبه هم گزارش شده است. سلولها ظاهر خوب بدون آتیپی قابل ملاحظه دارند و میتوز وجود ندارد یا ناچیز می‌باشد. تهاجم به اعصاب ممکن است وجود داشته باشد که نشان دهنده عود بالا می‌باشد.^(۲،۳)

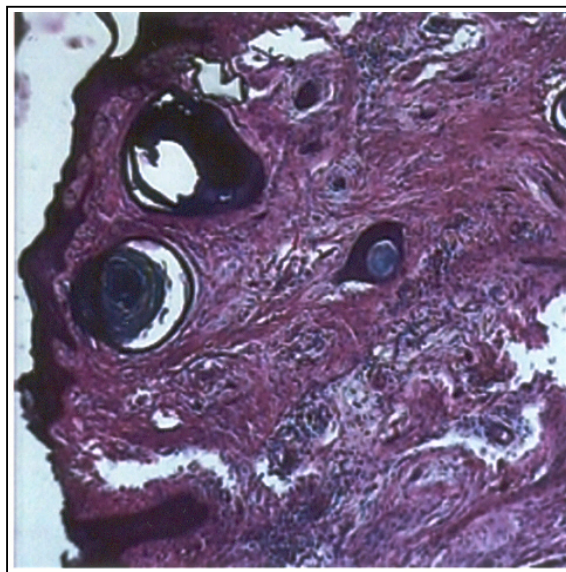
معرفی بیمار

در اینجا گزارشی از یک ضایعه آدنکسال پوست با تظاهرات نادر ذکر می‌گردد. آقای ۵۹ ساله‌ای با توده بزرگی در نسج نرم خلف گردن مراجعه کرده که از بدو تولد وجود داشته و اخیراً دچار افزایش رشد شده بود. هنگام مراجعه، ندول‌های متعدد پوستی در سطح ضایعه دیده شد که بعضی دارای ظاهر زخمی بودند (شکل شماره ۱). حال عمومی بیمار، خوب بود، فشار خون و آزمایشات بیمار، نرمال و بیمار دارای گروه خونی O مثبت بود. بیمار شرح حالی از بیماری زمینه‌ای یا دریافت اشعه را ذکر نمی‌کرد.

ابتدا برای بیمار بیوپسی انسیزیونال سطحی صورت گرفت و برای گزارش آسیب‌شناسی فرستاده شد. در معاینه ماکروسکوپی، یک قطعه بافت بیضوی کرم (۵/۱×۲ سانتی‌متر) مشاهده شد که دارای یک ضایعه مرکزی برجسته (۵/۷×۱۰ سانتی‌متر) بود. ضایعه دارای قوام رابری و سطح مقطع کرم - قهوه‌ای بود. در لامهای تهیه شده



شکل شماره ۴- تهاجم سیستهای حاوی مواد شاخی و مجاری و غدد تومورال به عضله اسکلتی (بزرگنمایی ۱۰×)



شکل شماره ۲- سیستهای حاوی مواد شاخی، توبولها و داکتهای ویرگولی شکل در درم (بزرگنمایی ۱۰×)

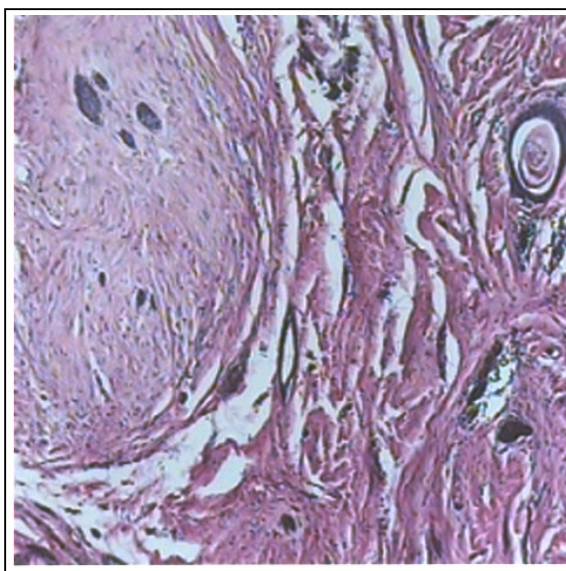
بحث

زمان ظهور مورد فوق که از بدو تولد وجود داشت (برخلاف سیرنگوما که پس از بلوغ رخ می‌دهد) و اندازه بزرگ چند سانتی‌متری آن که متفاوت از اندازه شایع سیرنگوما که ۱-۲ میلی‌متر است، منجر به انجام بررسی بیشتر شد.^(۱) در مقالات بررسی شده، دو مورد سیرنگوما با اندازه غیرمعمول چند سانتی‌متری در ناحیه اسکروتوم و آگزیلاری ذکر شده که هر دو از نوع کندروئید بودند^(۷-۹)، ولی سیرنگومای معمولی با این اندازه گزارش نشده بود.

پس از در آوردن کل ضایعه و مشاهده ریزینی آن، شواهدی که در این ضایعه، نشان دهنده بدخیم بودن بود، اندازه بزرگ و تهاجم به زیر پوست، عضله و اعصاب بود. در تمامی برشهای رویت شده، هیچ اثری از آتیپی و میتوز وجود نداشت. نمای ریزینی با تمامی این مشخصات، منجر به تشخیص کارسینوم آدنکسال میکروسیستیک گردید.^(۱، ۲، ۱۰)

کارسینوم آدنکسال میکروسیستیک، کارسینوم نادر داکتال غدد عرق اکراین است که غالباً در پوست لب بالا رخ می‌دهد ولی گاهی در چانه، چین نازولیبیال یا گونه می‌باشد.^(۱)

گرفتار بودند. با توجه به نمای میکروسکوپی و مطالعه مراجع، این بار تشخیص کارسینوم آدنکسال میکروسیستیک مطرح شد (شکل شماره ۳ و ۴) و توصیه شد تا جراحی وسیع‌تر برای کاهش عود موضعی صورت گیرد.



شکل شماره ۳- تهاجم عصبی ساختمان‌های تومورال (بزرگنمایی ۱۰×)

حتی تا ۸۵٪ همراه بوده است، در صورتی که در روش موهس، میزان عود ۵ ساله، پایین و در حدود ۵٪ گزارش شده است. (۱۶ و ۲۲-۲۰)

در جراحی موهس که هدف آن تمیز کردن تومور پوست با حفظ حداکثری بافت نرمال می باشد، برداشتن لایه های نازک متوالی بافت انجام می شود و کل حاشیه محیطی و عمقی برای احتمال وجود تومور باقیمانده بررسی می شود. این روش ابتدا برای کارسینوم سنگفرشی و بازال پوست بکار می رفت، ولی در حال حاضر برای دیگر تومورهای پوستی من جمله کارسینوم آدنکسال میکروسیستیک پوست، ملانوم، کارسینوم سلول مرکل، درماتوفیبروسارکوم پروتوبرانس و پاژه خارج پستانی نیز بکار می رود. (۲۱)

پیگیری طولانی مدت بیماران با استفاده از روشهای تصویربرداری، توصیه شده است. (۱۴) هنگامی که این تومور دیر تشخیص داده می شود، به علت رشد تهاجمی، غیرقابل درمان می باشد. (۱۵) در مواردی که جراحی وسیع با میزان بالای موربیدیتی همراه می باشد، به علت میزان پایین مرگ و متاستاز، تنها پیگیری بیمار توصیه شده است. (۱۳)

در بررسی های انجام شده در مقالات انگلیسی زبان، یک مورد دیگر از تومور میکروسیستیک آدنکسال پوست با اندازه بزرگ در ناحیه صورت گزارش شده بود (۱۳) و یک مورد نیز در ضایعه ای که به مدت ۱۵ سال در صورت وجود داشته، در فردی با سابقه دریافت اشعه ایجاد شده بود. (۱۹)

فکر به این تومور در ضایعات با رشد آهسته ناحیه سر و گردن و تشخیص صحیح و بکارگیری روش جراحی موهس، با کاهش میزان عود موضعی همراه بوده است. از آنجا که این تومور پوستی، نادر می باشد و اغلب به اشتباه، تشخیص گذاشته و درمان می گردد، به نظر رسید گزارش این مورد، برای موارد احتمالی آینده، مفید واقع شود. همچنین، هیچ یک از موارد گزارش شده این کارسینوم در زمینه یک ضایعه مادرزادی ذکر نشده بود، لذا این ضایعه از این نظر جالب توجه می باشد.

بیشتر مبتلایان، در دهه چهارم و پنجم عمر می باشند. (۱۱) تومور، دارای عود موضعی است و معمولاً متاستاز نمی دهد گر چه موارد معدودی از متاستاز به غدد لنفاوی و ریه نیز ذکر شده است. (۱۲-۱۴) این تومور، در عمق، تهاجمی است و گاهاً به پری کندریوم، پری استئوم و پری نوریوم نیز تهاجم می کند. (۱۵)

این تومور اولین بار توسط Goldstein و همکاران در سال ۱۹۸۲ به عنوان یک تومور مجزای پوستی گزارش شد. (۱۰ و ۱۵) در این گزارش، اهمیت آن از جهت اشتباه شدن با ضایعات آدنکسال خوش خیم پوستی بخصوص تریکوپیتیلیومای دسموپلاستیک، تریکوآدنوما و سیرنگوما بیان شد. (۱۵) این تومور که تا به حال ۲۷۶ مورد از آن گزارش شده است (۱۳، ۱۴ و ۱۶)، اغلب به اشتباه تشخیص گذاشته می شود. (۱۶ و ۱۴) مواردی گزارش شده که بار اول به عنوان کارسینوم سنگفرشی پوست، کارسینوم بازال پوستی (۱۶ و ۱۷)، تریکوپیتیلیومای دسموپلاستیک (۱۵) و حتی رینوفیما (۱۸) تشخیص داده شده و درمان نامناسب برای بیمار صورت گرفته است. این تومور باید در تشخیص افتراقی تومورهای با رشد آهسته ناحیه سر و گردن قرار گیرد (۱۵)، بخصوص اگر تومور با رشد سیرنگوماتوز یا شبه اپیتلیوما، به عمق بیوپسی گسترش یابد. (۱)

بعضی از افراد مبتلا به این تومور پوستی، سابقه دریافت اشعه داشته اند (۱۳-۱۱ و ۱۹) و یک مورد نیز در سندرم نقص ایمنی ذکر شده است. (۱۱)

در یک مطالعه، آنالیز کمی (DNA) Deoxyribonucleic acid نشان داد که سلولها دیپلوئید بوده اند و فقط تعداد کمی سلول آنوپلوئید وجود داشته است. (۱۸) رنگ آمیزی پراکسیداز برای آنتی ژن کارسینومامبریونیک (CEA=Carcinoembryonic antigen) در ساختمان های غددی، مثبت و در ساختمان های پیلار، منفی می باشد. (۱)

نحوه درمان این تومور پوستی، به دو صورت اکسیزیون استاندارد موضعی و روش جراحی موهس (Mohs' micrographic surgery) می باشد. روش جراحی اکسیزیون موضعی استاندارد با میزان بالای عود موضعی

فهرست منابع

- 1- David Elder, Rosalie Elenitsas, Christine Jaworsky, Bennett Johnson Jr. *Lever's histopathology of skin*. 9th ed. Philadelphia: Lippincott-raven; 2005. p. 911.
- 2- David Weedon. *Skin pathology*. 2nd ed. London: Churchill livingstone; 2004. p. 895.
- 3- Juan Rosai. *Rosai and ackerman's surgical pathology*. 9th ed. Vol 1. Edinburgh: Mosby; 2004. p. 141.
- 4- Stancey E Mills, Darryl carter, Joel K Greenon, Harold A Oberman, Victor Reuter, Mark H Stoler. *Sternberg's diagnostic surgical pathology*. 4th ed. Vol 1. Philadelphia: Lippincott Williams & Wilkins; 2004. p. 63.
- 5- Vinay Kumar, Abul K Abbas, Nelson Fausto. *Robbins and cotran pathologic basis of disease*. 7th ed. Philadelphia: WB Saunders Company; 2005. p. 1238.
- 6- Glatt HJ, Proia AD, Tsoy EA, fetter BF, Klintworth GK, Neuhaus R, et al. Malignant syringoma of the eyelid. *Ophthalmol* 1984 Aug; 91(8): 987-90.
- 7- Hardisson D, Linares MD, Nistal M. Giant chondroid syringoma of axilla. *J Cutan Med Surg* 1998; 3(2): 115-7.
- 8- De Fata Chillon FR, Nistal Martin M, Nunez Mora C, Alonso Dorrego JM, Garcia Mediero JM, Rios Gonzales E, et al. Giant chondroid syringoma of the scrotum: first reported case. *Arch Esp Urol* 2001 Dec; 54(10): 1121-3.
- 9- Sliwa Hahnle K, Obers V, Lakhoo M, Saadia R. Chondroid syringoma of the abdominal wall: A case report and review of the literature. *S Afr J Surg* 1996 Feb; 34(1): 46-8.
- 10- Goldstein DJ, Barr RJ, Santa Cruz DJ. Microcystic adnexal carcinoma: A distinct clinicopathologic entity. *Cancer* 1982 Aug 1; 50(3): 566-72.
- 11- Lei JY, Wang Y, Jaffe ES, Turner ML, Raffeld M, Sorbara L, et al. Microcystic adnexal carcinoma associated with primary immunodeficiency, recurrent diffuse herpes simplex virus infection, and cutaneous T-cell lymphoma. *Am J Dermatopathol* 2000 Dec; 22(6): 524-9.
- 12- Ban M, Sugie S, Kamiya H, Kitajima Y. Microcystic adnexal carcinoma with lymph node metastasis. *Dermatology* 2003; 207(4): 395-7.
- 13- Eisen DB, Zloty D. Microcystic adnexal carcinoma involving a large portion of the face: when is surgery not reasonable? *Dermatol Surg* 2005 Nov; discussion 1478: 1472-7.
- 14- Gabillot-Carre M, Weill F, Mamelle G, Kolb F, Boitier F, Petrow P, et al. Microcystic adnexal carcinoma: report of seven cases including one with lung metastasis. *Dermatology* 2006; 212(3): 221-8.
- 15- Fischer S, Breuninger H, Metzler G, Hoffmann J. Microcystic adnexal carcinoma: An often misdiagnosed, locally aggressive growing skin tumor. *J Craniofac Surg* 2005 Jan; 16(1): 53-8.
- 16- Leibovitch I, Huilgol SC, Richards S, Paver R, Selva D. Periocular microcystic adnexal carcinoma: management and outcome with Mohs' micrographic surgery. *Ophthalmologica* 2006; 220(2): 109-13.
- 17- Leibovitch I, Huilgol SC, Selva D, Lun K, Richards S, Paver R. Microcystic adnexal carcinoma: treatment with Mohs micrographic surgery. *J Am Acad Dermatol* 2005 Feb; 52(2): 295-300.
- 18- Bewer F, Forster C, Welkoborsky HJ. Microcystic adnexal carcinoma(malignant syringoma) of the nose: case report and review of the literature. *Laryngorhinootologie* 2004 Feb; 83(2): 113-6.
- 19- Delshad E, Ratner D. Microcystic adnexal carcinoma. *Skinmed* 2004 Nov-Dec; 3(6): 341-3.
- 20- Leibovitch I, Huilgol SC, Selva D, Paver R, Richards S. Cutaneous lip tumors treated with Mohs micrographic surgery: Clinical features and surgical outcome. *Br J Dermatol* 2005 Dec; 153(6): 1147-52.
- 21- Pennington BE, Leffell DJ. Mohs micrographic surgery: established uses and emerging trends. *Oncology(Williston Park)* 2005 Aug; 19(9): 1165-71; discussion 1171-2, 1175.
- 22- Khachmoune A, Olbricht SM, Johnson DS. Microcystic adnexal carcinoma: Report of four cases treated with Mohs' micrographic surgical technique. *Int J Dermatol* 2005 Jun; 44(6): 507-12.

Microcystic Adnexal Carcinoma of Posterior Neck: A Case Report

^I
**M. Taklif, MD*

^{II}
M. Abolhasani, MD

Abstract

Introduction: Microcystic adnexal tumor is a rare sclerosing variant of ductal carcinoma of eccrine sweat gland which is deeply invasive. This tumor which is said to have high recurrence rate is often misdiagnosed as other benign or malignant skin lesions and improper treatment is administered.

Case Report: We report herein a 59-year-old man who underwent incisional biopsy for a congenital lesion on posterior neck which had grown recently. Microscopic examination exhibited an infiltrative tumor constituted by small cord-like and angulated tubules with tadpole or comma-like shapes, individually set in abundant fibrous stroma in dermis. So the diagnosis was syringoma. In the next step, the lesion underwent excisional biopsy. Histologic examination noted a tumor in dermis with extension to subcutis which contained basaloid keratinocytes with occasional horn cysts and abortive hair follicles. In other areas, ducts and gland-like structures lined by two-cell layers predominated. The tumor had extended to skeletal muscle and perineurial structures, but no significant atypia or mitosis was identified. Eventually, with respect to the above-mentioned features, the diagnosis was microcystic adnexal tumor.

Conclusion: It seems useful to report this case since correct diagnosis of this rare invasive skin tumor and proper use of Mohs' surgery lead to a significant decrease in recurrence rate. In this reported case, the noticeable point was that this tumor was set in a congenital lesion.

Key Words: 1) Syringoma 2) Adnexal 3) Microcystic 4) Mohs' Surgery

*I) Assistant Professor of Pathology. Hazrat-e-Fatemeh Hospital. 21st Alley, Modabber Ave., Iran University of Medical Sciences and Health Services. Tehran, Iran. (*Corresponding Author)*

II) Resident of Pathology. Iran University of Medical Sciences and Health Services. Tehran, Iran.