

# بررسی میزان فراوانی تغییرات رادیولوژیک استئوآرتروپاتی مفاصل دست در بیماران همودیالیزی مراجعه کننده به بیمارستان شهید هاشمی نژاد تهران در سال ۸۳-۱۳۸۲

## چکیده

زمینه و هدف: امروزه همودیالیز باعث بقاء عمر بسیاری از بیمارانی که به علل مختلفی عملکرد کلیه‌های خود را از دست داده‌اند، شده است. با این حال علی‌رغم فواید این روش درمانی، استفاده طولانی مدت از آن باعث ایجاد عوارض ناخواسته‌ای از جمله تغییرات استخوانی شده است. هدف از انجام این مطالعه بررسی میزان فراوانی تغییرات رادیولوژیک استئوآرتروپاتی در مفاصل دست در بیماران همودیالیزی مراجعه کننده به بیمارستان شهید هاشمی نژاد تهران بود.

روش بررسی: این مطالعه به صورت مطالعه مقطعی (Cross sectional) به روش نمونه‌گیری غیراحتمالی متوالی بر روی ۲۴۰ بیمار همودیالیزی مراجعه کننده به بیمارستان شهید هاشمی نژاد تهران صورت گرفت. برای تمام بیماران رادیوگرافی از هر دو دست در وضعیت رخ انجام شد، بطوری که از نوک انگشتان تا انتهای دیستال استخوان‌های ساعد در کلیشه قابل رویت باشند.

یافته‌ها: در این پژوهش مشخص گردید که شیوع استئوآرتروپاتی، ۳۹/۵٪ می‌باشد. میزان فراوانی تغییرات در افرادی که بیش از ۱۰ سال همودیالیز می‌شدند و همچنین در جنس مذکر، بیش‌تر بود. شایع‌ترین یافته رادیولوژیک، استئوپنی با شیوع ۳۶٪ بود. شیوع کیست پری‌آرتیکولار، ۸٪، خوردگی مفصلی، ۱۵٪ و باریک شدن فضای مفصلی، ۲٪ بود. کلسیفیکاسیون پری‌آرتیکولار به عنوان یک یافته اتفاقی در ۲۴٪ بیماران دیده شد.

نتیجه‌گیری: شیوع تغییرات استئوآرتروپاتی در بیماران همودیالیزی بالاست و این شیوع با افزایش مدت دیالیز افزایش می‌یابد؛ لذا لازم است این افراد هر چه زودتر تحت پیوند کلیه قرار بگیرند و همچنین میزان آلومینیوم موجود در محلول‌های دیالیزی تا حد امکان اصلاح گردد.

\*دکتر مهیار غفوری I

دکتر مریم چگینی II

کلیدواژه‌ها: ۱- استئوآرتروپاتی ۲- مفاصل دست ۳- همودیالیز

تاریخ دریافت: ۸۴/۵/۳، تاریخ پذیرش: ۸۴/۹/۱۹

## مقدمه

و ترکیب الکترولیت‌های آن به حالت طبیعی برمی‌گردد و بدین ترتیب با عمل تصفیه‌ای که روی پلاسما انجام می‌گیرد، به بیماری که هر دو کلیه او عملاً از کار افتاده است، امکان ادامه حیات می‌دهد. (۲ و ۴-۶)

قبل از سال ۱۹۶۰ میلادی، نارسایی مزمن کلیه یک حالت کشنده بود. ایجاد فیلترهای دیالیزی در ابتدای سال ۱۹۶۰،

همودیالیز از جمله روشهایی است که امکان طولانی‌تر شدن عمر را در بیماران مبتلا به نارسایی مزمن کلیه فراهم کرده است. (۱-۳) همودیالیز در واقع عبارت است از مبادله بیمار و محلولی که ترکیب الکترولیتی آن مشابه پلاسماي خون است، که این مبادله از طریق یک غشاء نیمه تراوا صورت می‌گیرد. توسط دیالیز مواد زاید خون، تصفیه شده

(I) استادیار و متخصص رادیولوژی، بیمارستان شهید هاشمی نژاد، خیابان ولی عصر، خیابان شهید والی نژاد، دانشگاه علوم پزشکی و خدمات بهداشتی - درمانی ایران، تهران، ایران (\* مؤلف مسؤول).

(II) دستیار رادیولوژی، دانشگاه علوم پزشکی و خدمات بهداشتی - درمانی ایران، تهران، ایران.

بیماران تحت مطالعه توضیحات لازم و کافی در مورد نحوه انجام کار داده شد و رضایتنامه کتبی اخذ گردید، سپس برای کلیه بیماران که حاضر به همکاری در این مطالعه شده بودند، پرسشنامه‌ای تکمیل گردید که در این پرسشنامه اطلاعاتی در مورد سن، جنس، مدت دیالیز و سابقه بیماری روماتولوژیک درج می‌شد. سپس رادیوگرافی از هر دو دست بیماران در وضعیت رخ انجام شد، بطوری که از نوک انگشتان تا انتهای دیستال استخوان‌های ساعد در کلیشه قابل رویت بودند. بعد از جمع‌آوری کلیه اطلاعات و تهیه کلیشه‌های رادیولوژیک مربوطه، گرافی‌های بیماران توسط یک متخصص رادیولوژی و یک دستیار رادیولوژی مورد مطالعه قرار گرفت و یافته‌های مثبت آنها ثبت گردید. به عنوان یک یافته اتفاقی، کلسیفیکاسیون عروقی در کلیشه‌ها نیز در این بیماران مورد بررسی قرار گرفت.

بعد از جمع‌آوری اطلاعات با استفاده از نرم‌افزار SPSS، آنالیز داده‌ها برای تعیین میزان فراوانی هر یک از تغییرات رادیولوژیک فوق‌الذکر و با در نظر گرفتن گروه‌های سنی و جنسی انجام پذیرفت. با توجه به اینکه بودجه طرح توسعه معاونت پژوهشی دانشگاه علوم پزشکی و خدمات بهداشتی - درمانی ایران تامین شده بود، جهت تهیه رادیوگرافی‌ها، هیچ گونه هزینه‌ای بر عهده بیماران نبود. همچنین توضیحات کافی در مورد روش انجام کار به بیماران داده شد و رضایتنامه اخذ گردید و کسانی که تمایلی به انجام این کار نداشتند، وارد مطالعه نشدند.

#### یافته‌ها

کل ۲۴۰ بیمار مورد مطالعه در طیف سنی ۹۰-۱۰ سال قرار داشتند. ۱۳ نفر در گروه سنی ۳۰-۱۰ سال قرار داشتند که از این تعداد، یک نفر (۸٪) دارای تغییرات استئوآرتروپاتی در مفاصل دست بود که این یک نفر دارای تغییرات استئوپنی نیز بود و هیچ گونه تغییرات رادیولوژیکی مبنی بر خوردگی مفصلی، کیست پری آرتیکولار، کاهش فاصله فضای مفصلی

درمان (Endstage renal disease) ESRD را متحول نمود. در سال ۱۹۵۵ بیش از ۱۹۴۰۰۰ آمریکایی تحت همودیالیز قرار گرفتند. همودیالیز شایع‌ترین درمان جایگزینی کلیوی می‌باشد و ۶۰٪ این درمان‌ها را تشکیل می‌دهد، در حالی که دیالیز صفاقی، ۱۲٪ موارد و پیوند کلیه، ۲۷٪ موارد را شامل می‌شود.<sup>(۳-۵)</sup> از آنجایی که همودیالیز باعث یکسری عوارض از جمله در استخوان‌ها می‌شود، روشهای تصویربرداری نقش مهمی در تشخیص این عوارض، پیشگیری و درمان آنها دارند.<sup>(۳، ۷، ۸)</sup>

در یک مطالعه، تغییرات استئوآرتروپاتی دست و مچ دست در ۴۰٪ بیماران که همودیالیز طولانی مدت دریافت می‌کردند، مشاهده شد. این تغییرات شامل خوردگی مفصلی، باریک شدن فضای مفصلی، کیست‌های پری آرتیکولار و استئوپنی می‌باشد و اغلب در مفاصل بین انگشتی پروگزیمال و دیستال و اولین مفصل کارپومتاکارپال دیده شدند. علت این تغییرات اثر تجمع PTH (Parathormone)، آهن، آلومینیوم، آمیلوئید، هپارین یا سایر فاکتورهای ناشناخته است.<sup>(۳ و ۱۱-۷)</sup>

با توجه به اینکه تعداد زیادی از بیماران تحت همودیالیز در ایران زندگی می‌کنند، ولی تاکنون هیچ مطالعه‌ای در مورد تعیین شیوع استئوآرتروپاتی در بیماران در ایران صورت نگرفته است، این مطالعه به این منظور صورت گرفت تا میزان فراوانی رادیولوژیک استئوآرتروپاتی در مفاصل دست در بیماران همودیالیزی مراجعه کننده به بیمارستان شهید هاشمی‌نژاد تهران مشخص گردد.

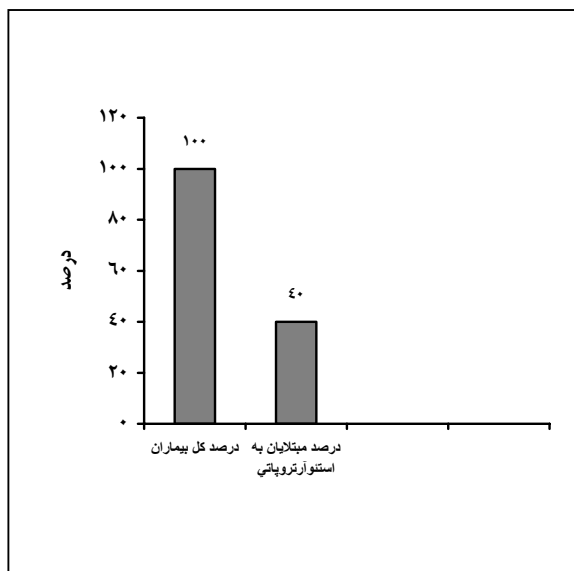
#### روش بررسی

این بررسی به صورت مطالعه مقطعی (Cross sectional) به روش نمونه‌گیری غیراحتمالی متوالی بر روی بیماران همودیالیزی مراجعه کننده به بیمارستان شهید هاشمی‌نژاد تهران انجام شد. حجم نمونه با ضریب اطمینان ۹۵٪ معادل ۲۴۰ نفر محاسبه گردید.

نحوه انجام کار به این صورت بود که ابتدا برای کلیه

یکی از تغییرات رادیوگرافیک مبنی بر استئوآرتروپاتی در کلیشه بعمل آمده از دست، بودند. به عنوان یک یافته اتفاقی، از کل ۵۳ نفر موجود در این گروه سنی، ۴ نفر (۷/۵٪) نیز دارای تغییراتی مبنی بر کلسیفیکاسیون عروقی در کلیشه رادیوگرافیک بعمل آمده از دست، بودند.

از کل ۲۴۰ نفر مورد مطالعه، ۸۶ نفر (۳۶٪) دارای تغییرات استئوپنی، ۳۷ نفر (۱۵٪) دارای تغییرات خوردگی مفصلی، ۱۸ نفر (۸٪) دارای کیست پری آرتیکولار و ۵ نفر (۲٪) دارای تغییراتی مبنی بر کاهش فاصله فضای مفصلی در کلیشه رادیوگرافی بعمل آمده از مفاصل دست، بودند. در مجموع از میان ۲۴۰ نفر مورد مطالعه، ۹۵ نفر (۳۹/۵٪) دارای یکی از تغییرات رادیوگرافیک مبنی بر استئوآرتروپاتی در کلیشه بعمل آمده از دست، بودند. به عنوان یک یافته اتفاقی، از کل ۲۴۰ نفر، ۵۷ نفر (۲۴٪) نیز دارای تغییراتی مبنی بر کلسیفیکاسیون عروقی در کلیشه رادیوگرافیک بعمل آمده از دست، بودند. موارد فوق در نمودارهای شماره ۱ و ۲ آورده شده است.



نمودار شماره ۱- میزان فراوانی تغییرات رادیولوژیک

استئوآرتروپاتی در مفاصل دست در کل بیماران همودیالیزی مورد مطالعه

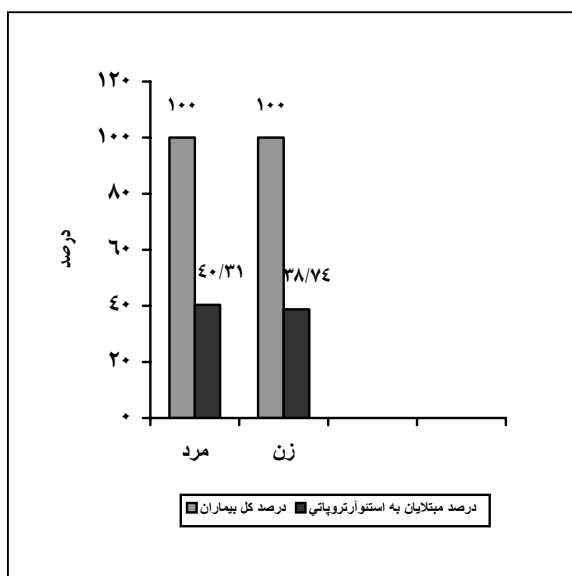
و کلسیفیکاسیون عروقی در کلیشه دست وی مشاهده نشد.

۶۶ نفر در گروه سنی ۳۰-۵۰ سال قرار داشتند که از این تعداد، ۱۵ نفر (۲۳٪) دارای تغییرات استئوپنی، ۴ نفر (۶٪) دارای تغییرات خوردگی مفصلی و ۱ نفر (۱/۵٪) دارای تغییراتی مبنی بر کاهش فاصله فضای مفصلی بودند و در کلیشه رادیوگرافیک دست هیچ یک از آنها کیست پری آرتیکولار مشاهده نگردید. در مجموع از میان ۶۶ نفر موجود در این گروه سنی (۳۰-۵۰ سال)، ۱۷ نفر (۲۶٪) دارای یکی از تغییرات رادیوگرافیک مبنی بر استئوآرتروپاتی در کلیشه بعمل آمده از دست، بودند. به عنوان یک یافته اتفاقی، از کل ۶۶ نفر موجود در این گروه سنی، ۳۰ نفر (۴۵/۵٪) نیز دارای تغییراتی مبنی بر کلسیفیکاسیون عروقی در کلیشه رادیوگرافیک بعمل آمده از دست، بودند.

۱۰۹ نفر در گروه سنی ۵۰-۷۰ سال قرار داشتند که از این تعداد، ۳۹ نفر (۳۶٪) دارای تغییرات استئوپنی، ۱۴ نفر (۱۳٪) دارای تغییرات خوردگی مفصلی، ۷ نفر (۶/۵٪) دارای کیست پری آرتیکولار و ۲ نفر (۲٪) دارای تغییراتی مبنی بر کاهش فاصله فضای مفصلی بودند. در مجموع از میان ۱۰۹ نفر موجود در این گروه سنی (۵۰-۷۰ سال)، ۴۲ نفر (۳۸/۵٪) دارای یکی از تغییرات رادیوگرافیک مبنی بر استئوآرتروپاتی در کلیشه بعمل آمده از دست، بودند. به عنوان یک یافته اتفاقی، از کل ۱۰۹ نفر موجود در این گروه سنی، ۲۳ نفر (۲۱٪) نیز دارای تغییراتی مبنی بر کلسیفیکاسیون عروقی در کلیشه رادیوگرافیک بعمل آمده از دست، بودند.

۵۳ نفر در گروه سنی ۷۰-۹۰ سال قرار داشتند که از این تعداد، ۳۱ نفر (۵۸/۵٪) دارای تغییرات استئوپنی، ۱۹ نفر (۳۶٪) دارای تغییرات خوردگی مفصلی، ۱۱ نفر (۲۱٪) دارای کیست پری آرتیکولار و ۲ نفر (۴٪) نیز دارای تغییراتی مبنی بر کاهش فاصله فضای مفصلی بودند. در مجموع از میان ۵۳ نفر موجود در این گروه سنی (۷۰-۹۰ سال)، ۳۵ نفر (۶۶٪) دارای

دارای یکی از تغییرات رادیوگرافیک مبنی بر استئوآرتروپاتی در کلیشه بعمل آمده از دست، بودند. به عنوان یکی یافته اتفاقی، از ۱۱۱ نفر زن، ۲۵ نفر (۲۲/۵٪) نیز دارای تغییراتی مبنی بر کلسیفیکاسیون عروقی در کلیشه رادیوگرافیک بعمل آمده از دست، بودند. موارد فوق در نمودار شماره ۳ آورده شده است.



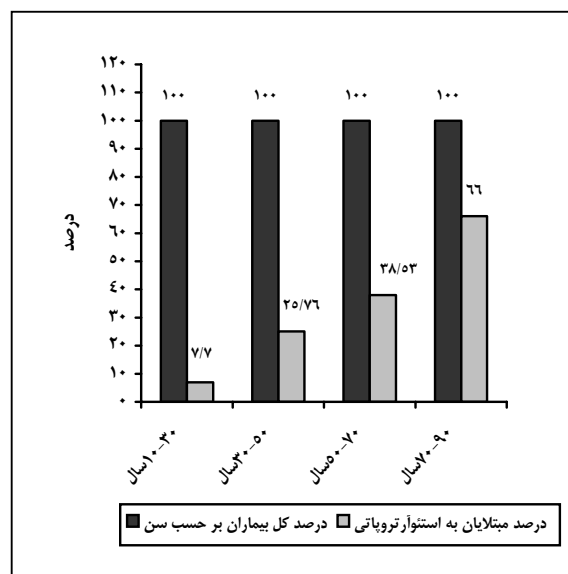
نمودار شماره ۳- میزان فراوانی تغییرات استئوآرتروپاتی در مفاصل دست براساس جنس

لازم به ذکر است، کل ۲۴۰ بیمار مورد مطالعه براساس مدت همودیلایز انجام شده به سه گروه زیر تقسیم شده‌اند: گروه اول: کسانی که کمتر از ۵ سال تحت همودیلایز قرار داشتند.

گروه دوم: کسانی که بین ۵-۱۰ سال تحت همودیلایز قرار داشتند.

گروه سوم: کسانی که بیش‌تر از ۱۰ سال تحت همودیلایز قرار داشتند.

از کل ۲۴۰ نفر مورد مطالعه، ۱۱۲ نفر در گروه اول (مدت دیالیز کمتر از ۵ سال) قرار داشتند که از این تعداد، ۷ نفر (۶٪) دارای تغییرات استئوآرتروپاتی و ۲ نفر (۱/۸٪) دارای تغییرات خوردگی مفصلی بودند و در کلیشه رادیوگرافیک

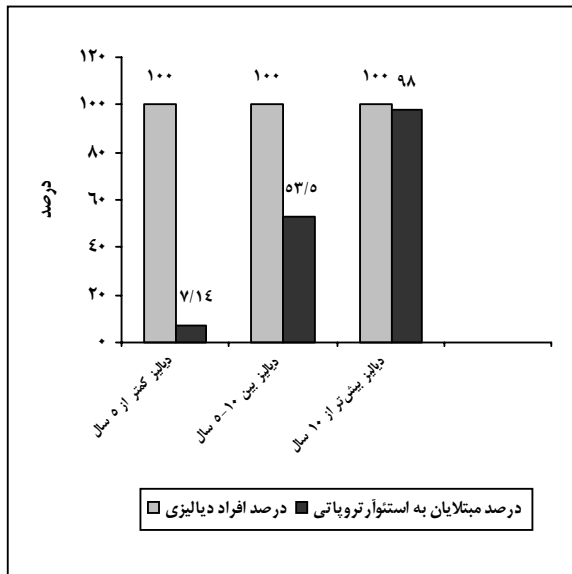


نمودار شماره ۲- میزان فراوانی تغییرات رادیولوژیک استئوآرتروپاتی در مفاصل دست براساس سن بیماران

از کل ۲۴۰ نفر مورد مطالعه، ۱۲۹ نفر مرد و ۱۱۱ نفر زن بودند.

از میان ۱۲۹ نفر مرد مورد مطالعه، ۴۷ نفر (۳۶٪) دارای تغییرات استئوآرتروپاتی، ۲۴ نفر (۱۹٪) دارای تغییرات خوردگی مفصلی، ۹ نفر (۷٪) دارای کیست پری آرتیکولار و ۳ نفر (۲٪) دارای تغییراتی مبنی بر کاهش فاصله فضای مفصلی در کلیشه رادیوگرافی بعمل آمده از مفاصل دست، بودند. در مجموع از میان ۱۲۹ نفر مرد مورد مطالعه، ۵۲ نفر (۴۰٪) دارای یکی از تغییرات رادیوگرافیک مبنی بر استئوآرتروپاتی در کلیشه بعمل آمده از دست، بودند. به عنوان یک یافته اتفاقی، از ۱۲۹ نفر مرد، ۳۲ نفر (۲۵٪) نیز دارای تغییراتی مبنی بر کلسیفیکاسیون عروقی در کلیشه رادیوگرافیک بعمل آمده از دست، بودند.

از میان ۱۱۱ نفر زن مورد مطالعه، ۳۹ نفر (۳۵٪) دارای تغییرات استئوآرتروپاتی، ۱۳ نفر (۱۲٪) دارای تغییرات خوردگی مفصلی، ۹ نفر (۸٪) دارای کیست پری آرتیکولار و ۲ نفر (۲٪) دارای تغییراتی مبنی بر کاهش فاصله فضای مفصلی در کلیشه رادیوگرافی بعمل آمده از مفاصل دست، بودند. در مجموع از میان ۱۱۱ نفر زن مورد مطالعه، ۴۳ نفر (۳۹٪)



نمودار شماره ۴- میزان فراوانی تغییرات رادیولوژیک استئوآرتروپاتی در مفاصل دست براساس مدت دیالیز

از میان ۲۴۰ نفر مورد مطالعه، ۱۳ نفر دارای سابقه بیماری‌های روماتولوژیک بودند که از این تعداد، ۱۲ نفر دارای سابقه لوپوس اریتماتوز (SLE = Systemic lupus erythematosus) و ۱ نفر دارای سابقه آرتریت روماتوئید (Rheumatoid arthritis=RA) بودند.

از میان ۱۲ بیمار دارای سابقه SLE، ۹ نفر (۷۵٪) دارای تغییرات استئوپنی، ۳ نفر (۲۵٪) دارای تغییرات خوردگی مفصلی و ۳ نفر (۲۵٪) دارای کیست پری آرتیکولار بودند و در کلیشه رادیوگرافیک دست هیچ یک از آنها تغییراتی مبنی بر کاهش فاصله فضای مفصلی مشاهده نشد. به عنوان یک یافته اتفاقی از کل ۱۲ بیمار دارای سابقه SLE، ۵ نفر (۴۲٪) نیز دارای تغییراتی مبنی بر کلسیفیکاسیون عروقی در کلیشه رادیوگرافیک بعمل آمده از دست، بودند. در مجموع از میان ۱۲ نفر دارای سابقه SLE، ۱۰ نفر (۸۳٪) دارای یکی از تغییرات رادیوگرافیک مبنی بر استئوآرتروپاتی در کلیشه بعمل آمده از دست، بودند.

یک نفر دارای سابقه RA در این مطالعه نیز دارای تغییرات رادیوگرافیک مبنی بر استئوآرتروپاتی در مفاصل دست بود که این تغییرات فقط شامل تغییرات استئوپنی بود. یعنی هیچ

دست هیچ یک از آنها، کیست پری آرتیکولار و تغییراتی مبنی بر کاهش فاصله فضای مفصلی مشاهده نشد. در مجموع از میان ۱۱۲ نفر موجود در این گروه (مدت دیالیز کمتر از ۵ سال)، ۸ نفر (۷٪) دارای یکی از تغییرات رادیوگرافیک مبنی بر استئوآرتروپاتی در کلیشه بعمل آمده از دست، بودند. به عنوان یک یافته اتفاقی، از کل ۱۱۲ نفر موجود در این گروه، ۲ نفر (۲٪) نیز دارای تغییراتی مبنی بر کلسیفیکاسیون عروقی در کلیشه رادیوگرافیک بعمل آمده از دست، بودند.

از کل ۲۴۰ نفر مورد مطالعه، ۸۶ نفر در گروه دوم (مدت دیالیز بین ۵-۱۰ سال) قرار داشتند که از این تعداد، ۳۹ نفر (۴۵٪) دارای تغییرات استئوپنی، ۱۱ نفر (۱۳٪) دارای تغییرات خوردگی مفصلی، ۳ نفر (۳/۵٪) دارای کیست پری آرتیکولار و ۱ نفر (۱٪) دارای تغییراتی مبنی بر کاهش فاصله فضای مفصلی بودند. در مجموع از میان ۸۶ نفر موجود در این گروه (مدت دیالیز بین ۵-۱۰ سال)، ۴۶ نفر (۵۳٪) دارای یکی از تغییرات رادیوگرافیک مبنی بر استئوآرتروپاتی در کلیشه بعمل آمده از دست، بودند. به عنوان یک یافته اتفاقی، از کل ۸۶ نفر موجود در این گروه، ۱۸ نفر (۲۱٪) نیز دارای تغییراتی مبنی بر کلسیفیکاسیون عروقی در کلیشه رادیوگرافیک بعمل آمده از دست، بودند.

از کل ۲۴۰ نفر مورد مطالعه، ۴۲ نفر در گروه سوم (مدت دیالیز بیش از ۱۰ سال) قرار داشتند که از این تعداد، ۴۰ نفر (۹۵٪) دارای تغییرات استئوپنی، ۲۴ نفر (۵۷٪) دارای تغییرات خوردگی مفصلی، ۱۵ نفر (۳۶٪) دارای کیست پری آرتیکولار و ۴ نفر (۹/۵٪) دارای تغییراتی مبنی بر کاهش فاصله فضای مفصلی بودند. در مجموع از میان ۴۲ نفر موجود در این گروه (مدت دیالیز بیش از ۱۰ سال)، ۴۱ نفر (۹۸٪) دارای یکی از تغییرات رادیوگرافیک مبنی بر استئوآرتروپاتی در کلیشه بعمل آمده از دست، بودند. به عنوان یک یافته اتفاقی، از کل ۴۲ نفر موجود در این گروه، ۳۷ نفر (۸۸٪) نیز دارای تغییراتی مبنی بر کلسیفیکاسیون عروقی در کلیشه رادیوگرافیک بعمل آمده از دست، بودند. موارد فوق در نمودار شماره ۴ آورده شده است.

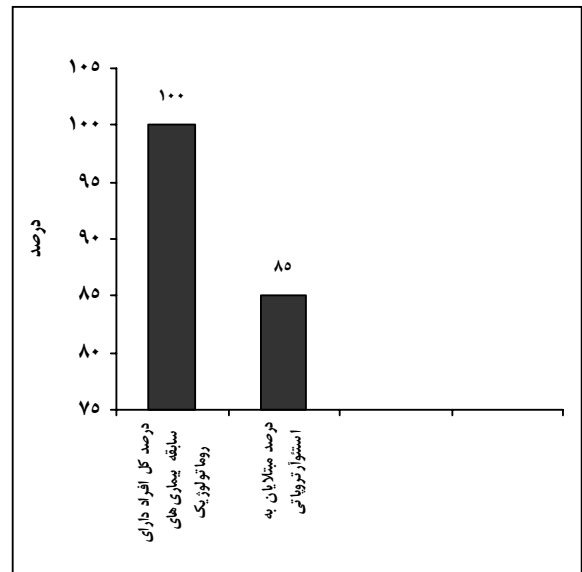
۳۰-۵۰ سال معادل ۲۶٪ بود. در مطالعه مذکور این میزان در گروه سنی ۳۰-۵۰ سال برابر با ۲۰٪ بود.<sup>(۱۲)</sup> میزان فراوانی تغییرات رادیولوژیک استئوآرتروپاتی در مفاصل دست در گروه سنی ۵۰-۷۰ سال معادل ۳۸/۵٪ بود. در مطالعه فیلادلفیا میزان فراوانی استئوآرتروپاتی در گروه سنی مذکور، ۲۹٪ بود.<sup>(۱۲)</sup> میزان فراوانی تغییرات رادیولوژیک استئوآرتروپاتی در مفاصل دست در گروه سنی ۷۰-۹۰ سال معادل ۶۶٪ بود. در مطالعه مذکور این میزان در گروه سنی بالای ۷۰ سال برابر با ۵۲٪ بود.<sup>(۱۲)</sup> تغییرات رادیولوژیک استئوآرتروپاتی در مفاصل دست در بیماران همودیالیزی مورد مطالعه در گروه سنی ۷۰-۹۰ سال شایع تر بود، که در مقایسه با مطالعات مرجع<sup>(۱۲)</sup> همخوانی دارد.

در این مطالعه، میزان فراوانی تغییرات رادیولوژیک استئوآرتروپاتی در مفاصل دست در جنس مذکر معادل ۴۰٪ و در جنس مونث معادل ۳۵٪ بود. در یک مطالعه که در آلمان صورت گرفت<sup>(۹)</sup>، میزان فراوانی تغییرات رادیولوژیک استخوانی در جنس مرد معادل ۲۵٪ و در جنس زن معادل ۲۹/۵٪ بود که اختلاف موجود با مطالعه حاضر می‌تواند ناشی از فقر کلسیم در رژیم غذایی جمعیت ایرانی باشد که موجب گردیده فراوانی استئوآرتروپاتی در جنس مرد افزایش یابد، در حالی که در کشورهای پیشرفته این میزان از تفاوت‌های جنسی استئوپروز تبعیت می‌نماید. در این مطالعه تغییرات رادیولوژیک استئوآرتروپاتی در مفاصل دست بیماران همودیالیزی، در جنس مذکر شایع تر بود.

میزان فراوانی تغییرات رادیولوژیک استئوآرتروپاتی در مفاصل دست در بیمارانی که کمتر از ۵ سال تحت همودیالیز قرار داشتند، معادل ۷٪ بود. در مطالعه‌ای که در استرالیای شمالی صورت گرفت<sup>(۷)</sup>، این میزان در بیماران با همودیالیز کمتر از ۵ سال برابر با ۱۲٪ مشاهده گردید و در مطالعه دیگری که در فیلادلفیا انجام شد<sup>(۱۲)</sup>، این میزان در گروه مذکور معادل ۵/۵٪ بود که با مطالعه حاضر همخوانی نسبی دارد. میزان فراوانی تغییرات رادیولوژیک استئوآرتروپاتی در مفاصل دست در بیمارانی که بین ۵ تا ۱۰ سال تحت همودیالیز قرار داشتند، معادل ۵۳٪

گونه تغییراتی مبنی بر خوردگی مفصلی، کیست پری آرتیکولار و کاهش فاصله فضای مفصلی و حتی کلسیفیکاسیون عروقی نداشت.

در مجموع از میان ۱۳ بیمار دارای سابقه بیماری‌های روماتولوژیک، ۱۱ نفر (۸۵٪) دارای یکی از تغییرات رادیوگرافیک مبنی بر استئوآرتروپاتی در کلیشه بعمل آمده از دست، بودند. موارد فوق در نمودار شماره ۵ آورده شده است.



نمودار شماره ۵- میزان فراوانی تغییرات رادیولوژیک

استئوآرتروپاتی در مفاصل دست براساس بیماری‌های روماتولوژیک از قبل موجود

در کل در طی این مطالعه، میانگین سنی بیماران، ۵۶ سال؛ میانه معادل ۵۶ سال و mode برابر با ۵۳ سال بود. حداقل سن بیماران، ۱۸ سال و حداکثر سن آنها، ۸۳ سال بود.

#### بحث

میزان فراوانی تغییرات رادیولوژیک استئوآرتروپاتی در مفاصل دست در گروه سنی ۳۰-۱۰ سال معادل ۸٪ بود. در یک مطالعه که در فیلادلفیا صورت گرفت این میزان در گروه سنی مذکور معادل ۵٪ بود.<sup>(۱۲)</sup> میزان فراوانی تغییرات رادیولوژیک استئوآرتروپاتی در مفاصل دست در گروه سنی

ناشی از اثر تجمعی پاراتورمون(PTH)، آلومینیوم، آمیلوئید و سایر فاکتورهای ناشناخته باشد.

به عنوان یک یافته اتفافی در بررسی کلیشه‌های رادیوگرافیک این بیماران، کلسیفیکاسیون عروقی نیز مشاهده گردید که در ۲۴٪ آنها وجود داشت. در مطالعه مرجع شماره ۱۲ این میزان در میان بیماران مورد مطالعه، ۱۰٪ ذکر شده است که این اختلاف می‌تواند نشان دهنده شیوع بیش‌تر هیپرپاراتیروئیدی و اثرات ناشی از آن در ایجاد کلسیفیکاسیون عروقی در مطالعه حاضر باشد.

#### نتیجه‌گیری

در این مطالعه مشخص گردید که شیوع استئوآرتروپاتی در بیماران همودیالیزی در ایران در کلیه گروه‌های سنی در مقایسه با مطالعات مشابه انجام شده در کشورهای خارجی، بیش‌تر است که این اختلاف می‌تواند به علت تفاوت‌های نژادی، نحوه تغذیه و یا روش انجام همودیالیز باشد.

در این مطالعه مشخص گردید که شیوع استئوآرتروپاتی در بیماران همودیالیزی در ایران در مردها بیش‌تر است، در صورتی که در مطالعات خارجی در زنها شایع‌تر می‌باشد. همچنین در این مطالعه مشخص گردید که شیوع استئوآرتروپاتی در بیماران همودیالیزی در ایران با افزایش طول دوره انجام دیالیز، بیش‌تر می‌شود که این نکته با مطالعات خارجی همخوانی دارد.

شیوع تغییرات استئوآرتروپاتی در بیماران همودیالیزی بالاست و این شیوع با افزایش مدت دیالیز افزایش می‌یابد؛ لذا لازم است این افراد هر چه زودتر تحت پیوند کلیه قرار بگیرند و همچنین میزان آلومینیوم موجود در محلول‌های دیالیزی تا حد امکان اصلاح گردد.

با توجه به بالا بودن میزان شیوع استئوآرتروپاتی در بیماران همودیالیزی طی این مطالعه، پیشنهاد می‌گردد در صورت امکان این بیماران هر چه زودتر تحت عمل پیوند کلیه قرار گیرند و یا در موارد مورد نیاز به انجام همودیالیز،

بود. در مطالعه مشابه در استرالیا شمالی، این میزان در گروه مذکور معادل ۴۳٪ بود که با مطالعه حاضر متفاوت می‌باشد.<sup>(۷)</sup> میزان فراوانی تغییرات رادیولوژیک استئوآرتروپاتی در مفاصل دست در بیماران که بیش‌تر از ۱۰ سال تحت همودیالیز قرار داشتند، معادل ۹۸٪ بود. در مطالعه استرالیا، این میزان در گروه بیماران با همودیالیز بالای ۱۰ سال برابر با ۸۷٪ ذکر گردید.<sup>(۷)</sup>

لازم به ذکر است در مطالعه‌ای که در فیلادلفیا انجام شد<sup>(۱۲)</sup> فراوانی تغییرات رادیولوژیک در بیماران با همودیالیز کمتر از ۵ سال، معادل ۵/۵٪ و در گروه با همودیالیز بیش‌تر از ۵ سال، معادل ۶۲٪ بود که در مطالعه حاضر این میزان در گروه اول برابر با ۷٪ و در گروه دوم (همودیالیز بیش‌تر از ۵ سال) برابر با ۶۷٪ بود که همخوانی نسبی مشاهده می‌شود. در این مطالعه تغییرات رادیولوژیک استئوآرتروپاتی در مفاصل دست در بیماران همودیالیزی که بیش‌تر از ۱۰ سال تحت همودیالیز قرار داشتند، شایع‌تر بود که این میزان با مطالعات مرجع<sup>(۷، ۱۲)</sup> همخوانی دارد. در این مطالعه، میزان فراوانی تغییرات رادیولوژیک استئوآرتروپاتی در مفاصل دست در بیماران دارای سابقه بیماری‌های روماتولوژیک (SLE و RA)، معادل ۸۵٪ بود. جهت مقایسه یافته‌ها، مطالعه مشابه‌ای در این زمینه یافت نگردید.

میزان فراوانی تغییرات رادیولوژیک استئوآرتروپاتی در مفاصل دست در ۲۴۰ بیمار همودیالیزی مراجعه کننده به بیمارستان شهید هاشمی‌نژاد در سال ۸۳-۱۳۸۲، معادل ۳۹/۵٪ بود. در مطالعه مشابه که در فیلادلفیا صورت گرفت<sup>(۱۲)</sup>، میزان فراوانی تغییرات رادیولوژیک استخوانی در ۱۰۲ بیمار همودیالیزی، معادل ۲۲٪ بود که این اختلاف می‌تواند ناشی از تفاوت در رژیم غذایی، روشهای انجام دیالیز و اختلافات نژادی بیماران باشد. اما در مطالعه مشابه دیگر<sup>(۳)</sup>، تغییرات استئوآرتروپاتی دست و مچ دست در ۴۰٪ بیماران که همودیالیز طولانی مدت دریافت می‌کردند، مشاهده گردید که این میزان با مطالعه حاضر مطابقت دارد و علت این تغییرات می‌تواند

12- Chung chou. Musculoskeletal manifestation in hemodialysis patients. J Rheumatology 1999; 12: 1149-53.

سعی در اصلاح میزان آلومینیوم موجود در محلول‌های دیالیزی گردد. همچنین توصیه می‌شود که این تحقیق در مقیاس وسیع‌تر و با حجم نمونه بیش‌تر در سراسر کشور انجام شود.

#### تقدیر و تشکر

این تحقیق با استفاده از حمایت مالی دانشگاه علوم پزشکی و خدمات بهداشتی - درمانی ایران انجام گردیده است. که بدین وسیله نویسندگان مقاله، مراتب تقدیر و تشکر خود را از مسؤولین آن مرکز و کلیه کارکنان بخش دیالیز و بخش رادیولوژی بیمارستان شهید هاشمی‌نژاد که در روند انجام طرح همکاری نمودند، ابراز می‌دارند.

#### فهرست منابع

- 1- Brenner B. The kidney. 6 th ed. Philadelphia: Saunders; 2004. p. 2132-54.
- 2- Kasper DL, Fauci AS, Braunwald E. Harrison's principles of internal medicine. 16 th ed. New York: Mc Graw Hill; 2005. p. 1463-72.
- 3- Pollack MC. Clinical Urography. 2 nd ed. Philadelphia: Saunders; 2001. p. 3065-70.
- 4- Henrich B. Principles & practice of Dialysis. 2 nd ed. Philadelphia: Lippincot; 1999. p. 310-11.
- 5- Nissenson AR, Fine RN. Dialysis therapy. 3 rd ed. Philadelphia: Hanley & Belfs; 2002. p. 417-19.
- 6- Schreir RW. Diseases of the kidney and urinary tract. 7 th ed. Philadelphia: Lippincott; 2001. p. 2994-8.
- 7- Alock M, Disney A. Dialysis related arthropathy. J Rheumatic dis 1998; 48: 409-20.
- 8- Van YP, Malghem J. Effect of dialysis on sign of DRA. Kidney Int 1991; 39: 1012-9.
- 9- Bernhard G. Distribution of periarticular erosion of the bones of the hand in CRF. J nephrology 1987; 7: 459-63.
- 10- Kurner MHJ, Madgwick JC. Musculoskeletal manifestation of amyloidosis. J Bone & Joint disease 1991; 73(B): 271-6.
- 11- Onishi A, Andness M, Maloney C. B2 microglobulin deposition in bone in CRF. Kidney Int 1998; 39: 990-5.



## *Evaluating the Frequency of Radiological Changes of Osteoarthropathy in Hand Joints in Hemodialysis Patients Referred to Hashemi-Nejad Hospital, Tehran(2003-2004)*

*\*M. Ghafoori, M.D.<sup>I</sup> M. Chegini, M.D.<sup>II</sup>*

### *Abstract*

**Background & Aim:** Hemodialysis increases the survival of patients with chronic renal failure. However, prolonged hemodialysis causes some complications including abnormal bone changes. This research was done to evaluate the frequency of the radiological changes of osteoarthropathy in hand joints in hemodialysis patients referred to Hashemi-Nejad Hospital.

**Patients & Methods:** In a cross-sectional study, 240 hemodialysis patients who referred to Hashemi-Nejad Hospital in Tehran were evaluated. Antero-Posterior radiography of hands from finger tips to distal bones of forearm was performed in all of these patients.

**Results:** Prevalence of osteoarthropathy was 39.5%. The most common radiologic finding was osteopenia with frequency of 36%. Other changes included: bone erosion(15%), periarticular cyst(8%), and articular narrowing(2%). Osteoarthropathy was seen in males more than females and in individuals with more than 10-year dialysis. The prevalence of vascular calcification as an incidental finding was 24%.

**Conclusion:** There was a high prevalence of osteoarthropathic changes in patients under hemodialysis. This prevalence increases with long duration of dialysis. Therefore, the early kidney transplantation is necessary for these patients. Also, the amount of aluminium in dialysis solutions should be controlled as much as possible.

**Key Words:** 1) Osteoarthropathy 2) Hand Joints 3) Hemodialysis

*I) Assistant Professor of Radiology. Hashemi-Nejad Hospital, Vali-Asr St. Iran University of Medical Sciences and Health Services. Tehran, Iran. (\*Corresponding Author)*

*II) Resident of Radiology. Iran University of Medical Sciences and Health Services. Tehran, Iran.*