

گزارش یک مورد تومور جدار شکم از منشای اوراکوس (Urachus) با پاتولوژی کارسینومای سلول ترانزیشنال (TCC)

چکیده

مقدمه: ما یک مورد تومور اوراکوس (Urachus) با پاتولوژی Transitional cell carcinoma به علت نادر بودن را در یک مرد ۵۳ ساله گزارش می‌کنیم.

معرفی بیمار: بیمار یک‌سال قبل به علت هیپرتروفی پروستات (BPH) عمل پروستاتکتومی شده است. از ۵ ماه قبل به علت درد جدار شکم مخصوصاً در ربع تحتانی شکم (LLQ) بررسی می‌شود، ابتدا برای بیمار سونوگرافی انجام می‌شود که در عضله رکتوس چپ یک توده هیپودنس نشان می‌دهد. در سی‌تی‌اسکن به عمل آمده نیز یک دانسیته که مطرح کننده هماتوم، آبسه یا ضایعه تومورال بوده مشاهده می‌شود. سیستوسکوپی انجام شده هیچ عنصر مخاطی را در مثانه نشان نمی‌دهد و بیمار از نظر کلینیکی نیز هیچ مشکل ادراری نداشته است. بیمار از درد شاکی بوده و در معاینه سریال نیز تومور سفت که در ماه‌های اخیر رشد قابل توجهی داشته است لمس می‌شود. بیمار در ۸۳/۱۰/۱۶ با تشخیص تومور نسج نرم با احتمال سارکوم یا تومور دسموئید (Desmoids) عمل جراحی شد، عضله رکتوس چپ با حاشیه سالم و قابل قبول برداشته شد، تومور به قله مثانه به صورت یک توده گسترش (expansion) داشت که آن نیز همراه تومور جدار برداشته و قسمتی از جدار مثانه نیز برداشته شد. آزمایش پاتولوژی Sarcomatoid TCC با منشای اوراکوس (Urachus) را نشان داد. مخاط قسمت برداشته شده مثانه سالم بوده است ولی قسمت عضلانی گرفتاری داشته است.

نتیجه‌گیری: در بررسی متون (literature) یک گزارش اوراکوس (urachus) از ژاپن یافتیم و تا جایی که بررسی‌ها نشان می‌دهد با اطلاعات ما sarcomatoid TCC با منشای urachus قبلاً گزارش نشده است.

کلیدواژه‌ها: ۱- کارسینومای سلول ترانزیشنال ۲- اوراکوس ۳- سارکوما ۴- دسموئید ۵- تومور

- *دکتر رسول عزیزی I
- دکتر رویا ستاره‌شناس II
- دکتر کمال حسینی III
- دکتر یوسف شفائی خانقاه IV

تاریخ دریافت: ۸۴/۱/۲۷، تاریخ پذیرش: ۸۴/۵/۲

مقدمه

باز ماندن اوراکوس نیز منجر به نقص جدار شکم می‌شود که با سونوگرافی، ظاهری شبیه به یک ضایعه کیستیک در فضای مایع دور جنین (Amniotic) نشان می‌دهد. چنین حالتی با یافته سونوگرافی در دوران جنینی و در شکم مادر با امفالوسل (omphalocel)، گاستروشزی (Gastroschisis)، هماتوم کورد و کیست Allantoic تشخیص افتراقی مطرح می‌شود.

Allantosis قسمت فوقانی Ventral cloacae جنینی می‌باشد. قسمت داخل شکمی Allantosis بنام اوراکوس (urachuse) نامیده می‌شود که به مثانه متصل شده است و قسمت خارج شکم هم به ناف وصل می‌شود. در زمان رشد و تکامل جنینی urachus آترزی پیدا می‌کند و بسته می‌شود. زمانی که بقایای آلانتوزیس باقی می‌ماند ممکن است اوراکوس باز بماند.

(I) دانشیار و متخصص جراحی عمومی، بیمارستان حضرت رسول اکرم (ص)، خیابان ستارخان، خیابان نیایش، دانشگاه علوم پزشکی و خدمات بهداشتی - درمانی ایران (*مؤلف مسؤول).

(II) استادیار و متخصص پاتولوژی، دانشگاه علوم پزشکی و خدمات بهداشتی - درمانی ایران.

(III) استادیار و متخصص اورولوژی، دانشگاه علوم پزشکی و خدمات بهداشتی - درمانی ایران.

(IV) دستیار جراحی عمومی، دانشگاه علوم پزشکی و خدمات بهداشتی - درمانی ایران.


عفونت مزمن مجاری ادراری و تشکیل سنگ از جمله عوارض بازماندن اوراکوس می باشد. تغییرات بدخیمی در باقیمانده اوراکوس نیز گزارش شده است. در گزارش های بدخیمی اوراکوس، آدنوکارسینوم نیز ذکر می شود ولی کارسینوم سلول ترانزیشنال (Transitional cell carcinoma) بسیار اندک است یا وجود ندارد.^(۱-۳)

معرفی بیمار

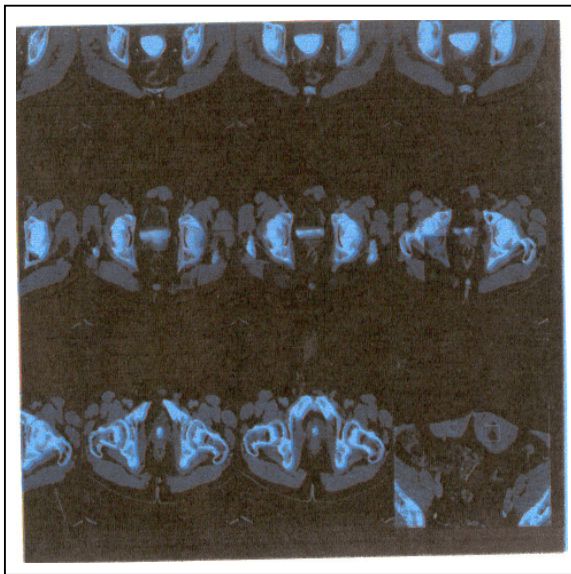
بیمار مردی ۵۳ ساله با ظاهری سالم بود که به علت درد جدار شکم مراجعه کرده بود. از حدود پنج ماه قبل متوجه توده ای در قسمت چپ و پایین شکم شده بود که در آن زمان نیز درد مختصر داشته است. طی معاینه بالینی تشخیص فتق رد شد. در سابقه بیمار، عمل پروستات به علت هیپرتروفی پروستات (BPH) در یک سال گذشته را داشت.

آزمایش های انجام شده نکته مثبت نداشت و کلیه آزمایش ها طبیعی بودند. بیمار هیچ مشکل ادراری را ذکر نمی کرد. با توجه به سابقه عمل پروستات، پیشنهاد شد سیستوسکوپی انجام شود که بعد از انجام هیچ نکته پاتولوژیکی یافت نشد. از پنج ماه قبل که درد و توده در جدار شکم پیدا شده بود بیمار تحت نظر قرار گرفت که بیشتر هماتوم بعد از عمل و یا تومور دسموئید (desmoid tumor) برای بیمار مطرح شد.

در تاریخ ۸۳/۸/۷ سونوگرافی از شکم و لگن انجام شد که در سونوگرافی، توده ای سمی اکو با جدار نسبتاً صاف به ابعاد ۴۹×۲۹ میلی متر که در مرکز یک سایه (lucency) کوچک داشت (شکل شماره ۱) و احتمال نکروز را مطرح می کرد نشان داده شد. در سی تی اسکن بزرگی غیر قرینه عضله رکتوس چپ مشاهده می شد که در قسمت مرکز ناحیه هیپودنس بود. با توجه به نتایج سونوگرافی و سی تی اسکن، هماتوم مزمن که در حال جذب شدن است، آبسه و یا با احتمال کم ضایعات تومورال مطرح می شد. کبد و کلیه ها و طحال و سایر ارگان های داخل شکمی و خلف صفاق نرمال بودند (شکل شماره ۲).



شکل شماره ۱- سونوگرافی توده ای سمی اکو با جدار نسبتاً صاف که در مرکز یک Lucency کوچک دارد.



شکل شماره ۲- در Ctscan بزرگی غیرقرینه عضله رکتوس چپ مشاهده می شود.

از آن جا که بیمار مرتب تحت نظر بوده و معاینه می شد افزایش حجم تومور و فزونی درد بیمار منجر به تصمیم به عمل جراحی شد. قبل از عمل نیز مجدداً سیستوسکوپی توسط پزشکی که عمل پروستات (BPH) بیمار را انجام داده بود، انجام گرفت، باز هم ضایعه ای در مخاط مثانه مشاهده نشد

در بررسی میکروسکوپی، نئوپلاسمی متشکل از سلول‌های پوششی ترانزیشنال با میزان تمایز مختلف دیده می‌شود. سلول‌های تومورال ژانت و تصاویر میتوزی با تعداد متغیر مشهود است. جزایری از سلول‌های تومورال به طور منتشر در لابه‌لای عضلات صاف قرار گرفته‌اند.

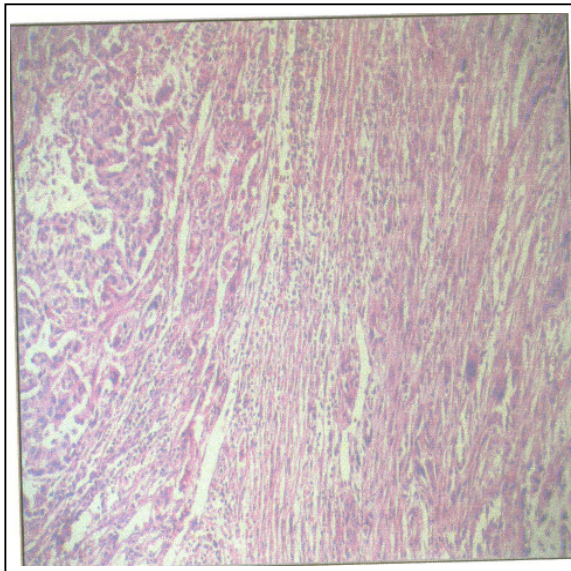
در بعضی مناطق، تمایز سلولی به هم خورده سلول‌ها، دوکی شکل و گاه چند هسته‌ای می‌باشند. نواحی نکروز و التهاب و کلسیفیکاسیون موضعی مشهود است. در برش‌های تهیه شده از نواحی اطراف، عضلات مخطط آتروفیه و فاقد تهاجم تومورال دیده می‌شود.

همچنین ساختمان دو عقده لنفاوی بدون درگیری نئوپلاستیک مشاهده شد. نمای میکروسکوپی نمونه کوچک‌تر، نئوپلاسم مزبور را با مناطق وسیعی از نکروز و التهاب و خونریزی نشان می‌دهد که به عضلات صاف تهاجم یافته است. البته حاشیه این توده عاری از درگیری نئوپلاستیک است (شکل شماره ۴ و ۵).

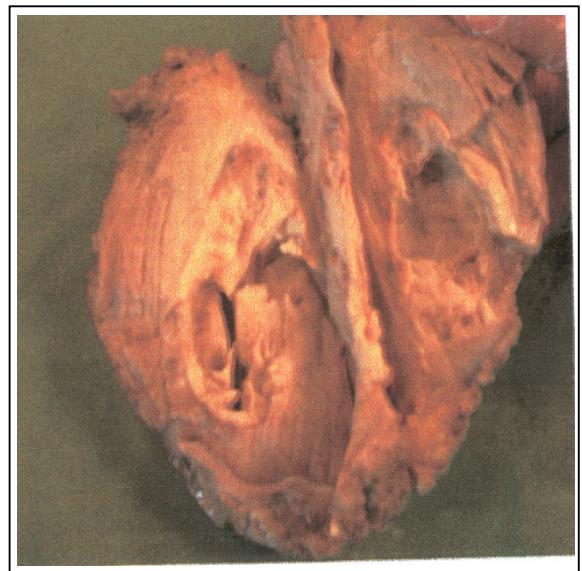ولی نشانه‌ای از فشار بیرونی به قله مثانه دیده می‌شد. هیچ علامت ارولوژیک دیگر کلینیکی و آزمایشگاهی نداشت.

تشخیص تومور نسج نرم جدار شکم با احتمال تومور دسموئید یا سارکوم و یا حتی هماتوم، باعث تصمیم‌گیری به عمل جراحی گردید. با توجه به درد و رشد تومور و با احتمال زیاد سارکوم، اقدام به جراحی شد و ضرورتی به بیوپسی قبل از عمل احساس نشد.

گزارش پاتولوژی: در بررسی ماکروسکوپی، نمونه بزرگ‌تر (چسبیده به جدار شکم)، عبارت از توده‌ای کرم و زرد رنگ به ابعاد $13 \times 9 \times 8$ سانتی‌متر است که در قسمتی از سطح، توسط فاشیای خاکستری (6×5 سانتی‌متر) پوشیده شده است. در سطح مقطع در مرکز کیستی با قطر تقریبی ۳ سانتی‌متر و سطح داخلی کرم رنگ و نامنظم دیده می‌شود و در اطراف کیست، توموری سفید و خاکستری با مناطق نکروزه کرم رنگ و قوام الاستیک با ضخامت متغیر از ۲ تا ۴ سانتی‌متر مشاهده شد که از اطراف به ترتیب توسط بافت قهوه‌ای و بافت چربی احاطه می‌شود. نمونه کوچک‌تر (چسبیده به مثانه) توده‌ای نامنظم کرم خاکستری به ابعاد $4 \times 4 \times 5$ سانتی‌متر با قوام سفت و سطح مقطع کرم خاکستری می‌باشد (شکل شماره ۳).



شکل شماره ۴- نمای میکروسکوپی کارسینوم ترانزیشنال اوراکوس با درجه (grade) بالا و نمای سارکوماتوئید

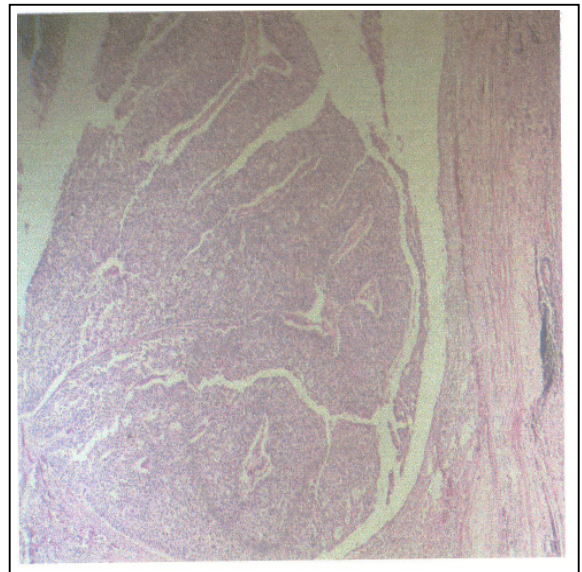


شکل شماره ۳- نمای ماکروسکوپی تومور جراحی شده با حاشیه و حفره داخلی آن

بود و قابل جا انداختن (reducible) نبود. درد بیمار نیز خیلی زیاد نبود و فعالیت روزانه خود را انجام می‌داد. سی‌تی‌اسکن حدود تومور را نشان داده بود و نکروز وسط آن را می‌توان به حساب بزرگی تومور گذاشت. با توجه به قابل قبول بودن یافته سی‌تی‌اسکن و مطابقت با یافته‌های کلینیکی، برای انجام MRI ضرورتی احساس نمی‌شد. البته MRI یکی از روش‌های مطمئن برای تشخیص تومورهای نسج نرم جدار شکم به حساب می‌آید. ضرورت عمل جراحی با توجه به سیر پیشرونده بزرگی تومور باعث شد که از بیوپسی نیز صرف نظر شود. درمان این بدخیمی‌ها رزکسیون تومور با حدود لبه‌های سالم (tumor-free margin) می‌باشد. این کار برای بیمار انجام شد و بازسازی جدار شکم با مش (prosthetic mesh) انجام گرفت. روش دیگر بازسازی فلاپ پوستی عضلانی (myocutaneous flap) نیز می‌توان برای بیمار انجام داد.^(۱)

تومور دسموئید (Desmoid tumor) یکی دیگر از تشخیص‌های احتمالی قابل طرح بود. تومور دسموئید یک فیروماتوزیس می‌باشد که یا به صورت اسپورادیک یا جزئی از تظاهرات بیماری ارثی پولیپوز فامیلیال یا FAP می‌باشد. تومور دسموئید اسپورادیک در جدار شکم یا در قسمت شانه پدیدار می‌شود، در حالی که نوع ارثی همراه با FAP در داخل شکم و در مزانتر دیده می‌شود. برعکس سارکوم‌ها، فیروماتوزیس‌ها بدون میتوز کاملاً تمایز یافته هستند ولی علی‌رغم ظاهر هیستولوژیکی خوش‌خیم، دسموئید تومور خیلی نفوذ کننده (infiltrative) بوده و حتی با رزکسیون کامل نیز احتمال عود زیاد است.

MRI روش تشخیصی خوبی است که حدود تومور و گسترش آن را به ارگان‌های داخل شکم نشان می‌دهد. معمولاً بدون درد است، مگر وسعت و بزرگی باعث فشار به اعضاء مجاور و عناصر عصبی عروقی (neurovascular) سبب ایجاد درد شود. درمان جراحی حتی با برداشتن کامل تا لبه‌های سالم (Tumor-free margin) عود موضعی تا ۴۰ درصد گزارش شده است. موثرترین درمان، جراحی با حفظ حاشیه می‌باشد.^(۱، ۲، ۵)



شکل شماره ۵- نمای میکروسکوپی کارسینوم ترانزیشنال اوراکوس با درجه (grade) پائین

با توجه به نمای میکروسکوپی، تشخیص پاتولوژی عبارت از کارسینوم ترانزیشنال سارکوماتوئید می‌باشد که منشاء آن کیست اوراکوس بوده و به جدار مثانه نیز تهاجم یافته است.

بحث

به دلیل نادر بودن، قبل از مشخص شدن نتیجه پاتولوژی تشخیص درست داده نشده بود. تشخیص‌های افتراقی که با توجه به علائم بالینی، سونوگرافی و سی‌تی‌اسکن برای بیمار مطرح بود، شامل: سارکوم جدار شکم، تومور دسموئید و هماتوم عضله رکتوس بود. سارکوم‌های تنه (Truncal) شامل سارکوم جدار قفسه صدری و جدار شکم حدود ۱۰ درصد سارکوم‌ها را شامل می‌شود. از نظر پاتولوژی لیپوسارکوم، رابدومیوسارکوم، لیومیوسارکوم و فیبروز هیستوسیتومای بدخیم را می‌توان نام برد. معمولاً سارکوم جدار شکم درد ندارد ولی مشخصاتی که به نفع وجود چنین ضایعه تومورالی مطرح بود^(۴، ۵) شامل موارد زیر می‌شد؛ ۱- اندازه بزرگ و بیش از ۵ سانتیمتر ۲- در مدت زمان محدود اندازه آن بزرگ‌تر شده بود و به جدار چسبیده (fix)

تا گزارش نتیجه پاتولوژی تشخیص داده نشده بود. طبیعی است که در برخورد با بیماری که توده بزرگ و قابل لمس و چسبیده به جدار (fix) در جدار شکم دارد به پاتولوژی‌های شایع مثل سارکوم‌ها - دسموئید و هماتوم عضله رکتوس بیشتر فکر کنیم و با توجه به مطابقت علایم بیمار با پاتولوژی‌های ذکر شده سعی شد توده به طور کامل و با لبه سالم (Margin) عاری از تومور جراحی برداشته شود. در واقع اگر تشخیص قبل از عمل هم به درستی گذاشته می‌شد راه درمان همان جراحی و برداشتن (excision) کامل بود.^(۹)

منابع

- 1- Kilicday EB, Kilicday H, Bagin T, Tarim E, Yanik F. Large pseudocyst of the umbilical cord associated with patent urachus. J Obstet Gynaecol Ren 2004; 30(6): 444-7.
- 2- Suji M. A case of abdominal desmoid tumor that was difficult to differentiate from urachal tumor. Hinoyokika kiyu 2004; 50(7): 489-92.
- 3- Salinas Sanchez AS, Alcalá-santaella casanova C, Martinez Martin M, Pastor Gazman TM, Canamares Pabolaza L, Virseda Rodriguez J. Adeno carcinoma of the urachus. Arch Esp Urol 1991; 44(1): 31-6.
- 4- Bland-Karakousis-Copeland. Atlas of surgical oncology: pages 302-312. W.B.Saunders company 1995, Philadelphia, Pennsylvania PP: 1910-6.
- 5- Stojadinovic A, Hoos A, Karpooff HM, Leang DH, Antonesca CR, Brennan MF, et al. Soft tissue Tumors of the abdominal wall: analysis Arch surg 2001; 136(1): 70-90.
- 6- Mack LA, Temple WJ, DeHaas WG, Schachar N, Morris DG, Kurien E. Groin soft tissue Tumors-a challenge for local control and reconstruction: a prospective cohort analysis. J Surg Oncol 2004; 1986(3): 147-51.
- 7- Abe K, Wada T, Ueda M, Ohishiy. Transitional cell carcinoma of urachus. A case report, Article in Japanese. Hinoyokika kiyu 2000; 46(9): 631-4.
- 8- Jany I, Messing E. Molecular mechanisms and pathways in bladder cancer development and progression. Cancer control 2000; 7: 325-334.
- 9- Clay Cothren, Paul Ferucci, Alden H Harken, Robert Veve, Christina A. Finlayson, et al. Urachal carcinoma: key points for the general surgeon. The American Surgeon 2002; 68: 201-203.

هماتوم عضله رکتوس (Rectus sheath) معمولاً به دنبال تروماهای مختلف از جمله جراحی پدید می‌آید. مخصوصاً در بیمارانی که به عللی داروهای ضد انعقادی دریافت می‌کنند و کنترل خوبی نشدند، احتمال بروز آن بیشتر است.

در صورتی که هماتوم در بالای خط نیمه هلالی (semicircular line) باشد، به علت محدودیت فضا، انتشار و گسترش (expansion) محدودی پیدا می‌کند. در حالی که در پایین این خط احتمال انتشار هماتوم بیشتر است. سونوگرافی و CTscan از روش‌های تشخیصی مناسبی می‌باشد. درد علامت شایعی است و با حرکت، شدت درد بیشتر می‌شود.^(۵)

به دلیل نادر بودن TCC با منشاء اوراکوس (یک مورد) اطلاعات محدودی در این رابطه موجود است.^(۷) ولی TCC (Transitional cell carcinoma) ۹۰ درصد کانسره‌های دستگاه ادراری را تشکیل می‌دهد. اپی‌تلیوم پوشاننده سیستم ادراری که urothelium گفته می‌شود در معرض مواد سرطان‌زا که از سیستم ادراری دفع می‌شوند قرار می‌گیرد که به وسیله آنزیم‌های هیدرولیز کننده ادرار تغییر یافته و روی اروتلیوم اثر می‌گذارد. شیوع زیاد کانسر لگنچه کلیه و مثانه در افرادی که با رنگ آنیلین (aniline) کار می‌کنند دیده شده است.

علاوه بر این، شیوع کانسر مثانه تا ۲۰ درصد در افرادی که در معرض مواد شیمیایی که در صنعت ساخت آلومینیوم - مواد رنگی - صنعت نفت کار می‌کنند بیشتر است. آرایشگرها و رنگ‌کننده‌های مو نیز در معرض ابتلا به کانسر مثانه هستند. سی‌تی‌اسکن و IVP، پیلوگرافی رتر و گراد وسایل تشخیصی مهمی برای کانسر مثانه به شمار می‌روند با این حال سیستم‌سکپی اقدام اصلی و مهم جهت تشخیص می‌باشد.^(۸)

نتیجه‌گیری

مورد گزارش شده یک Sarcomatoid TCC با منشاء urachus که بسیار نادر است بود که به علت شیوع نادر آن

Abdominal Wall Tumor with Pathology of Sarcomatoid Transitional Cell Carcinoma Originating from Urachus: A Case Report And Literature Review

*^IR. Azizi, M.D. ^{II}R. Setareh Shenasi, M.D. ^{III}K. Hosseini, M.D.
^{IV}Y. Shafaei Khanghah, M.D.

Abstract

Introduction: We report a case of sarcomatoid transitional cell carcinoma of urachus in a 53-year-old man with unusual and very rare pathology.

Case Report: The patient was operated for BPH a year before his admission. He complained from abdominal pain and palpable tumoral mass in left rectus muscle for five months. At follow-up, abdominal ultrasonography showed one semi echo mass in left rectus muscle. Then, abdominal and pelvic CT scan with double contrast study revealed asymmetric enlargement of the left rectus muscle. The density of the muscle was in homogeneous central hypodensity region. Suggestive of chronic resorbing hematoma, abscess or rare tumoral lesion, cystoscopy showed no space occupying lesion in mucosa of bladder, but external pressure was identified in dome of bladder. The patient was operated with possibility of soft tissue tumor of abdominal wall and with high probability suspect for sarcoma or desmoids tumor. Post-operative pathological diagnosis was sarcomatoid transitional cell carcinoma of urachus.

Conclusion: In review of the literature we found only one case with TCC of urachus, and to our knowledge no case of sarcomatoid TCC of urachus has been reported before.

Key Words: 1) Transitional Cell Carcinoma 2) Urachus 3) Sarcoma 4) Desmoid 5) Tumor

^{I)} Associate Professor of General Surgery Department. Hazrat Rasoul Hospital. Niayesh Ave. Sattarkhan St. Iran University of Medical Sciences and Health Services. Tehran, Iran. (*Corresponding Author)

^{II)} Assistant Professor of Pathology. Iran University of Medical Sciences and Health Services. Tehran, Iran.

^{III)} Assistant Professor of Urology. Iran University of Medical Sciences and Health Services. Tehran, Iran.

^{IV)} Resident of General Surgery. Iran University of Medical Sciences and Health Services. Tehran, Iran.