

گزارش یک مورد مننژیوم اکسترا دورال خارج جمجمه‌ای

چکیده

مقدمه: مننژیوم اکستراکرایال یک تومور نادر است که در نواحی مانند گوش میانی، استخوان تمپورال، حفره سینونازال، اوربیت، داخل دهان، غده پاروتید و بافت‌های نرم سر و گردن رخ می‌دهد. معرفی بیمار: مورد معرفی شده آقای ۶۸ ساله می‌باشد که با شکایت درد گردن هنگام فلکسیون از ۵ سال پیش و توده قابل لمس از ۲ سال قبل در مثلث خفی گردن به بیمارستان مراجعه کرد. نتیجه‌گیری: برای بیمار FNA انجام شد و ضایعه اپی‌تلیال گزارش شد. در نهایت اکسیژون توده انجام شد و تشخیص مننژیوم مطرح شد که با رنگ‌آمیزی ایمنوهیستوشیمی شامل ویمنتین و EMA مثبت و GFAP منفی تشخیص بالینی بیمار تأیید شد.

کلیدواژه‌ها: ۱- مننژیوم ۲- اکسترا دورال ۳- ایمنوهیستوشیمی

*دکتر پریسا حسین پور I

دکتر فروغ هاشمی II

تاریخ دریافت: ۸۴/۳/۱۸، تاریخ پذیرش: ۸۴/۶/۹

مقدمه

شایع‌ترین انواع میکروسکوپی این تومور شامل نوع منگوتلیال (سن‌سی‌شیال)، فیبروپلاستیک و ترانزیشنال می‌باشند. منگوتلیال مننژیوم با سلول‌های یک شکل یک دست با هسته‌های بیضی و توزیع کروماتین اتفاقی، انکوزیون کاذب داخل هسته‌ای و دیواره‌های نازک کلاژنی که سبب نمای لب‌لار می‌شود، مشخص می‌شود.

از نظر ایمنوهیستوشیمی (IHC)، آنتی‌ژن غشاء اپی‌تلیالی (EMA) (Epithelial Membranous Antigen)، ویمنتین مثبت، پروتئین فیبریلا گلیال GFAP (Glial fibrillary acid protein) و آنتی‌ژن عضله صاف SMA (Smooth Muscle antigen) منفی دارند. ندرتاً این تومورها سیتوکراتین و S100 مثبت پیدا می‌کنند.

مننژیوم توموری با رشد آهسته است که از سلول‌های cap (پرده) آراکنوئید منشا می‌گیرد.^(۱) به طور شایع‌تر یک ضایعه اینتراکرایال و چسبیده به دورا است ولی ندرتاً می‌تواند اکستراکرایال باشد که بیشتر از همه در نواحی مانند گوش میانی، استخوان تمپورال، حفره سینونازال، اوربیت، داخل دهان، غده پاروتید بافت‌های نرم سر و گردن قرار می‌گیرد.^(۲)

یافته‌های رادیولوژیکی ضایعه معمولاً غیراختصاصی است؛ شامل یک توده بافت نرم با خوردگی و تخریب موضعی استخوان که ممکن است کلسیفیکاسیون نقطه‌ای داشته باشد. از نظر ماکروسکوپی، تومور به صورت یک توده سفت خاکستری سفید تا صورتی است که در هنگام برش قوام شنی (gritty) دارد.

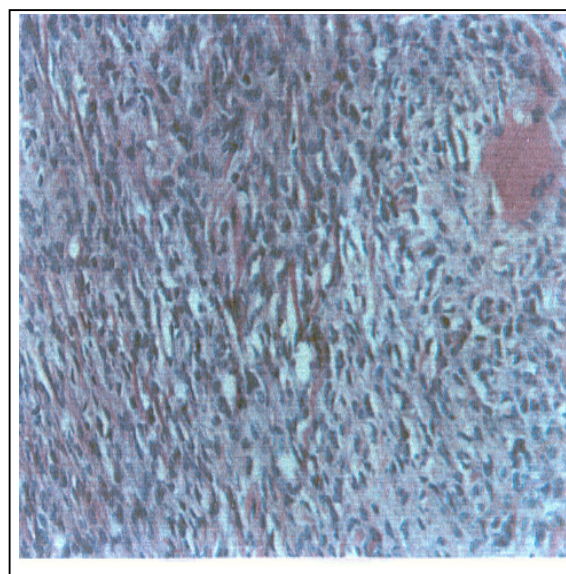
I) دستیار پاتولوژی، دانشگاه علوم پزشکی و خدمات بهداشتی - درمانی ایران، تهران (*مؤلف مسؤول).

II) استادیار و متخصص پاتولوژی، دانشگاه علوم پزشکی و خدمات بهداشتی - درمانی ایران، تهران.

معرفی بیمار


بیمار آقای کشاورز و ۶۷ ساله بود که با شکایت درد هنگام خم کردن گردن به سمت جلو که از حدود پنج سال پیش شروع شده بود مراجعه کرد. بیمار از حدود دو سال پیش متوجه توده‌ای در خلف گردن شده بود که قطر توده در هنگام معاینه بیمار حدود ۶ سانتی‌متر بود و توده در مثلث خلفی گردن قرار داشت. در سی‌تی‌اسکن، توده‌ای جامد - کیستیک با حدود نامنظم و با قطر ۶/۵ سانتی‌متر در سمت چپ در مجاورت ستون مهره‌ها مشاهده شد. برای بیمار آسپیراسیون با سوزن (FNA) انجام شد که یک ضایعه خوش‌خیم اپی‌تلیال گزارش شد.

بیمار تحت عمل جراحی اکسیزیون ضایعه قرار گرفت که توده‌ای سفت و سفید رنگ با چسبندگی به لامینا، جسم مهره‌های C2 و C3 و همچنین به حلق خارج شد. نمونه در ظرف حاوی فرمالین به بخش پاتولوژی ارسال شد، مشخصات آن به صورت توده‌ای با سطح نامنظم به رنگ سفید با قوام سفت بود که به سختی با چاقو بریده می‌شد. در سطح نامنظم، نواحی هموزن سفیدرنگ مشهود بود. از نظر میکروسکوپی هم تومور، مشخصه مننژیوم مننگوتلیال را داشت (تصویر شماره ۱).

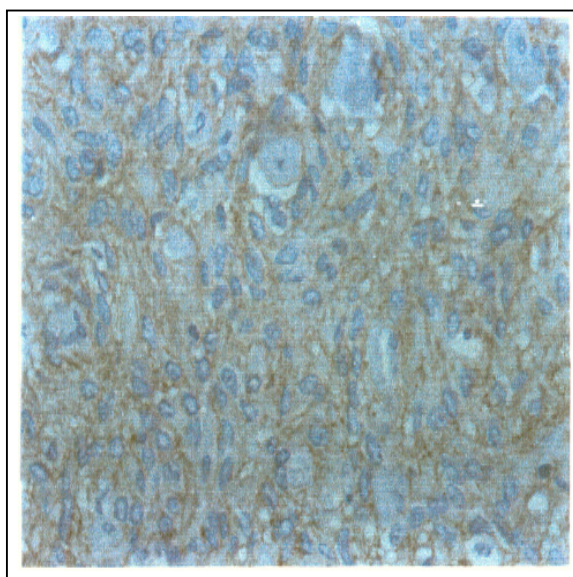


تصویر شماره ۱- نمای میکروسکوپی تومور

برای بیمار IHC انجام شد که با توجه به EMA و ویمنتین مثبت (تصاویر شماره ۲ و ۳) و GFAP منفی، تشخیص مننژیوم بیمار قطعی شد.



تصویر شماره ۲- رنگ‌آمیزی جهت EMA، همانطور که مشاهده می‌شود مثبت است.



تصویر شماره ۳- رنگ‌آمیزی جهت ویمنتین، همانطور که مشاهده می‌شود مثبت می‌باشد.

بحث

مننژیوم شایع‌ترین تومور خوش‌خیم مغز است و شیوع آن حدود ۲۰ درصد کلی تومورهای مغز می‌باشد.

اکسترا کرانیال مننژیوم فوق‌العاده نادر است که اغلب محدود به سر و گردن است اما گاهی در بافت نرم اطراف مهره‌ها، ریه و ... هم گزارش شده است.^(۲)

اکسترا کرانیال مننژیوم معمولاً با علایم غیراختصاصی در ارتباط با ضایعه فضاگیر در محل ضایعه تظاهر می‌کند. میانگین سنی بروز آن، دهه پنجم زندگی است و در بچه‌ها نادر است. در زنان شایع‌تر از مردان می‌باشد.^(۳، ۴) و این ارجحیت جنسی در سنین بالا از بین می‌رود.^(۲)

از نظر میکروسکوپی، انواع اکسترا کرانیال بیشتر از نوع مننگوتلیال (سن‌سی‌شیال) هستند. درجه‌بندی مننژیوم اساساً بر مبنای تعداد میتوز می‌باشد؛ در صورتی که تعداد میتوز بیشتر از ۴ تا در هر ۱۰ hpf باشد، آتیپیکال مننژیوم و اگر بیشتر از ۲۰ تا در ۱۰ hpf باشد، آناپلاستیک (بدخیم) گفته می‌شود، علاوه بر این اگر ضایعه‌ای ۳ یا بیشتر از نماهای زیر را نشان دهد آتیپیکال است؛ افزایش سلولاریتی، نکروز، high N/C، هستک برجسته و رشد Patternless یا Sheat) که البته این درجه‌بندی بافت‌شناسی برای تومورهای اکسترا کرانیال اهمیت ندارد.^(۳)

درمان اکسترا کرانیال مننژیوم، برداشت کامل بدون نیاز به درمان تکمیلی است. عود ضایعه اغلب به دلیل عدم برداشت کامل ضایعه اولیه است. پروگنوز ضایعات اکسترا کرانیال عالی با دوره فقدان بیمار ۵ و ۱۰ ساله به ترتیب ۸۲ و ۷۸ درصد است.

منابع

- 1- Kleihues P, Cavenee WK. Pathology and genetics of tumors of the nervous system. World Health organization classification of tumors. 2nd ed. Newyork: ARC press; 2000. 176-184.
- 2- Wenig B. Atlas of tumor pathology. 2nd ed. London: Saunder's; 1993. 373-374.
- 3- Thompson LDR, Gyure KA. Extracranial sinonasal tract meningioma. Am J Surg pathol 2000; 24(5): 640-650.
- 4- Millo SE, Gaffey MJ, Frierson HF. Atlas of tumor pathology tumors of the upper Aerodigestive tract and Ear. 3rd ed. New york. Churchill livingstone; 2000. 145-147.

Extracranial Meningioma: A Case Report

**P. Hosseinpour, M.D.^I F. Hashemi, M.D.^{II}*

Abstract

Introduction: Extracranial meningioma is a rare tumor which is located in middle ear, temporal bone, sinonasal cavity, oral cavity, parotid gland and soft tissue of head and neck.

Case Report: The case of the present study was a 67-year-old male patient who referred with pain complaint during flexion of neck from 5 years ago and palpable mass in posterior neck triangle from 2 years ago.

Conclusion: Fine needle aspiration was performed and epithelial lesion was reported. Finally excision of the mass was performed and the diagnosis of meningioma was made. This diagnosis was confirmed by immunohistochemical staining which were vimentin, EMA positive and GFAP negative.

Key Words: 1) Meningioma 2) Extradural 3) Immunohistochemistry

*I) Pathology Resident. Iran University of Medical Sciences and Health Services. Tehran, Iran. (*Corresponding Author)*

II) Assistant Professor of Pathology. Iran University of Medical Sciences and Health Services. Tehran, Iran.