

مقایسه سه نوع رنگ آمیزی هماتوکسیلین و ائوزین، گیمسا و هماتوکسیلین و ائوزین با هماتوکسیلین طولانی مدت برای تشخیص هلیکوباکترپیلوری در بیوپسی‌های معده افراد مبتلا به گاستریت مزمن

چکیده

زمینه و هدف: با توجه به فراوانی بروز بیماری‌های آماسی دستگاه گوارش فوقانی و اثبات نقش هلیکوباکترپیلوری در پاتوژنز آنها، مطالعه‌ای جهت ارزیابی توانایی روشهای مختلف رنگ آمیزی در شناسایی این باکتری طراحی شد. روش بررسی: طی یک مطالعه تحلیلی - مقطعی، ۵۰ بیمار مراجعه کننده به درمانگاه‌های دانشگاه علوم پزشکی ایران که از علایم دستگاه گوارش فوقانی رنج می‌بردند، انتخاب شده و تحت اندوسکوپی قرار گرفتند. سپس نمونه‌های بیوپسی تهیه شده با ۳ روش رنگ آمیزی شامل گیمسا، هماتوکسیلین و ائوزین معمولی (Haematoxylin and Eosin=H&E) و هماتوکسیلین و ائوزین با هماتوکسیلین طولانی مدت، رنگ شده و با استفاده از آزمون آماری مکنمار توانایی آنها جهت تشخیص هلیکوباکترپیلوری مورد مقایسه قرار گرفتند.

یافته‌ها: رنگ آمیزی گیمسا و H&E با هماتوکسیلین طولانی مدت در ۲۷ بیمار (۵۴٪ بیماران) و رنگ آمیزی H&E معمولی در ۲۱ بیمار (۴۲٪ بیماران)، *Helicobacter Pylori* (H.pylori) را نشان دادند. میزان همخوانی رنگ آمیزی گیمسا و H&E با هماتوکسیلین طولانی مدت، ۱۰۰٪ بود در حالی که میزان همخوانی رنگ آمیزی H&E معمولی با این دو رنگ آمیزی، ۸۸٪ و حساسیت آن، ۷۷٪ بود.

نتیجه‌گیری: رنگ آمیزی H&E با هماتوکسیلین طولانی مدت دارای حساسیتی معادل رنگ آمیزی گیمسا است و به علت سهولت انجام کار و عدم نیاز به رنگ آمیزی اضافی، جهت تشخیص سایر موارد پاتولوژیک، جایگزین مناسبی برای رنگ آمیزی‌های H&E و گیمسا محسوب می‌شود.

کلیدواژه‌ها: ۱- هلیکوباکترپیلوری ۲- رنگ آمیزی گیمسا

۳- رنگ آمیزی هماتوکسیلین و ائوزین

۴- رنگ آمیزی هماتوکسیلین و ائوزین با هماتوکسیلین طولانی مدت

تاریخ دریافت: ۸۳/۱۲/۹، تاریخ پذیرش: ۸۴/۴/۱

مقدمه

در واقع این باکتری، مهم‌ترین عامل سببی در بیماران گاستریت مزمن است و از طرفی به عنوان عامل احتمالی در ایجاد کارسینوم و لنفوم معده نیز مطرح است^(۱، ۲)، بنابراین تشخیص زودرس و سریع عفونت و درمان سریع‌تر آن برای جلوگیری از عوارض بعدی بسیار حایز اهمیت است.^(۱) اطلاعات جمع‌آوری شده از جمعیت‌های مختلف حاکی از آن است که محل زیست هلیکوباکترپیلوری در سطح مخاط اپیتلیوم معده بخصوص در قسمت پیلور می‌باشد.

هلیکوباکترپیلوری (*H. Pylori*) یک باکتری میله‌ای شکل گرم منفی است که تقریباً در تمام موارد، عفونت آن در معده باعث ایجاد گاستریت مزمن فعال می‌شود و در ۱۵-۱۰٪ موارد منجر به زخم پپتیک می‌گردد. مطالعات اولیه حاکی از آن بودند که بیش از ۹۰٪ افراد مبتلا به زخم اثنی عشر، مبتلا به عفونت *H. Pylori* هستند در حالی که مطالعات کنونی، این رقم را ۶۰-۳۰٪ برای زخمهای اثنی عشر و ۷۰٪ برای زخمهای معده تخمین می‌زنند.^(۲، ۳)

I) استادیار و متخصص آسیب‌شناسی، بیمارستان فیروزگر، میدان ولی‌عصر، خیابان به‌آفرین، دانشگاه علوم پزشکی و خدمات بهداشتی - درمانی ایران، تهران، ایران (*مؤلف مسؤل).

II) استادیار و متخصص آسیب‌شناسی، بیمارستان حضرت رسول اکرم(ص)، خیابان ستارخان، خیابان نیایش، دانشگاه علوم پزشکی و خدمات بهداشتی - درمانی ایران، تهران، ایران.

کردن زمان رنگ هماتوکسیلین علاوه بر افزایش حساسیت رنگ آمیزی (قابل مقایسه با گیمسا و ایمونوپراکسیداز)، شناسایی سایر ضایعات پاتولوژیک از قبیل دیسپلازی، کارسینوم و ... نیز امکان پذیر می‌گردد. هدف از مطالعه حاضر مقایسه این ۳ رنگ آمیزی با یکدیگر است.

روش بررسی

طی یک مطالعه تحلیلی - مقطعی؛ از بین بیماران مبتلا به سوءهاضمه که در بیمارستان‌های حضرت رسول اکرم (ص) و فیروزگر تحت اندوسکوپی دستگاه گوارش فوقانی قرار گرفته بودند و در لامهای بافت‌شناسی شواهد ریخت‌شناسی گاستریت مزمن را داشتند، ۵۰ بیمار به صورت تصادفی انتخاب شدند. جهت ورود بیماران در مطالعه، نمونه بافتی باید حداقل حاوی ۲ قطعه از ناحیه آنتر معده بود.

نمونه‌های بیوپسی فرستاده شده ابتدا در فرمالین ۱۰٪ ثابت شدند و پس از طی مرحله فرآوری، از برشهای بافتی هر یک از آنها، یک عدد لام تهیه شده و بر روی آنها رنگ آمیزی معمول هماتوکسیلین و اتوزین (H&E) صورت گرفت. مراحل رنگ آمیزی H&E معمول، به ترتیب شامل شناورسازی در دو ظرف گزیلول (هر یک ۱۰ دقیقه)، الکل ۹۶٪ (۵ دقیقه)، الکل ۱۰۰٪ (۵ دقیقه) و هماتوکسیلین (۱۰ دقیقه)، یک بار وارد کردن در ظرف اسید الکل و بعد کربنات لیتیم، سه مرحله شستشو با آب، اتوزین (۳ دقیقه)، وارد کردن در ظروف الکل ۹۶، ۹۶ و ۱۰۰٪ و در نهایت شفاف‌سازی در دو ظرف گزیلول بود. اسلاید آماده شده توسط پاتولوژیست باتجربه‌ای مورد مطالعه قرار گرفت و در صورت وجود شواهد ریخت‌شناسی گاستریت مزمن، از بلوک پارافینی نمونه، دو لام دیگر تهیه شده، بر روی یکی از آنها، رنگ آمیزی گیمسا (به مدت ۲۰ دقیقه) و بر روی دیگری، رنگ آمیزی هماتوکسیلین و اتوزین تغییر یافته که در آن مدت زمان رنگ آمیزی هماتوکسیلین به ۳ برابر زمان معمول (۳۰ دقیقه به جای ۱۰ دقیقه) افزایش یافته بود و بقیه مراحل همانند روش H&E معمول بود، انجام می‌شد. سه لام تهیه شده شامل لام رنگ شده با هماتوکسیلین و اتوزین معمولی،

بخوبی به اثبات رسیده است که این میکروب را می‌توان از نسوج متاپلاستیک پوششی معده در اثنی عشر و بندرت در مری، مقعد و در مخاط نابجای معده در محل‌های غیرطبیعی دستگاه هاضمه از جمله دیورتیکول مکل و ترشح معده نیز کشت داد.^(۴) به نظر می‌رسد میکروب در دوران طفولیت وارد بدن شده و برای زندگی طویل‌المدت در نقاطی که فاقد میکروب‌های طبیعی هستند خود را تطبیق می‌دهد.^(۵)

روشهای تشخیص عفونت H.Pylori به دو گروه تهاجمی (مستقیم) و غیرتهاجمی (غیر مستقیم) تقسیم می‌شوند.^(۱)

روشهای غیرتهاجمی شامل آزمون‌های سرولوژیک و تست تنفسی کربن اوره (Urea carbon breath test) و روشهای تهاجمی نیز شامل تست اوره‌آز، کشت میکروارگانیزم و تشخیص بافت‌شناسی است که هر یک با مزایا و معایب خاصی همراه است. در برخی مطالعات از کشت میکروارگانیزم به عنوان روش مرجع تشخیص عفونت H.Pylori نام می‌برند اما وقت‌گیر و هزینه بر بودن تست، مانع از استفاده از آن جهت کاربردهای معمول درمانی شده است و در عوض، مطالعه بافت‌شناسی نمونه‌های بیوپسی، به عنوان روشی قابل اعتماد، جایگزین آن شده است.^(۱۳-۱۶)

جهت آزمایش بافت‌شناسی، نمونه‌ها بلافاصله در محلول بوئین (Bouin's solution) و یا فرم آلدیید گذاشته می‌شوند و پس از طی مراحل ثبوت (Fixation)، فرآوری (Processing) و تهیه بلوک و برش، با رنگ آمیزی روتین هیستوپاتولوژی [هماتوکسیلین و اتوزین (H&E)] مورد مطالعه قرار می‌گیرند.

به طور معمول شناسایی دقیق هلیکوباکتریپیلوری در نمونه‌های بیوپسی معده مستلزم استفاده از رنگ آمیزی گیمسا در کنار رنگ آمیزی روتین هماتوکسیلین و اتوزین است و این امر باعث صرف وقت طولانی و هزینه بیش‌تری در مقایسه با سایر نمونه‌های بیوپسی کوچک می‌شود.^(۱۳ و ۱۴) اخیراً در مطالعه‌ای^(۱۵) رنگ آمیزی هماتوکسیلین و اتوزین با هماتوکسیلین طولانی (H&E Stain with prolonged haematoxylin) به عنوان روشی جایگزین، مطرح شده است. در این حالت، با طولانی

جدول شماره ۲- مقایسه رنگ آمیزی‌های هماتوکسیلین و ائوزین

معمولی و هماتوکسیلین و ائوزین با هماتوکسیلین طولانی مدت در شناسایی هلیکوباکترپیلوری

H&E با هماتوکسیلین طولانی مدت		نوع رنگ آمیزی	
مثبت	منفی	مثبت	معمولی
۲۱	۰	مثبت	H&E
۶	۲۳	منفی	معمولی

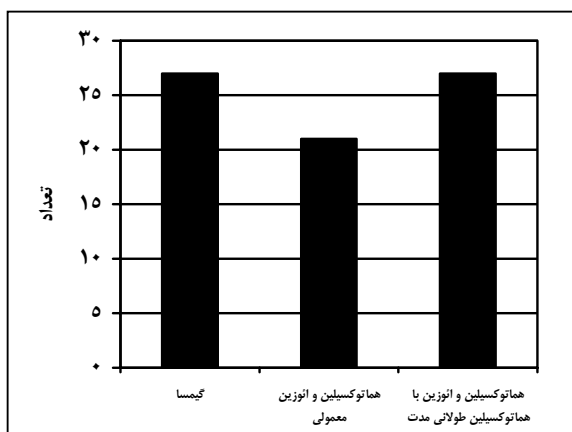
جدول شماره ۳، مقایسه دو رنگ آمیزی گیمسا و هماتوکسیلین و ائوزین با هماتوکسیلین طولانی مدت را نشان می‌دهد و بیانگر این مسأله است که هر دو رنگ آمیزی از قدرت تشخیصی یکسانی در یافتن هلیکوباکترپیلوری برخوردار هستند و در هر دو روش، ۲۷ مورد مثبت وجود داشته است.

جدول شماره ۳- مقایسه رنگ آمیزی‌های گیمسا و هماتوکسیلین و

ائوزین با هماتوکسیلین طولانی مدت در شناسایی هلیکوباکترپیلوری

H&E با هماتوکسیلین طولانی مدت		نوع رنگ آمیزی	
مثبت	منفی	مثبت	گیمسا
۲۷	۰	مثبت <td>گیمسا</td>	گیمسا
۰	۲۳	منفی <td>معمولی</td>	معمولی

نمودار شماره ۱، نشان‌دهنده مقایسه تعداد موارد مثبت از لحاظ وجود هلیکوباکترپیلوری در سه رنگ آمیزی گیمسا، هماتوکسیلین و ائوزین و هماتوکسیلین و ائوزین با هماتوکسیلین طولانی مدت است.



نمودار شماره ۱- فراوانی موارد مثبت هلیکوباکترپیلوری در انواع مختلف رنگ آمیزی

گیمسا و هماتوکسیلین و ائوزین با هماتوکسیلین طولانی مدت، توسط یک پاتولوژیست با تجربه از نظر وجود هلیکوباکترپیلوری مورد بررسی و مقایسه قرار گرفتند. ارزیابی تمامی لامها بدون اطلاع از نتایج سایر رنگ آمیزی‌ها بود. قبل از آنکه نتیجه لامی، منفی گزارش شود حداقل ۵ دقیقه جستجو صورت می‌گرفت. در نهایت با استفاده از نرم‌افزار SPSS (version 10) و آزمون آماری مک‌نمار، توصیف داده‌ها و تحلیل نتایج صورت گرفت.

یافته‌ها

نمونه‌های بیوپسی ۵۰ بیمار که در لامهای هماتوکسیلین و ائوزین معمولی برای آنها تشخیص گاستریت مزمن مطرح شده بود، مورد مطالعه قرار گرفتند. ۲۳ نفر (۶۴٪) از بیماران، مرد و ۱۸ نفر (۳۶٪) آنها، زن بودند. میانگین سنی افراد تحت مطالعه، ۴۵ سال (انحراف معیار ۱۸/۲۵) بود. جدول شماره ۱، مقایسه دو رنگ آمیزی گیمسا و هماتوکسیلین و ائوزین معمولی را در شناسایی هلیکوباکترپیلوری نشان می‌دهد و بیانگر این مسأله است که رنگ آمیزی گیمسا در ۲۷ بیمار قادر به یافتن هلیکوباکترپیلوری بوده است. در حالی که در رنگ آمیزی هماتوکسیلین و ائوزین در ۲۱ مورد، این باکتری کشف شده است.

جدول شماره ۱- مقایسه رنگ آمیزی‌های گیمسا و هماتوکسیلین و

ائوزین معمولی در شناسایی هلیکوباکترپیلوری

گیمسا		نوع رنگ آمیزی	
مثبت	منفی	مثبت	معمولی
۲۱	۰	مثبت <td>H&E</td>	H&E
۶	۲۳	منفی <td>معمولی</td>	معمولی

جدول شماره ۲، مقایسه دو رنگ آمیزی هماتوکسیلین و ائوزین معمولی با هماتوکسیلین و ائوزین با هماتوکسیلین طولانی مدت را نشان می‌دهد که در این جدول نیز مشخص می‌گردد که با رنگ آمیزی هماتوکسیلین و ائوزین با هماتوکسیلین طولانی مدت در ۲۷ بیمار و با رنگ آمیزی هماتوکسیلین و ائوزین معمولی در ۲۱ بیمار این باکتری تشخیص داده شده است.

بحث

امروزه نقش هلیکوباکترپیلوری به عنوان عامل ایجاد کننده گاستریت مزمن و همچنین عامل دخیل در پاتوژنز کارسینوم و لنفوم معده کاملاً به اثبات رسیده است و به همین جهت اهمیت تشخیص زودرس و درمان آن به طور روزافزونی در حال افزایش است.

بنابر مطالعات قبلی، رنگ آمیزی H&E، گرچه باکتری را بخوبی واضح نمی نماید، اما برای شناسایی آن از حساسیت و ویژگی کافی (به ترتیب حدود ۸۵٪ و ۱۰۰٪) برخوردار است.^(۱۳) علاوه بر رنگ آمیزی های معمول، انواعی از رنگ آمیزی های اختصاصی نیز برای مشاهده بهتر میکروارگانسیم پیشنهاد شده اند که هر یک حساسیت و ویژگی خاص خود را دارا هستند، از بین آنها می توان به روشهای Fluorescent Acridin orange، Silver، Carbol fuschin و Warthin starry اشاره کرد.^(۳) رنگ آمیزی نقره، بهترین روش برای شناسایی H. Pylori است که به دلیل گران بودن آن، به طور معمول استفاده نمی شود.^(۱۴)

در این مطالعه توانایی سه رنگ آمیزی هماتوکسیلین و ائوزین معمولی، گیمسا و هماتوکسیلین و ائوزین با هماتوکسیلین طولانی مدت (سه برابر مدت زمان معمولی) در شناسایی هلیکوباکتر پیلوری در بیوپسی های معده افراد مبتلا به گاستریت مزمن با هم مقایسه شد. ۲۷ بیمار (۵۴٪) از ۵۰ بیمار، مبتلا به عفونت هلیکوباکترپیلوری بودند. رنگ آمیزی گیمسا در تمامی ۲۷ بیمار (۱۰۰٪ موارد عفونت)، رنگ آمیزی هماتوکسیلین و ائوزین معمولی در ۲۱ بیمار (تقریباً ۷۷٪ موارد) و رنگ آمیزی هماتوکسیلین و ائوزین با هماتوکسیلین طولانی مدت نیز در ۲۷ بیمار (۱۰۰٪ موارد) هلیکوباکترپیلوری را نشان دادند.

رنگ آمیزی هماتوکسیلین و ائوزین (H&E) در ۸۸٪ موارد با نتایج رنگ آمیزی گیمسا همخوانی داشته است اما در ۱۲٪ موارد، گیمسا قادر به شناسایی مواردی از عفونت هلیکوباکتر بوده است که H&E معمولی، آنها را تعیین نکرده است. همین مساله در مورد مقایسه دو رنگ آمیزی H&E

معمولی و H&E با هماتوکسیلین طولانی مدت نیز صادق است به طوری که میزان همخوانی در این دو رنگ آمیزی، ۸۸٪ بوده است و در ۱۲٪ موارد، رنگ آمیزی H&E با هماتوکسیلین طولانی مدت قادر به تشخیص مواردی از عفونت هلیکوباکتر پیلوری بوده است که رنگ آمیزی H&E معمولی نتوانسته است آنها را شناسایی کند.

میزان همخوانی در رنگ آمیزی H&E با هماتوکسیلین طولانی مدت و گیمسا، ۱۰۰٪ بوده است و هیچ موردی وجود نداشته است که در رنگ آمیزی گیمسا، هلیکوباکترپیلوری مثبت باشد و رنگ آمیزی H&E با هماتوکسیلین طولانی مدت قادر به شناسایی آن نباشد.

در صورتی که رنگ آمیزی گیمسا به عنوان روش مرجع با حساسیت ۱۰۰٪ در نظر گرفته شود، رنگ آمیزی H&E با هماتوکسیلین طولانی مدت، حساسیت ۱۰۰٪ دارد، در حالی که رنگ آمیزی H&E معمولی، دارای حساسیت ۷۷٪ می باشد. با توجه به یافته های فوق می توان نتیجه گرفت که رنگ آمیزی های گیمسا و H&E با هماتوکسیلین طولانی مدت حساس تر از H&E معمولی بوده و هر دو می توانند در تشخیص موارد مثبتی که در رنگ آمیزی H&E معمولی نادیده گرفته می شوند، بکار روند. در مطالعه Tazawak و همکارانش نیز رنگ آمیزی H&E با هماتوکسیلین طولانی مدت، حساسیتی قابل مقایسه با گیمسا (۱۰۰٪) و ایمونوهیستوشیمی (۹۲٪) داشته است در حالی که حساسیت روش H&E معمولی در مقایسه با گیمسا، تنها ۷۲٪ بود.^(۱۵)

نکته قابل توجه در مورد رنگ آمیزی هماتوکسیلین و ائوزین با هماتوکسیلین طولانی مدت این است که در آن، از همان مواد اولیه و روشهای رنگ آمیزی H&E معمولی استفاده می شود و فقط طول مدت رنگ آمیزی هماتوکسیلین در آن به ۳ برابر مدت زمان معمولی افزایش می یابد و این مساله سبب می شود که شدت رنگ پذیری هلیکوباکترپیلوری افزایش یابد، در حالی که شدت رنگ پذیری هسته در سلولهای اپیتلیال و زمینه استرومایی تنها اندکی افزایش پیدا می کند (شکل شماره ۱) و تنها با انجام یک نوع رنگ آمیزی می توان سایر موارد پاتولوژیک از قبیل گاستریت، دیسپلازی

control study in China. World journal of gastroenterology 2002; 8(6): 1103-7.

4- Cover TL, Blaser MJ. The pathophysiology of campylobacter infection in human. Annual review of medicine 1989; 40: 269-285.

5- Mendall MA, Goggin PM. Childhood living condition and H.pylori seropositivity in adult life. Lancet 1992; 61: 933-939.

6- Glupcynsic Y, Burette A. Histological severity of gastritis in H.Pylori infected people lacking a systemic antibody response. Irish journal of medicine Sciences 1992; 161: 28-32.

7- Evans, Doyle J. A sensitive and specific serology test for detection of campylobacter pylori infection. Gastroenterology 1989; 96: 1004-1008.

8- Korsunen TU, Seppala K. Diagnostic value of decreasing IgG, IgA and IgM antibody titer after eradication of Helicobacter pylori. Lancet 1992; 1: 893-895.

9- Marvin H Sleisenger, John S Fordtman. Gastrointestinal disease, pathophysiology, diagnosis and management. 115th ed. Philadelphia: WB saunders; 1993. Vol 1. p. 551-555.

10- Kawanishi M. Significant of rapid urease test of identification of Helicobacter pylori in comparison with histological and culture studies. Gastroenterology 1995; 30: 16-20.

11- Rao Sugandhi P, Mannur Sharada, Pai Ganesh, Jagadischandra. Comparison of different staining methods with rapid urease test for rapid identification of Helicobacter Pylori in gastric biopsies. Indian journal of gastroenterology 2004; 23(2): 78-9.

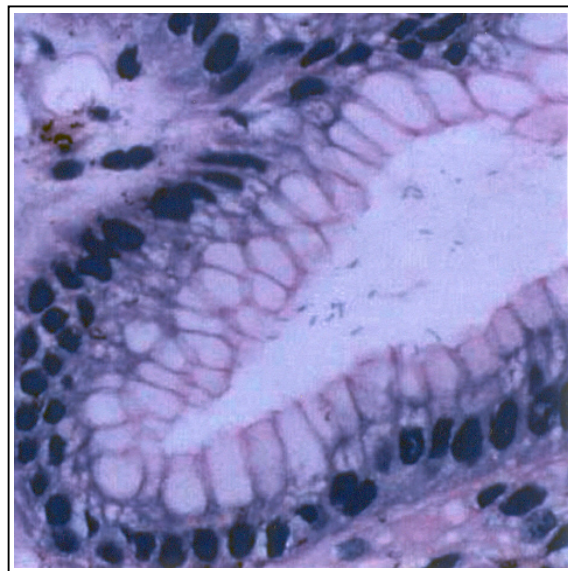
12- Loffeld RJLF. Helicobacter pylori in gastric specimen, comparison of culture, Modified giemsa stain and immunohistochemistry. A retrospective study journal of pathology 1991; 165: 69-73.

13- Calam J. Helicobacter pylori. European journal of clinical investigation 1994; 24: 501-510.

14- Cotran R, Kumar V, Collins T. Robbins Pathologic basis of disease. 6th ed. Philadelphia: WB Saunders; 1999. p. 792.

15- Tazawak, Tsutsumi Y. Effect of prolonged staining with haematoxylin on detecting Helicobacter pylori in haematoxylin-Eosin stained gastric mucosa. Pathol Int Jun 1998; 48(6): 448-452.

و کارسینوم را نیز تشخیص داد.^(۱۵) در حالی که در رنگ آمیزی گیمسا فقط می‌توان در مورد وجود یا عدم وجود میکروارگانیزم قضاوت کرد و تشخیص سایر ضایعات، مستلزم استفاده از رنگ آمیزی H&E در کنار آن است.



شکل شماره ۱- شناسایی هلیکوباکترپیلوری در رنگ آمیزی H&E با هماتوکسیلین طولانی مدت، رنگ پذیری هسته‌ها تنها اندکی افزایش یافته است

نتیجه گیری

با توجه به مطالب ذکر شده می‌توان نتیجه گرفت که رنگ پذیری H&E با هماتوکسیلین طولانی مدت، جایگزین مناسبی برای رنگ آمیزی گیمسا و H&E معمولی جهت تشخیص هلیکوباکترپیلوری می‌باشد و تنها با انجام یک رنگ آمیزی می‌توان هم میکروارگانیزم را شناسایی کرده و هم سایر موارد پاتولوژیک را تشخیص داد.

فهرست منابع

1- Braunwald, Fauci, Kasper, Hauser, Longo, Jameson. Harrison's principles of internal medicine. 15 th ed. New York: Mc Graw Hill; 2001, Vol 2. p. 652-55.

2- Dick, James D. Helicobacter(Campylobacter) Pylori: A new twist to an old disease. Annual Rev Microbiology 1990; 44: 249-269.

3- Wang RT, Wang T, Chen K, Wang JY, Zhang JP, Lin SR, et al. Helicobacter Pylori infection and gastric cancer: evidence from a retrospective cohort study and nested case-

Comparing Three Types of Staining Methods: Hematoxylin & Eosin, Giemsa, and Hematoxylin & Eosin with Prolonged Hematoxylin time in Detection of Helicobacter Pylori in Gastric Biopsies of Patients with Chronic Gastritis

**Kh. Khalili Alam, MD^I M. Kadivar, MD^{II} A. Zare Mirzaie, MD^{II}*

Abstract

Background & Aim: Regarding the high incidence of upper GI (gastrointestinal) inflammatory diseases and the clear role of helicobacter pylori in their pathogenesis, this study was designed to evaluate the ability of different staining methods in detection of this bacterium.

Material & Method: In an analytical cross-sectional study, 50 patients suffering from upper GI symptoms who were referred to the clinics of Iran University of Medical Sciences were selected and endoscopy was done for them. Obtained gastric mucosal biopsies were stained by three different staining methods including Hematoxylin & Eosin (H&E), Giemsa and Hematoxylin & Eosin stain with prolonged hematoxylin time, and the abilities of these methods for detection of helicobacter pylori were compared to each other by using McNemar test.

Results: In Giemsa and H&E method with prolonged hematoxylin time, H. pylori was detected in 27 patients (54%) but in H&E stain, H. pylori was detected in 21 patients (42%). Concordance between Giemsa and H&E with prolonged hematoxylin was 100% and between H&E and two other methods was 88%, showing 77% sensitivity.

Conclusion: H&E with prolonged hematoxylin time has comparable sensitivity with Giemsa method and because it is feasible and does not require other additional staining methods — to diagnose other pathological changes — is a good alternative to replace H&E and Giemsa methods.

Key Words: 1) Helicobacter Pylori 2) Giemsa Stain 3) Hematoxylin & Eosin Stain
4) Hematoxylin & Eosin Stain with Prolonged Hematoxylin Time

*I) Assistant Professor of Pathology. Firoozgar Hospital. Behafarin St., Vall Asr Sq., Iran University of Medical Sciences and Health Services. Tehran, Iran. (*Corresponding Author)*

II) Assistant Professor of Pathology. Rasoul-e-Akram Hospital. Iran University of Medical Sciences and Health Services. Tehran, Iran.