

گزارش یک مورد همراهی میاستنی گراویس با توبرکولوز مولتی فوکال

چکیده

این مقاله، ۱ مورد نادر همراهی میاستنی گراویس با سل مولتی فوکال را شرح می‌دهد. بیمار خانم ۴۷ ساله مبتلا به میاستنی گراویس بود که تحت تیمکتومی قرار گرفت ولی بعد از عمل، زخم استرنوتومی هیچ گاه بهبود نیافت. بیمار ۸ ماه پس از انجام تیمکتومی، دچار تب و افت هوشیاری تدریجی شد. در بررسی‌ها مشخص گردید که بیمار به مننژیت سلی و توبرکولوم‌های مغزی مبتلا شده بود. با شروع درمان ضد سل، بیمار تدریجاً بهبود یافت. زخم جراحی نیز در عرض ۴۵ روز ترمیم گردید، که التیام آن دال بر درگیری سلی استرنوم بود. شرح حال این بیمار، نشان دهنده اهمیت انجام بررسی‌های تشخیصی تکمیلی برای تعیین اتیولوژی زخم‌های مقاوم به درمان به ویژه در بیماران با ضعف سیستم ایمنی و نیز توجه کافی به یافته‌های پاراکلینیک موجود می‌باشد.

*دکتر پریسا آیت‌اللهی I

دکتر آپامه طرازی II

دکتر حمید نوراللهی مقدم III

دکتر شهریار نفیسی IV

کلیدواژه‌ها: ۱- میاستنی گراویس ۲- توبرکولوما ۳- مننژیت سلی ۴- سل استرنوم

تاریخ دریافت: ۸۳/۱۱/۳، تاریخ پذیرش: ۸۴/۲/۱۰

مقدمه

معرفی بیمار
بیمار خانم ۴۷ ساله‌ای بود که از ۵ سال قبل از مراجعه به تدریج دچار دوبینی، اختلال بلع و ضعف اندام‌ها شده بود که هنگام غروب علایم بیمار شدت می‌یافت. در معاینه آن زمان، محدودیت حرکات چشمی، کاهش حرکات کام و ضعف عضلات صورت و اندام‌ها وجود داشت.

نتایج بررسی‌های پاراکلینیک، شامل تست تنسیلون و تست الکتروفیزیولوژیک تحریک مکرر الکتریکی عصب، نشان‌دهنده ابتلا به میاستنی گراویس ژنرالیزه بودند. با تجویز پردنیزولون، ابتدا علایم بیمار به طور نسبی کنترل شد ولی بعدها به علت عدم امکان کاهش

میاستنی گراویس یک بیماری اتوایمیون است که باعث فعال‌سازی مکانیسم‌های ایمنولوژیک بر ضد محل اتصال عصب و عضله می‌شود. داروهای ایمنوساپرسیو نقش اساسی در کنترل این بیماری دارند. مصرف طولانی مدت این داروها منجر به تضعیف ایمنی و افزایش استعداد ابتلا به انواع عفونت‌ها خصوصاً عفونت‌های فرصت‌طلب مثل سل می‌شود. در متون پزشکی موارد نادری از همراهی میاستنی گراویس با بیماری سل گزارش شده است.^(۱،۲) این مقاله، هم‌زمانی ابتلا به میاستنی گراویس و سل مولتی‌فوکال را در ۱ بیمار گزارش می‌کند. این بیمار، به دو فرم ناشایع سل (سل سیستم اعصاب مرکزی و سل استرنوم) مبتلا شده بود.

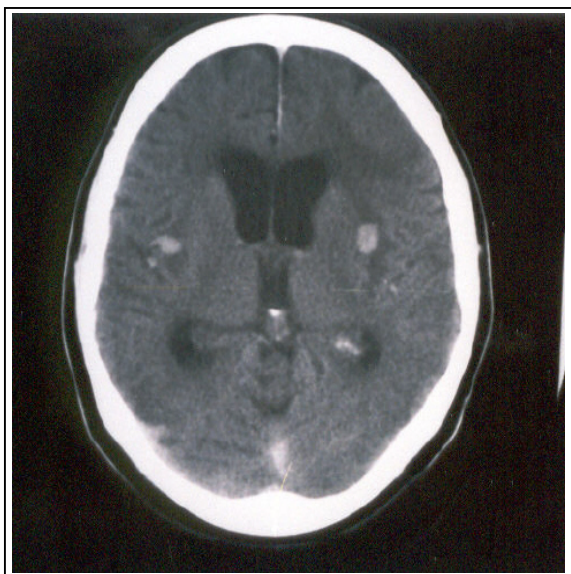
(I) دستیار نورولوژی، دانشگاه علوم پزشکی و خدمات بهداشتی - درمانی تهران، تهران، ایران (*مؤلف مسؤول).

(II) دستیار نورولوژی، دانشگاه علوم پزشکی و خدمات بهداشتی - درمانی تهران، تهران، ایران.

(III) نورولوژیست

(IV) استادیار نورولوژی و فلوشیپ نوروماسکولار، بیمارستان دکتر شریعتی، خیابان کارگر شمالی، دانشگاه علوم پزشکی و خدمات بهداشتی - درمانی تهران، تهران، ایران.

۳- گلوکز = ۱۰ میلی‌گرم در دسی‌لیتر
 ۴- لکوسیت = ۲۰۰۰ سلول در میلی‌متر مکعب با
 ارجحیت پلی‌مورفونوکلئار (PMN)
 در اسمیر مایع نخاع با رنگ‌آمیزی زیل نلسون،
 مایکوباکتریوم رویت شد. در CT اسکن مغز با تزریق
 ماده حاجب، ضایعات متعدد و گرد با enhancement
 به صورت rim(گرد) و solid(سفت) در پارانشیم مغز
 دیده شد(تصویر شماره ۱).



تصویر شماره ۱- سی‌تی‌اسکن مغز با کنتراست:

توبرکلوم‌های متعدد Solid enhancing در پارانشیم مغز همراه
 با هیدروسفالی

بیمار با تشخیص مننژیت سلی و توبرکولومای
 متعدد پارانشیم مغز، تحت درمان ۴ دارویی ضد سل
 قرار گرفت. پس از گذشت ۷ روز، به تدریج هوشیاری
 او بهتر شد و کم‌کم قادر به درک دستورات و حرکت
 دادن اندام‌ها گردید ولی به علت تنفس غیر موثر، تحت
 تراکئوستومی قرار گرفت. به تدریج ترشحات زخم
 استرنوتومی کاهش یافت و در عرض ۴۵ روز زخم به
 طور کامل ترمیم گردید. متأسفانه ۲ ماه پس از شروع
 درمان، بیمار به علت انسداد لوله تراکئوستومی توسط
 ترشحات غلیظ تنفسی، دچار آسفیکسی شد و فوت

دوز دارو و تشدید علائم بالینی، آزاتیوپورین به رژیم
 درمانی اضافه شد. CT اسکن قفسه سینه که ۳ سال
 پس از شروع علائم انجام شد، بزرگی تیموس را نشان
 می‌داد. ۱ سال بعد از انجام CT اسکن، بیمار تحت عمل
 تیمکتومی قرار گرفت. در هنگام عمل به علت بزرگی
 تیموس و غدد لنفاوی میاستن، با تشخیص تیموما و
 متاستاز موضعی به غدد لنفاوی، تمامی این بافت‌ها
 برداشته شدند. اگر چه گزارش پاتولوژی نمونه، علاوه
 بر تیموما با گسترش از کپسول تیموس، نشان‌دهنده
 وجود گرانولوم کازیفیه در غدد لنفاوی میاستن نیز
 بود، ولی درمان ضد سل برای بیمار شروع نشد.

بعد از عمل، درمان با پردنیزولون و آزاتیوپورین
 ادامه داده شد. زخم محل استرنوتومی التیام نیافت و
 به طور مداوم ترشحات چرکی داشت. برای درمان
 زخم، بیمار به مدت چند ماه انواع آنتی‌بیوتیک‌ها را
 مصرف کرد و ۱ بار هم تحت دبریدمان جراحی قرار
 گرفت که هیچ کدام موثر نبودند. ۸ ماه پس از
 تیمکتومی، بیمار در عرض چند روز دچار تب، بی‌حالی
 و تنگی نفس شد و در این مرکز بستری گردید. در
 معاینه، دیسترس تنفسی مختصر و ضعف خفیف
 عضلات فلکسور گردن و پروگزیمال اندام‌ها داشت.
 بیمار بی‌قرار بود ولی سفتی گردن بارزی نداشت. از
 زمان بستری با توجه به تب، آزاتیوپورین قطع و
 استروئید ادامه داده شد و بررسی کامل برای تعیین
 منشأ عفونت انجام گرفت. در گرافی ساده قفسه‌سینه،
 کدورت لوپ میانی ریه راست مشاهده شد و بیمار با
 احتمال پنومونی، آنتی‌بیوتیک تزریقی دریافت کرد. در
 روز پنجم بستری، بیمار به تدریج دچار خواب‌آلودگی
 و سپس کما شد. در CT اسکن مغز بدون تزریق ماده
 حاجب، اتساع هر ۴ بطن و ادم مغز مشاهده شد که با
 شک به وجود مننژیت، پونکسیون لومبر انجام گرفت که
 نتیجه آن به شرح زیر بود:

۱- فشار مایع مغزی - نخاعی = ۴۰۰ میلی‌متر آب

۲- پروتئین = ۲۵۶ میلی‌گرم در دسی‌لیتر

چند مورد سل استرنوم به دنبال جراحی توراکس گزارش شده است.^(۶ و ۷)

در این بیمار، ترمیم زخم استرنوتومی به دنبال شروع درمان ضد سل، مطرح کننده سل استرنوم می‌باشد. البته به طور دقیق نمی‌توان مشخص کرد که سل استرنوم این بیمار، ناشی از فعال شدن کانون عفونی قدیمی با منشا هماتوژن بوده و یا از طریق گسترش مجاورتی و مجاری لنفاوی ایجاد شده است. در هر حال، وجود این عفونت در بیمار مذکور، تایید کننده این مطلب می‌باشد که در مورد زخم‌های مقاوم به آنتی‌بیوتیک‌های رایج به ویژه در زمینه نقص ایمنی، باید احتمال دخالت ارگاناسم‌های غیر معمول مثل مایکوباکتریوم‌ها و قارچ‌ها را حتماً مد نظر داشت.

منابع

1- Goldberg WM, Brewin TB. A case of thymoma, myasthenia gravis and disseminated tuberculosis. *Can Med Assoc J*; 1962. 17: 492-5.

2- Furui E, Ide Y, Takamori M. Acute deterioration of myasthenia gravis in association with tuberculous mediastinal lymphadenitis, simulating recurrence of thymoma, A case report. *Rinsho Shinkeigaku*; 1995. 35: 428-30.

3- Cao L. Preliminary studies of T lymphocyte subsets in patients with neurologic diseases. *Zhonghua Shen Jing Jing Shen Ke Za Zhi*; 1990. 23: 159-61.

4- Mathlouthi A, Ben M'Rad S, Merai S, Friaa T, Mestiri I, Ben Miled K, et al. Tuberculosis of the thoracic wall. Presentation of 4 personal cases and review of the literature. *Rev Pneumol Clin*; 1998. 54: 182-6.

5- Sipsas NV, Panayiotakopoulos GD, Zormpala A, Thanos L, Artinopoulos C, Kordosis T. Sternal tuberculosis after coronary artery bypass graft surgery. *Scand J Infect Dis*; 2001. 33: 387-8.

6- Rubinstein EM, Lehmann T. Sternal osteomyelitis due to mycobacterium tuberculosis, following coronary artery bypass surgery. *Clin Infect Dis*; 1996. 23: 202-3.

نمود. یافته بسیار مهم در سابقه فامیلی او، ابتلای پدرش به سل ریوی ۱ سال قبل از مراجعه بیمار بود که با مصرف ۶ ماه داروهای ضد سل، بهبود یافته بود.

بحث

در بررسی متون پزشکی موارد معدودی از همراهی میاستنی گراویس با بیماری سل گزارش شده است.^(۲ و ۳) درگیری سیستم اعصاب مرکزی، شدیدترین فرم عفونت سلی است. در بیمار معرفی شده، درگیری سیستم اعصاب مرکزی به صورت منتشر (لپتومنژیت) و لوکالیزه (توبرکولوم) بود.

به نظر می‌رسد تماس بیمار با میکروب سل (احتمالاً از طریق پدرش) یکی از عوامل زمینه‌ساز ابتلا به توبرکولوز بوده است. در مطالعه‌ای که در چین انجام شد مشخص گردید، اختلال عملکرد سیستم ایمنی که منجر به بروز بیماری‌های اتوایمیون نظیر میاستنی‌گراویس می‌گردد با اختلال عملکرد ایمنی که در بیماری‌های عفونی سیستم عصبی مرکزی (نظیر

در بیماری‌های اتوایمیون، نسبت لنفوسیت‌های T4 به T8 در خون محیطی و مایع مغزی - نخاعی زیاد می‌شود ولی در مننژیت سلی این نسبت کاهش می‌یابد.^(۳) در بیمار معرفی شده، یک اختلال ایمنی واحد نمی‌تواند توجیه کننده ابتلای هم زمان به میاستنی‌گراویس و مننژیت سلی و توبرکولوم مغزی باشد بلکه عفونت سلی سیستم اعصاب مرکزی را باید به عنوان عارضه درمان میاستنی با داروهای سرکوبگر ایمنی در نظر گرفت. سل استرنوم فرم نادر توبرکولوز است که حدود ۵٪-۱٪ کل موارد سل استخوان را تشکیل می‌دهد. سل استخوان نیز ۱۵٪ موارد سل خارج ریوی را تشکیل می‌دهد.^(۴) استرنوتومی ریسک فاکتوری برای فعال شدن کانون خاموش سل در استرنوم و یا درگیری جدید استرنوم با مایکوباکتریوم در حین عمل جراحی است.^(۵) تاکنون

Coincidence of Myasthenia Gravis and Multi-focal Tuberculosis: A Case Report

**P. Ayatollahi, MD*^I *A. Tarazi, MD*^{II} *H. Noorollahi Moghadam, MD*^{III}
SH. Nafissi, MD^{IV}

Abstract

We report a rare case of myasthenia gravis accompanied by multi-focal tuberculosis. A 47-year-old female suffering from myasthenia gravis underwent thymectomy, however, the incision of operation did not heal for many months. Eight months after surgery, she developed fever and gradual loss of consciousness. Laboratory evaluations were suggestive of tuberculous meningitis and multiple parenchymal tuberculomas. After starting anti-TB regimen, her condition gradually improved. Her wound completely healed up after 45 days which was indicative of sternal tuberculosis. This case highlights the importance of additional diagnostic assessment of resistant wounds particularly in immunocompromised patients and also careful consideration of existent paraclinical findings.

Key Words: 1) Myasthenia Gravis 2) Tuberculoma 3) Tuberculous Meningitis
4) Sternal Tuberculosis

*I) Resident of Neurology. Shariati Hospital. North Karegar St., Tehran University of Medical Sciences and Health Services. Tehran, Iran. (*Corresponding Author)*

II) Resident of Neurology. Shariati Hospital. North Karegar St., Tehran University of Medical Sciences and Health Services. Tehran, Iran.

III) Neurologist.

IV) Assistant Professor of Neurology. Fellowship of Neuromuscular. Shariati Hospital. North Karegar St., Tehran University of Medical Sciences and Health Services. Tehran, Iran.