

گزارش ۲ مورد جنین دلکی (Harlequin Fetus) در ۱ خانواده

چکیده

Harlequin Ichthyosis (H.I) یک فرم شدید اریترودرمیک است که موجب می‌شود تا نوزاد ظاهر عجیب و منحصر به فردی در زمان تولد داشته باشد. ظاهر پوست و ماهیت کشنده بیماری سبب شده است تا تحت عنوان جنین دلکی (Harlequin Fetus) نام‌گذاری شود اما از آن جا که امروزه بقای برخی از مبتلایان امکان‌پذیر است عنوان H.I مناسب‌تر به نظر می‌رسد. شیوع بیماری ۱ در ۲۰۰۰۰۰ مورد ذکر شده و الگوی وارثی آن اتوزوم مغلوب می‌باشد اما جهش اتوزوم غالب جدید نیز در خانواده‌های سالم دیده شده است. پیش‌آگهی بیماری بسیار بد بوده و در اغلب موارد نوزاد طی چند ساعت تا چند روز پس از تولد فوت می‌کند. بارزترین نکته پاتولوژیک در بیوپسی پوست این نوزادان هایپرکراتوز می‌باشد. در این مقاله ۲ مورد از بیمارانی که فرزندان اول و دوم از ۱ خانواده بودند، معرفی می‌شوند. پدر و مادر این بیماران نسبت فامیلی (دختر عمه - پسر دایی) داشتند و نوزاد اول چند لحظه پس از تولد و دومی در سن ۱ روزگی فوت کرد.

*دکتر بهناز بصیری I

دکتر مریم شکوهی II

کلیدواژه‌ها: ۱- جنین دلکی ۲- هایپرکراتوز ۳- ایکتیوز

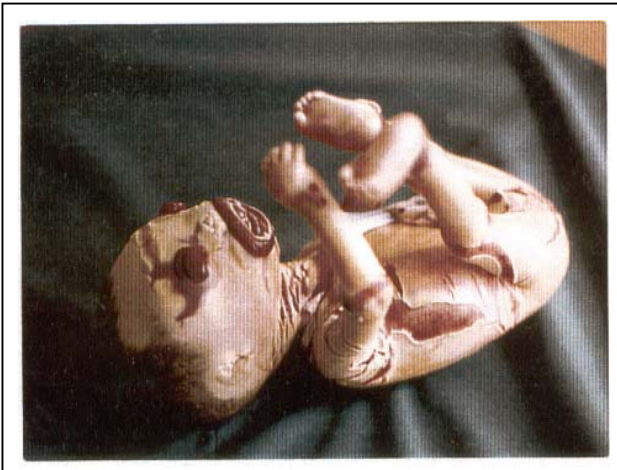مقدمه

زمان بروز علائم و تشخیص بیماری در ابتدای تولد است^(۱) و اغلب نوزادان مبتلا قبل از موعد (بین هفته ۳۶-۳۲ بارداری) متولد می‌شوند.^(۲-۷) نوزاد مبتلا با یک پوسته شاخی ضخیم صفحه مانند و موارد غیر طبیعی در چشم و گوش و دهان و انتهاها به دنیا می‌آید. این ضایعه حرکت را محدود کرده و سد محافظتی پوست را سرکوب می‌کند که این مسئله موجب می‌شود تا نوزاد مستعد ضایعات متابولیک و عفونت شود.

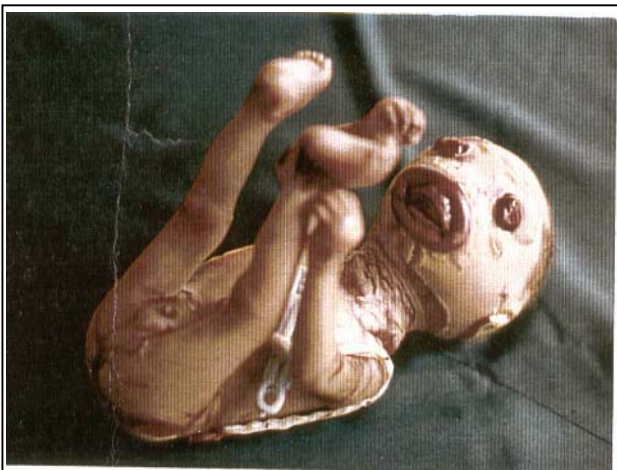جنین دلکی (Harlequin Fetus) که اولین بار توسط Oliver Hart در سال ۱۷۵۰ گزارش گردید، شدیدترین فرم ایکتیوز مادرزادی است.^(۱-۴) این بیماری از جمله اولین ژنودرماتوزهایی بود که گزارش شد و به آن Fetal Ichthyosis-Ichthyosis Intrauterina Keratosis diffusa fetalis-Congenital diffuse malignant Keratoma-Malignant keratoma-Alligator baby نیز می‌گویند.^(۱)

(I) متخصص بیماری‌های کودکان، دستیار فوق تخصصی بیماری نوزادان، بیمارستان حضرت علی‌اصغر(ع)، خیابان ظفر، دانشگاه علوم پزشکی و خدمات بهداشتی - درمانی ایران. (*مؤلف مسئول)

(II) استادیار بیماری‌های کودکان، دانشگاه علوم پزشکی و خدمات بهداشتی - درمانی همدان.



تصویر شماره ۱- نوزاد پسر با شکاف‌های عمیق پوستی



تصویر شماره ۲- نوزاد پسر، لب‌های برگشته، پلک‌های برگشته و اندام‌های دفرمه

متخصص بیماری‌های زنان پی‌گیری و مشاوره قبل از حاملگی بعدی را به والدین توصیه کرده بود اما متأسفانه اقدام خاصی در این زمینه توسط آن‌ها صورت نگرفت و مادر به طور مجدد در تاریخ ۸۰/۱۲/۲۵ با حاملگی ۳۵ هفته و ۱ روز و پارگی کیسه آب و شروع دردهای زایمانی مراجعه کرد. پس از کنترل و انجام شدن کارهای لازم، در نهایت بیمار تحت عمل سزارین قرار گرفت و نوزاد دختر با آپگار ۷ و ۸ و قد ۴۵ سانتی‌متر و وزن ۲۵۰۰ گرم که خصوصیات ظاهری آن به طور کامل مشابه نوزاد قبلی بود متولد گردید و به بخش نوزادان تحویل داده شد (تصویرهای شماره ۲ و ۴).

اصطلاح دلکی به دلیل حالت صورت این نوزادان و دهان مثلثی در مورد آن‌ها به کار برده می‌شود. دهان نوزاد باز و به پایین و طرفین کشیده شده و لبخند لوده را تقلید می‌کند.^(۵)

پیش‌آگهی بیماری بسیار بد بوده و اغلب مبتلایان ظرف چند روز اول زندگی می‌میرند.^(۶-۷) ذکر این نکته لازم است که مواردی از زنده ماندن مبتلایان نیز گزارش شده است.^(۳، ۷ و ۸) در این بیماران پس از دوران شیرخوارگی ایکتیوز شدید و اختلالات نورولوژیک دیده می‌شود.^(۹) این بیماری به دلیل نادر بودن و بروز آن در ۲ فرزند از ۱ خانواده در این مقاله مورد بحث قرار گرفته است.

معرفی بیمار

خانم ش - م خانمی ۲۴ ساله بود که طی حاملگی اول در تاریخ ۷۹/۱۰/۲۷ با شکایت پارگی کیسه آب از ۴ روز قبل و آغاز دردهای زایمانی به اورژانس بیمارستان فاطمیه همدان مراجعه کرده بود. سن حاملگی بر اساس اولین روز آخرین قاعدگی ۳۲ هفته و ۱ روز تخمین زده شد و قرار جنین breech بوده است. در سونوگرافی‌های انجام شده تنها به کم بودن میزان مایع آمنیوتیک اشاره شده بود.

با توجه به کاهش ضربان قلب جنین و ادامه یافتن دردهای زایمانی و عدم پیش‌رفت، بیمار تحت عمل سزارین قرار گرفت و نوزاد پسر با وزن ۱۵۰۰ گرم و قد ۴۰ سانتی‌متر و سختی شدید اندام‌ها، پوست ضخیم با شکاف‌های عمیق عرضی و طولی، پلک برگشته (ectropion)، لب برگشته (eclabium) و دهان دلکی متولد شد.

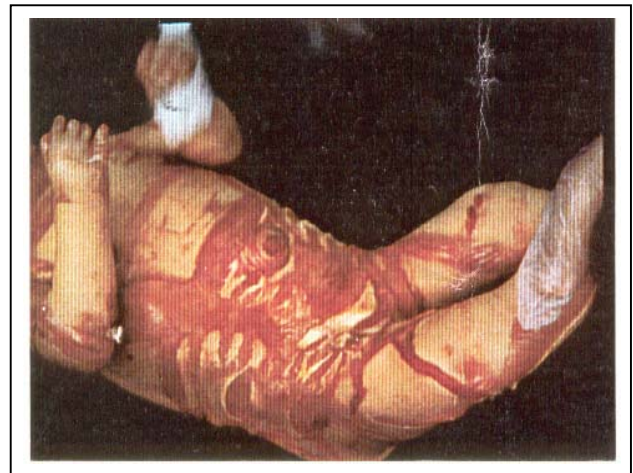
گوش‌ها و بینی نوزاد تنها به صورت سوراخ‌هایی روی سر و صورت قابل مشاهده بود و دستگاه تناسلی خارجی نیز کوچک و غیرطبیعی بود. نوزاد چند لحظه پس از تولد و قبل از انتقال به بخش نوزادان فوت کرد (تصویرهای شماره ۱ و ۲).

ویزیت در تاریخ پنجم آوریل ۱۷۵۰ در chas'town متولد شده بود.

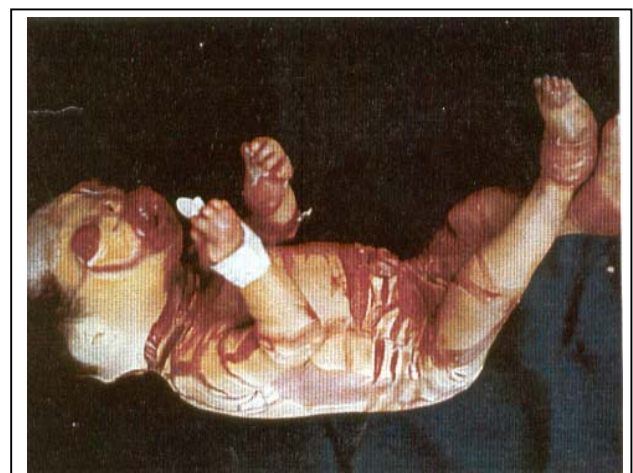طبق اظهارات وی نوزاد پوست خشک و سخت و شکاف خورده داشت که در برخی نقاط شبیه فلس ماهی بود. دهان نوزاد گرد و باز و بزرگ بود و بینی خارجی نداشت اما در محل بینی ۲ سوراخ قابل مشاهده بود. چشمها مانند ۲ توده خون منعقد و بیرون زده و به بزرگی یک آلو بود و گوش خارجی نداشت اما سوراخهای گوش دیده می شد. دستها و پاها متورم و به شدت سخت بودند. این نوزاد ۴۸ ساعت بعد فوت کرد.^(۴) اولین مورد نوزاد مبتلا به این بیماری در تایوان در سال ۱۹۹۸ گزارش شد.^(۸)

شیرخواران مبتلا معمولاً نارس یا مرده متولد می شوند و در زمان تولد در ۱ پوشش زرهی هایپرکراتوتیک سخت محصور هستند که از صفحات بزرگ و ضخیم زرد مایل به قهوه‌ای و به شدت چسبیده تشکیل شده است. پس از تولد در این قالب سخت و غیرقابل انعطاف شکاف ایجاد می شود و شکافهای عمیق قرمز که تا درم امتداد می یابد، برجا می ماند و نمای پوست شبیه دلکها می گردد. این نوزادان ممکن است میکروسفال باشند، پلکها و لبهای برگشته داشته باشند و ورم ملتحمه در آنها وجود داشته باشد. سوراخهای خارجی گوش و بینی نیز ابتدایی و تحلیل رفته هستند.^(۳)

همان طور که گفته شد مجموعه این علائم در هر ۲ نوزاد معرفی شده وجود داشت. در این نوزادان حرکات محدود بوده و نارسایی تنفسی به دنبال محدودیت انبساط قفسه صدری و بد شکلیهای اسکلتی رخ می دهد. مشکلات تغذیه‌ای موجب کاهش قند خون، کم آبی و نارسایی کلیوی می شود و ناپایداری دما و عفونت به طور شایع دیده می شود.^(۵) اغلب مبتلایان طی روزهای اول عمر می میرند اما آقای lowlor در سال ۱۹۹۶، دو مورد از این نوزادان را که به سن ۹ سالگی رسیده بودند گزارش کرد.^(۳) تکامل پوست در رحم تغییر می یابد و هایپرکراتوز کانال مو در ۳ ماهه دوم بارداری رخ می دهد که نکته غیرطبیعی اختصاصی در ساختمان اپیدرم جنین مبتلا این مطلب می باشد.^(۹)



تصویر شماره ۳- نوزاد دختر با شکافهای عمیق پوستی



تصویر شماره ۴- نوزاد دختر، لبهای برگشته، پلکهای برگشته و انتهای آتروفیک

نوزاد داخل انکوباتور گرم و مرطوب قرار گرفت و شرایط جداسازی و استرلیزاسیون رعایت گردید. برای نوزاد، مایع، اکسیژن و آنتی بیوتیک لازم تجویز شد و بیوپسی از پوست نیز صورت گرفت که نتیجه آن هایپرکراتوز شدید بود. روز بعد نوزاد با تابلوی زجر تنفسی فوت کرد.

بحث

H.I ضایعه‌ای نادر با شیوع ۱ در ۳۰۰/۰۰۰ تولد می باشد^(۱، ۴، ۹) که اولین بار توسط آقای اولیور هارت در سال ۱۷۵۰ در کارولینای جنوبی شرح داده شده و در سال ۱۸۹۶ به چاپ رسید. آقای هارت در یادداشت‌های روزانه خود به نوزادی اشاره کرده بود که ۲ روز قبل از

و دما، تعداد تنفس. ضربان قلب و میزان اشباع اکسیژن کنترل شود. از هاپرترمی نیز باید پیشگیری گردد. پس از ثابت شدن وضعیت بیمار نوزاد باید به مراقبت‌های پرستاری سطح ۳ انتقال یابد و از نرم کننده‌های چشمی برای محافظت ملتحمه استفاده شود.

برای نوزاد روزانه ۲ نوبت حمام کردن باید در نظر گرفته شود و از کمپرس سالین و نرم کننده‌های ملایم برای نرم شدن پوست و تسریع دسکوامیشن استفاده گردد. اختلالات آب و الکترولیت شایع بوده و خطر دهیدریشن هاپرناترمیک وجود دارد. محیط باید استریل باشد تا از عفونت جلوگیری شود و کشت‌های مکرر از پوست نیز ضروری می‌باشد. همچنین مشاوره با متخصص پوست، نوزادان، ژنتیک پزشکی و مددکار اجتماعی باید انجام شود.^(۵) در رابطه با مزایای درمان زود هنگام با رتینوئید اختلاف نظر وجود دارد و تمام بیمارانی که زنده مانده‌اند تحت درمان با این دارو نبوده‌اند.^(۳)

در صورت بهبود وضعیت تغذیه‌ای و ثابت شدن دما و بهبود وضعیت پوست، نوزاد می‌تواند از بیمارستان مرخص شود و از نرم کننده‌های پارافیتی و حمام روغن استفاده گردد در مراحل بعدی نیز می‌توان از جراحی پلاستیک استفاده کرد. والدین نوزادان معرفی شده پس از فوت نوزاد دوم، با توجه به نسبت خویشاوندی و احتمال تکرار بیماری در فرزندان بعدی خود تصمیم گرفتند که بچه‌دار نشوند و کودک شیر خواری را به فرزند خواندگی بپذیرند.

منابع

1- Gurses D, Kilic I, Baskan M. A case of Harlequin Fetus with Psoriasis In His Family. The Internet Journal of pediatrics and Neonatology 2001; 2: 10.

2- Murphy, Brown Laura, Vella Judith A, Lowlor-Klean Phyllis. Harlequin Ichthyosis: A case study. Neonatal Network May June 2004; 23(3): 7-12.

3- Griffiths W. A. D, Judge M.R, Leigh I.M. Disorders of keratinization in: R.H champion, J-L

علت بیماری در سال ۱۹۷۰ نقص بیان ژنی (expression) کراتین و تجمع چربی اپیدرمی گزارش شد.^(۳) Kam و Dale این ضایعه را براساس نمای ایمنوهیستوشیمیایی به ۳ گروه مختلف تقسیم کردند. گرانول‌های کراتوهیالین در نوع اول طبیعی به نظر می‌رسند و با میکروسکوپ نوری بسیار کوچک دیده می‌شوند اما در نوع دوم و سوم وجود ندارند. در تمام انواع، گرانول‌های لامر دیده نمی‌شود و در عوض وزیکول‌های کوچک که فاقد ساختمان داخلی هستند وجود دارند.^(۱۰)

نکته‌های شایع غیرطبیعی از نظر مورفولوژیک شامل هاپرکراتوز، تجمع قطره‌های چربی در داخل کورنئوسیت‌ها و فقدان گرانول‌های لامر طبیعی است. در ۱ نوع، ساب یونیت کاتالیتیک تغییر یافته پروتئین فسفوریلاز ۲A وجود دارد که نقش مهمی در دسکوامیشن دارد.^(۷) در بیوپسی انجام شده از پوست در نوزاد معرفی شده نیز هاپرکراتوز شدید وجود داشت. بسیاری از موارد بیماری تک‌گیر هستند و الگوی وارثی آن‌ها اتوزوم مغلوب می‌باشد اما برخی موارد در اقوام هم خون نیز اتفاق می‌افتد که در آن‌ها بیش از ۱ فرد مبتلا ممکن است وجود داشته باشد.

گزارش‌هایی در رابطه با خانواده‌های دارای چند فرزند مبتلا به H.I هستند، وجود دارد.^(۹، ۱۱) بیماری در هر دو جنس به ۱ نسبت بروز می‌کند.^(۱) موارد گزارش شده در این مقاله نیز ۱ پسر و ۱ دختر بودند که هم خونی در والدین آن‌ها وجود داشت. تشخیص قبل از تولد توسط فتوسکوپی، بیوپسی پوست جنین و امتحان میکروسکوپی از سلول‌های به دست آمده از مایع آمنیوتیک در هفته ۱۷ تا ۲۱ حاملگی صورت می‌گیرد.^(۷) پس از تولد هیچ آزمون آزمایشگاهی برای تشخیص این بیماری وجود ندارد.^(۵)

مراقبت‌های اولیه از این نوزادان شامل برقراری راه هوایی، تنفس و گردش خون پس از تولد است. همچنین این نوزادان نیاز به راه داخل عروقی دارند. گرفتن رگ محیطی مشکل بوده و گذاشتن کاتتر نافی ممکن است مورد نیاز باشد که در نوزاد مورد بحث نیز رگ‌گیری محیطی با شکست رو به رو شد. نوزاد باید در محیط گرم و مرطوب انکوباتور قرار گیرد

- Burton-D. A Burns. Text book of Dermatology 6th ed. Canada: Blackwell; 1998 Vol 2. P. 1501-3.
- 4- Holly kozik. Harlequin Fetus-Malady of The month archives-[http:// asylumelectica. com/ malady/ archives/ harlequin. htm](http://asylumelectica.com/malady/archives/harlequin.htm).
- 5- Mehta S, Prendiville J. Ichthyosis Fetalis emedicine Journal. 2001 oct; 2(10): 23-7.
- 6- Didet B.A, Esterny N.B. The skin in: Avory A . Fanaroff, Richard j, Martin. Neonatal perinatal Medicine. 7th ed. st louis: mosby; 2002. P. 1544.
- 7- Darmstadt G.L. Disorders of keratini zation in: Behrman R.E, Kliegman Rm, Jenson in Behrman, R.E Kligmon R.M, Jenson H.B. Text book of pediatrics-17th ed. Philladelphia Pensilvania: W.B Saunders; 2004. P. 2200-1
- 8- Lia SW, Chen yc, Tasi FJ, Wo MT, Peng CT, Lin CC, et al. Harlequin Ichthyosis: report of one case. Zhonghua Min Guo Xiao Er Ke yi Xue Hui Za zhi 1998 Nov; 39(6): 412-4.
- 9- Bianca S, Ingegrosi C, Bonaffini F. Harlequin Fetus. Image in medicine 2003; 49(Issue 1): 81-2.
- 10- Malik Nnaveed Akhter, Ghauri Abdul qayyum. Harlequin fetus. Journal of the college of physician & surgeon Pakistan (JCPSP) 2004 May, 14(5): 294-5.

A Case Report of Two Siblings with Harlequin Ichthyosis

^I
***B. Basiri, MD**

^{II}
M. Shokoohi, MD

Abstract

Harlequin Ichthyosis (HI) describes a severe erythrodermic ichthyosis and causes a distinctive and grotesque appearance at birth. Survival is now possible; therefore, harlequin ichthyosis is a more appropriate term than harlequin fetus. Incidence is 1 in 300,000 births. An autosomal recessive pattern of inheritance is seen in this disorder, but a new autosomal dominant mutation may possibly be responsible. The prognosis is ominous and most of the affected neonates die in the first hours or days of life. In this case report we present two cases of HI who were the first and the second baby of a family and their parents were cousins.

Key Words: 1) Harlequin Fetus 2) Hyperkeratosis 3) Ichthyosis

I) *Pediatrician. Subspecialty resident of Neonatology. Hazrat Ali Asghar Hospital. Iran University of Medical Sciences and Health Services. Tehran, Iran. (*Corresponding Author)*

II) *Assistant Professor of Pediatrics. Hamedan University of Medical Sciences. Hamedan, Iran.*