

بررسی اختلالات مادرزادی بوسیله سونوگرافی معده جنین

چکیده

بررسی سونوگرافی معده جنین منظوره‌های گوناگونی را برآورده می‌کند. چگونگی کارکرد و محل این عضو تا حد زیادی بیانگر وضعیت سلامت جنین از نظر فیزیولوژی و آناتومی می‌باشد و به همین دلیل می‌تواند در ردیابی اختلالات مادرزادی جنین و تعیین سن بارداری مورد استفاده قرار گیرد. در این مطالعه مقدماتی که در ۶۰ زن حامله با سن بارداری ۴۰-۱۴ هفته انجام شده است ضمن اندازه‌گیری حداکثر طول و عرض معده جنین و تطبیق آن با سن بارداری و *BPD* نتایج بدست آمده از این قرار بوده است که در ۴ جنین (۶/۶ درصد) معده دیده نشد که ۳ مورد آن (۵ درصد) با اولیگوهایدرآمیوس ناشی از پارگی کیسه آب و یک مورد (۱/۶ درصد) با اختلالات مادرزادی از نوع آنتسفالیه همراه بوده است و در این ارتباط دیده شد که مقادیر اندازه‌گیری شده از هفته ۲۵ به بعد بارداری پرش سطحی نشان می‌دهند، به این معنا که به نظر می‌رسد میزان تأثیر عوامل اثرگذار، بعد از این سن حاملگی شدت می‌یابد. بررسی سونوگرافی در این مطالعه فقط در یک نوبت و بدون تکرار زمانبندی آن انجام شده است.

دکتر عباس هنربخش*
دکتر بهرام ایروانی**

کلیدواژه‌ها: ۱- معده جنین ۲- اختلال مادرزادی ۳- سن بارداری

مقدمه

معده رو به افزایش است. در مرحله دوم که از سن ۲۶ تا ۳۲ هفتگی است اندازه‌های معده ثابت می‌ماند و در مرحله سوم که از ۳۲ تا ۳۶ هفتگی است اندازه‌های معده مجدداً افزایش می‌یابد و در مرحله چهارم که از ۳۷ هفتگی به بعد می‌باشد کاهشی در اندازه‌ها دیده می‌شود.^(۲)

در مطالعه زیمر^(۴) (*Zimmer*) سونوگرافی معده جنین فقط در یک نوبت انجام گرفته است ولی در مطالعه ما این کار به طور پیاپی و با فاصله بیست دقیقه انجام شده و اختلاف اندازه‌گیری‌ها ۳/۱ و ۱۶/۶ درصد بوده است که این امر تأثیر فیزیولوژی معده جنین را بر مقادیر اندازه‌گیری شده نشان می‌دهد.

اختلالات مادرزادی گوناگونی در رابطه با علت دیده نشدن معده گزارش شده است که از آن جمله می‌توان به موارد

معده جنین فعالیت پویا دارد و درنمای زیستی می‌تواند رابطه‌ای تنگاتنگ با مقدار مایع آمیوتیک و فعالیت دستگاه عصبی داشته باشد. بنابراین اندازه‌گیری‌های قابل مراجعه و مرتبط باهم، در صورت حصول کمک خوبی به درک سلامت و رشد جنین خواهد نمود.^(۲)

بررسی‌های متعددی تاکنون در کشورهای گوناگون انجام شده است. در مطالعه ماستروناردی (*Mastronardi*) و همکاران، نورموگرام (*Normogram*) محیط معده تهیه شده و با سن بارداری ربط داده شده است.^(۱)

در مطالعه ناگاتا (*Nagata*) چهار مرحله برای تغییرات اندازه‌های معده در نظر گرفته شده و به این ترتیب گزارش نموده است که:

در مرحله اول که از سن ۲۶-۱۶ هفتگی است، اندازه‌های

* عضو هیئت علمی دانشگاه علوم پزشکی و خدمات بهداشتی درمانی ایران - رادیولوژیست

** عضو هیئت علمی دانشگاه علوم پزشکی و خدمات بهداشتی درمانی ایران - متخصص زنان و زایمان

زیرا اشاره نمود:

۱- گرفتگی مکانیکی مثل آترزی معده و توده سینه‌ای و فیستول آن در مسیر قفسه صدری که بدون ارتباط با معده باشد.

البته لازم به یادآوری است که آترزی مری پنج نوع دارد و نوع شایع آن همراه با فیستولی است که بین مری و راه هوائی وجود دارد. یعنی در قسمت پروگزیمال (*proximal*) معبر بسته و در قسمت دیستال (*Distal*) فیستولی موجود است، که در این صورت علیرغم وجود آترزی، معده قابل مشاهده می‌باشد.

۲- شکاف‌های صورتی (*Cleft lip & Cleft palate*)

۳- عدم بلع به سبب اختلال دستگاه عصبی مثل اناسفال (*Anencephal*)

در این اختلالات مادرزادی مربوط به نقص تکامل لوله عصبی (*Neural tube defect*)، فقدان مکانیزم بلع از یک طرف و تجمع مایع آمنیوتیک (*Amniotic fluid*) و ازدیاد آن در اواخر بارداری از طرف دیگر، موجب عدم رویت معده می‌شود.

۴- تغییر مکان معده، مثل فتق مادرزادی دیافراگم چپ، گاستروشیزیس (*Gastroschisis*)، امفالوسل و سیتوس اینورسوس (*Situs inversus*) دیافراگم بین ۱۶-۱۴ هفتگی از بهم پیوستن ۴ جزء ساختمانی تشکیل می‌شود که اشکال در بهم پیوستن (*fusion*) عناصر تشکیل دهنده آن به صورت فتق بروز می‌کند و در بیشتر موارد یک طرفه بوده و در سمت چپ دیده می‌شود و ممکن است که با (آنومالیهای قلبی، کلیوی، دستگاه عصبی و کروموزمال (*Chromosomal*)) نیز همراه باشد.

در صورت وجود این ناهنجاری، معده در داخل قفسه سینه و به شکل تصویری بدون اکو (*Echo free*) در مجاور بطن و دهلیز چپ قابل مشاهده بوده و سبب شیفت مدیاستن (*Mediastinal shift*) و کاهش در قطر طبیعی شکم نوزاد می‌شود که علائم فوق به همراه وجود حرکات پرستالتیسم در قفسه سینه راهنمای جابجائی معده از شکم به قفسه صدری می‌باشد. فتق دیافراگماتیگ قدیمی ممکن است با امفالوسل نیز دیده شود.

برخلاف امفالوسل که اکثراً همراه با اختلالات کاربوتایی گزارش شده است (سندرم‌های تریزومی ۱۳ و ۱۵ و ۱۶ و ۱۸ و

ندرتاً ۲۱)، گاستروشیزیس کمتر با نقص‌های مذکور همراه بوده و در صورت حدس به گاستروشیزیس، انجام آمنیوسنتز و بررسی کروموزومی از اهمیت بالائی برخوردار نخواهد بود. از تفاوت‌های دیگر میان این دو آن است که امفالوسل عمدتاً در خط وسط و لیکن گاستروشیزیس معمولاً در طرف راست شکم ایجاد می‌شود و همچنین در امفالوسل، مامبران که شامل پریتوان و آمینون است موجود بوده و به علت عدم تماس قوس‌های روده با مایع آمنیوتیک ضخامت جداری مشاهده نمی‌شود ولی گاستروشیزیس نسبت به آن کوچکتر است و نقص در تمام لایه‌های شکمی می‌باشد.

معده می‌تواند از عناصر تشکیل دهنده هر دوی آن‌ها باشد و به دلیل تغییر مکان از محل طبیعی، در سونوگرافی مشاهده نشود.

۵- اولیگوهیدرآمنیوس به دلیل آترزی کلیه

۶- آترزی معده (*Stomach agenesis*)

در این تحقیق به طور کلی اهداف زیر دنبال شده است.

بررسی حداقل و حداکثر اندازه معده جنین و تطبیق آن با سن حاملگی و *BPD*

۲- ردیابی اختلالات مادرزادی احتمالی که ممکن است به دنبال بررسی معده جنین تشخیص داده شود.

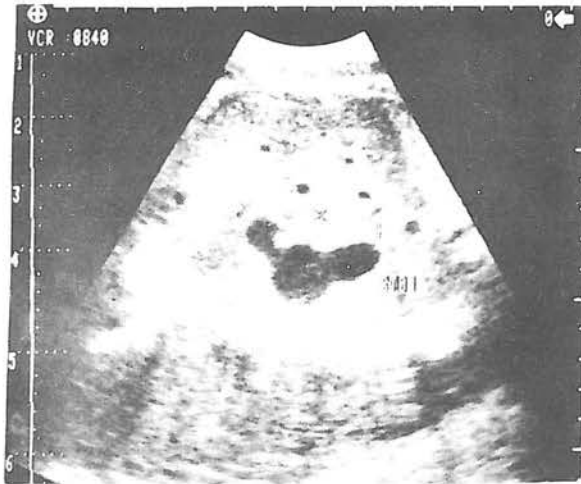
روش مطالعه

در این مطالعه، بیماران ما انتخابی نبوده‌اند بلکه شصت برگ درخواست سونوگرافی به منظور انجام بررسی‌های گوناگون از جمله: سن بارداری، ضخامت پوست سر جنین، بند ناف، نسوج مغز و غیره پذیرفته شدند و سپس در خانم‌های مراجعه کننده معده جنین نیز مورد بررسی قرار گرفت.

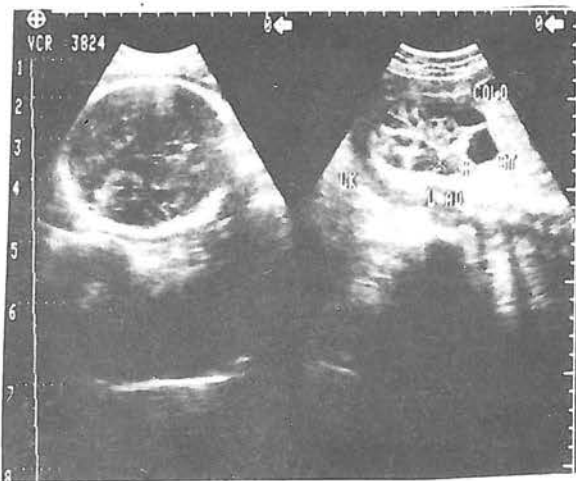
دستگاهها، شیمادزو *SDL* ۳۱۰ و ۴۰۰ مرکز پزشکی فیروزگر، الوکار ۶۵۰ بیمارستان مدائن و هیتاچی *EUB* ۴۰ مطب خصوصی را شامل می‌شده است. پروب‌های مورد استفاده دارای فرکانس ۳/۵ مگاهرتز و اکثراً از نوع کونوکس الکترونیکی (*Electronical convex*) بوده‌اند.

به دلیل وجود مایع آمنیوتیک موجود در معده و تفاوت *Contrast* آن با اعضای مجاور که اکثراً اکوژن هستند، معده جنین را می‌توان به راحتی و با کمک نشانه‌های مربوطه که

با توجه به شرایط مادر و جنین، هردو تفسیر شود. در عمل بلع که مرکز آن در مدولا (*Medula*) می باشد اعصاب کرانیال ۵، ۱۰ و ۹ دخالت دارند و عوامل اثرگذار بر این مرکز و این اعصاب می توانند که مانع از عمل بلع شوند، از این رو در جنین آتسنفال و یا جنین بیمار مبتلا به هیدروپس یا عفونت جنین، به دلیل اختلال در عمل بلع انتظار می رود که معده جنین قابل رؤیت نباشد.



تصویر شماره ۱- پرستالتیسم (*Peristaltism*) معده جنین



تصویر شماره ۲- نمایش سونوگرافیک همزمان معده، آدرنال، کلیه و ستون فقرات جنین

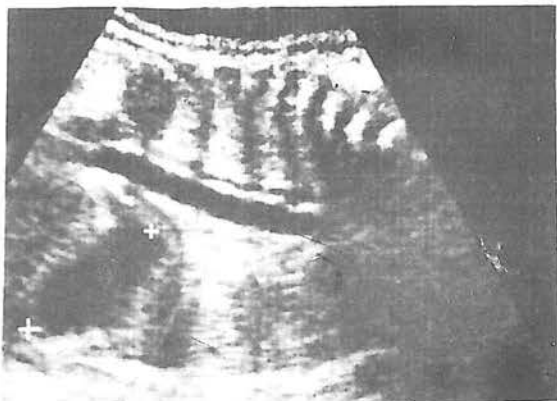
گاهی در سونوگرافی درون معده پر از مایع اکوژن می باشد که همراه با ایلئوس مکنونیوم و یا پرتونیت نیست. این حالت بیشتر در اوایل بارداری گزارش شده است که علت آن نیز به نظر می رسد که تجمع مواد بلع شده قبل از شروع و افزایش فعالیت پرستالتیسم معده باشد که در عرض چند هفته از بین می رود لازم به یادآوری است که جنین در حدود ۱۴ هفتگی

عبارتند از: قلب و دیافراگم و کبد (در سمت راست) پیدا کرد و پس از مشخص نمودن بیشترین ابعاد آن با حرکت دست و پروب، با کمک کالیبر الکترونیکی اندازه گیری های مربوطه را در ۲ جهت حداکثر دراز و پهنا انجام داد. به علت شکل خاص معده بهتر است که به جای پروب لاینثار (*Linear probe*) از پروب کونوکس (*Convex Probe*) استفاده شود. خصوصاً در مواردی که بخواهیم به منظور بررسی ضایعات مادرزادی از قبیل هیپرتروفی، قسمت افقی آن را تا پیلور بررسی نمائیم.

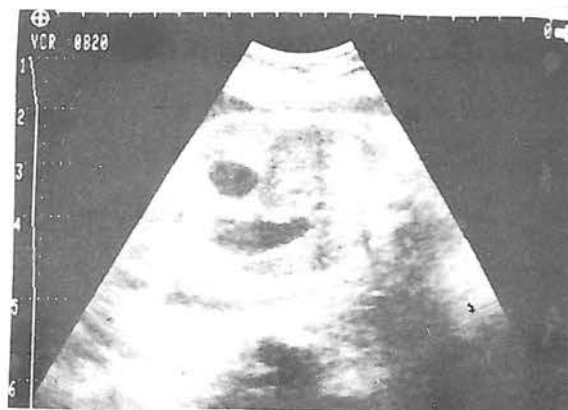نتایج و بحث

در این بررسی در ۴ مورد (۶/۶ درصد) معده دیده نشد که در ۱ مورد (۱/۶ درصد) علت آن وجود اختلال مادرزادی آتسنفالی همراه بوده است (*Anencephaly*) غیر از این یک جنین آتسنفال، در ۳ جنین دیگر اولیگو هیدرآمنیوس ناشی از پارگی کیسه آب ردیابی شد که در مورد آنها هیچگونه شواهدی از آرنزی کلیه ها و یا زایمان از وقت گذشته (*post date*)، که از علل دیگر اولیگو هیدرآمنیوس می باشند، مشهود نبوده است.

اگرچه در اکثر مواقع علت دیده نشدن معده، عدم وجود مایع آمنیوتیک در آن است، ولیکن گاهی هم مایع آمنیوتیک در معده وجود دارد اما ورود ذراتی به آن موجب اکوژن شدن مایع آمنیوتیک و از بین رفتن *contrast* بین معده و اعضای مجاور مثل کبد شده و در نتیجه به دلیل نزدیکی اکوژنیسته، معده دیده نمی شود. همچنین اگر معده به تازگی از محتویات تخلیه شده باشد هم قابل رؤیت نخواهد بود.^(۳) بنابراین با این توضیح نقش عمل بلع و پرستالتیسم موجود در ۱۴ هفتگی در ارتباط با نمایان شدن معده جنین در سونوگرافی مشخص می شود همچنین، همانطور که اشاره شد، این مسئله به کیفیت مایع آمنیوتیک موجود در معده که اکثراً اکولوسنت (*Echolucent*) و گاهی هیپو اکو (*Hypoecho*) می باشد نیز بستگی دارد. البته در مواردی که معده دیده نمی شود می بایست حدود ۶۰-۴۵ دقیقه صبر کرد تا زمان لازم برای بلع مجدد فراهم شود و اگر در سونوگرافی های به عمل آمده بعدی نیز دیده نشد احتمال بارداری غیر طبیعی بیشتر می شود (اما حتمی نیست) و البته دیده شدن آن نیز الزاماً به معنی سلامت کامل جنین در پایان بارداری نمی باشد. بنابراین بررسی سونوگرافی های مکرر باید



تصویر شماره ۴- نمایش معده متسع و پیلور (pylorus) در جنین



تصویر شماره ۳- علامت حبابچه مضاعف (Dobule bubble) در جنین

مورد از حاملگیها بصورت دوقلوئی بود که در یک مورد حداکثر طول و عرض جنینها با هم مشابه و در یک مورد اندکی با هم اختلاف داشتند و در هیچکدام آثاری از نقایص مادرزادی دیده نشد.

نتیجه گیری نهائی

- ۱- در سونوگرافی باید بطور معمول معده جنین رانیز بررسی کرد.
- ۲- حداکثر طول و عرض معده جنین برای بررسی تغییرات رشد معده قابل استفاده است. دیده نشدن معده بعد از ۱۴ و بخصوص ۲۰ هفتگی می تواند از اهمیت زیادی برخوردار باشد و احتیاج به پیگیری دارد.
- ۳- در بررسی ارتباط بین مقادیر اندازه گیری شده حداکثر طول و عرض معده جنین با سن بارداری باید حتماً عوامل فیزیولوژیک و مورفولوژیک را که موجب فعال بودن معده و پر و خالی شدن مکرر آن می گردند، مدنظر قرار داد همچنین براساس نتایج حاصل از این مطالعه به نظر می رسد که این عوامل بعد از هفته ۲۵ بارداری شدت اثر می یابند.

References

- 1) Mastronardi R et al; Circumference of the fetal stomach echocardiographic study in 100 normal pregnancies , journal of Minerva. Gynecology, P 5-7 Jan, Feb 1993
- 2) Nagata S et al: Chronological development of the fetal stomach assessed using real time ultrasound , Journal of early human development,

۷-۱۰cc و در زمان ترم ۴۰۰-۷۵۰cc مایع را بلع می کند.

نکته دیگر آن است که هرگاه در سونوگرافی حباب معده با حباب دیگری همراه باشد (علامت حبابهای مضاعف یا Double bubble) بایستی ناهنجاری آترزی دئودنوم (Duodenal atresia) را مدنظر قرار دهیم.

در این مطالعه وقتی در محور افقی (X) هفته بارداری و در محور عمودی (Y) یک بار حداکثر طول معده جنین و یک بار حداکثر عرض معده را قرار دادیم نتایج بدست آمده بیانگر این مطلبند که مقادیر فوق در حد ۲۵ هفتگی یک پرش سطحی را نشان می دهند. یعنی از سن ۲۵ هفتگی یا بیشتر ۹۰/۵ درصد مقادیر طولها بیش از ۲۵ میلی متر و ۶۱/۹ درصد عرضها بیش از ۱۲ میلی متر و برای سن کمتر از ۲۵ هفتگی ۸۴/۶ درصد طولها زیر ۲۵ و ۵۶/۲ درصد عرضها زیر ۱۲ میلی متر بوده اند. که از این مطالعه چنین استنباط می شود که احتمالاً دامنه تغییرات حاصل از عوامل اثرگذار مانند کامل شدن شکل معده، مقدار مایع آمنیوتیک، فیزیولوژی بلع و پرستالتیسم، در قبل از ۲۵ هفتگی کمتر و بعد از آن شدت بیشتری می یابند همچنین در سونوگرافی های بعمل آورده ۲

22, P 15-22 April 1990

3) Pretorius dolores H et al: Sonographic evaluation of fetal stomach, American Journal of radiology 151, P 987-989 November 1988

4) Zimmer E et al: Fetal stomach measurement not reproducible by the same observer, Journal of ultrasound medicine, 11: P 663-665 December 1992

ULTRASOUND STUDY OF FETAL STOMACH

A. Honarbakhsh, M.D. *

B. Iravani, M.D. **

ABSTRACT

Ultrasound study of fetal stomach is multidirectionally rewarding .

It can be used to detect congenital aberrations and to estimate gestational age in comparison with biparietal diameter (BPD).

This study was performed in 60 pregnant women in 14-40 weeks of gestation. Maximum width and lengths of fetal stomach were measured and compared with BPD in order to determine gestational age .

In 4 fetus , stomach was not visualized, This was caused by oligohydramnios in 2 and congenital neural tube defect in 1 case. Nonvisualization of fetal stomach after 14-20 weeks of gestation could be interpreted as indirect evidence of congenital abnormalities . In this study it was also noted that the measurements upleveled at 25th week of gestation resulting in the affecting parameters to intensify beyond this time .

Ultrasound study was done only once without chronological repetition .

Key words:

- 1) Fetal stomach
- 2) Ultrasound
- 3) Biparietal diameter
- 4) Congenital abnormality

* Faculty Member, Iran University of Med. Sciences and Health Services - Radiologist

** Assistant Professor of Obstetrics & Gynecology, Iran University of Med. Sciences and Health Services