

بازسازی یک مرحله‌ای لاله گوش همراه با تمپانوپلاستی در بیماران مبتلا به میکرووشیا*

چکیده

عدم رشد مادرزادی لاله گوش و مجرای خارجی آن میکرووشیا (*microtia*) نامیده می‌شود و بازسازی کامل آن یکی از کارهای مهم جراحی ترمیمی است. این عمل بازسازی، معمولاً در چند مرحله انجام شده و غالباً نتایج خوبی را به همراه دارد، اما بعلت نیاز به بستری شدن‌های متعدد کودک، علاوه بر ناراحتی بیمار سبب صرف هزینه‌های فراوان، اتلاف وقت پزشک و بیمار و شیوع بیشتر عوارض عمل جراحی و بستری شدن‌های متوالی می‌گردد. در این بررسی در ۱۶ بیمار مبتلا به میکرووشیای یک طرفه و دو طرفه، تمام مراحل بازسازی کامل گوش و تمپانوپلاستی تنها در یک مرحله انجام شده است، که خوشبختانه در هیچکدام عارضه خاصی مشاهده نشده است. بازسازی یک مرحله‌ای لاله گوش و مجرای خارجی برای اولین بار توسط *Song* در کشور چین انجام شده است و این بررسی اولین تجربه این عمل جراحی در بیمارستان حضرت فاطمه (س) می‌باشد. بر مبنای شواهد این بررسی به نظر می‌رسد، بازسازی یک مرحله‌ای لاله گوش بعلت صرفه جوئی در تعداد مراحل عمل جراحی و کاهش اتلاف هزینه و وقت داشتن نتایج تقریباً مشابه، نسبت به بازسازی چند مرحله‌ای ارجح باشد.

دکتر مهدی فتحی**

دکتر نور احمد لطیفی**

دکتر علیرضا کریمی***

کلید واژه‌ها: ۱- میکرووشیا ۲- بازسازی لاله گوش ۳- تمپانوپلاستی

* قسمت‌هایی از این مقاله در کنگره سالانه جامعه جراحان گوش و گلو و بینی در آبان‌ماه ۱۳۷۲ به شکل سخنرانی ارائه شده است.

** استادیار جراحی ترمیمی و پلاستیک - دانشگاه علوم پزشکی و خدمات بهداشتی درمانی ایران - مرکز آموزشی درمانی حضرت فاطمه (ع)

*** استادیار گوش و گلو و بینی - دانشگاه علوم پزشکی و خدمات بهداشتی درمانی تهران - مرکز آموزشی درمانی امام خمینی

گوش در یک مرحله توسط *Song* از کشور چین و سایرین، (۵،۴) در مجلات وجود دارد که موارد زیادی را با موفقیت انجام داده‌اند. با این عمل یک مرحله‌ای، در تخت و روز بیمارستان، تعداد دفعات بستری و انجام عمل جراحی صرفه جوئی شده و بجای چندین مرتبه بستری شدن در بیمارستان و تحت عمل جراحی قرار گرفتن فقط در یک مرحله عمل بازسازی گوش انجام می‌شود و گروه ما در مرکز آموزشی درمانی حضرت فاطمه (س) برای اولین مرتبه این عمل را انجام داده و موفقیت آمیز بوده است. امید است، با یاری خداوند بزرگ بتوانیم با انجام این عمل برای سایر بیماران مبتلا به این نقیصه مادرزادی آنها را از انجام اعمال جراحی متعدد بی‌نیاز نمائیم.

روش کار

بررسی کلینیکی و پاراکلینیکی قبل از عمل:

نظر به اینکه نقیصه گوش خارجی معمولاً همراه با ضایعه گوش میانی است انجام آزمایشات اختصاصی زیر قبل از عمل لازم است:

- ۱- اسکن استخوان تمپورال جهت بررسی میزان نقایص گوش میانی و بررسی سلولهای ماستوئیدی
- ۲- انجام تست شنوایی
- ۳- بررسی وضعیت استخوان‌های جمجمه و تقارن آنها نسبت به یکدیگر
- ۴- بررسی پوست ناحیه عمل از نظر وجود اسکار یا عمل جراحی قبلی که در این صورت بهتر است از روش چند مرحله‌ای استفاده شود. (۶)

روش جراحی

اطلاع آناتومیکی از عروق ناحیه گوش شرط اصلی موفقیت در انجام این عمل می‌باشد. حفظ دو شریان پشت گوش (*Postauricular*) و گیجگاهی سطحی (*Superficial temporal*) که شاخه‌های انتهائی شریان کاروتید خارجی می‌باشند از اهمیت خاصی برخوردار است. شریان

میکروشیا عبارت است از کاهش رشد یا عدم وجود لاله گوش و مجرای گوش خارجی. بسته شدن شریان استاپدیوس در دوره جنینی، ابتلای مادر به بیماری سرخچه یا مصرف داروی آرامبخش تالیدومید در سه ماهه اول حاملگی را می‌توان از علل بروز این بیماری ذکر کرد (۱)

شیوع این بیماری در جوامع مختلف بین یک در شش هزار تا یک در ده هزار کودک زنده متولد شده گزارش شده است. در پسرها دو برابر دخترها و در طرف راست شایعتر است. تغییر شکل گوش اغلب یکطرفه ولی گاهی به صورت دو طرفه نیز وجود دارد و در مواقعی که لاله گوش و مجرای خارجی کلاً وجود ندارند معمولاً گوش میانی نیز مبتلا و شنوایی بیمار در سمت مبتلا به حدود ۶۰ درصد کاهش دارد. (۲) همچنین نقائص سیستم ادراری تناسلی همزمان در این بیماران ممکن است دیده شود. (۳،۲)

عمل جراحی این بیماران بهتر است در سنین قبل از مدرسه در حدود ۷-۶ سالگی باشد، زیرا در این سن، ورود بچه به مدرسه با وجود نقص گوش ممکن است سبب بروز واکنش‌های روحی مانند افسردگی و یا امتناع از رفتن به مدرسه گردد. همچنین تا این سن تقریباً ۸۰ درصد رشد گوش در طرف سالم صورت گرفته و جهت مشابه سازی کمک بیشتری به جراح می‌نماید و از طرف دیگر رشد غضروف دنده‌ها به اندازه کافی جهت کاربرد بازسازی گوش رسیده است. (۱)

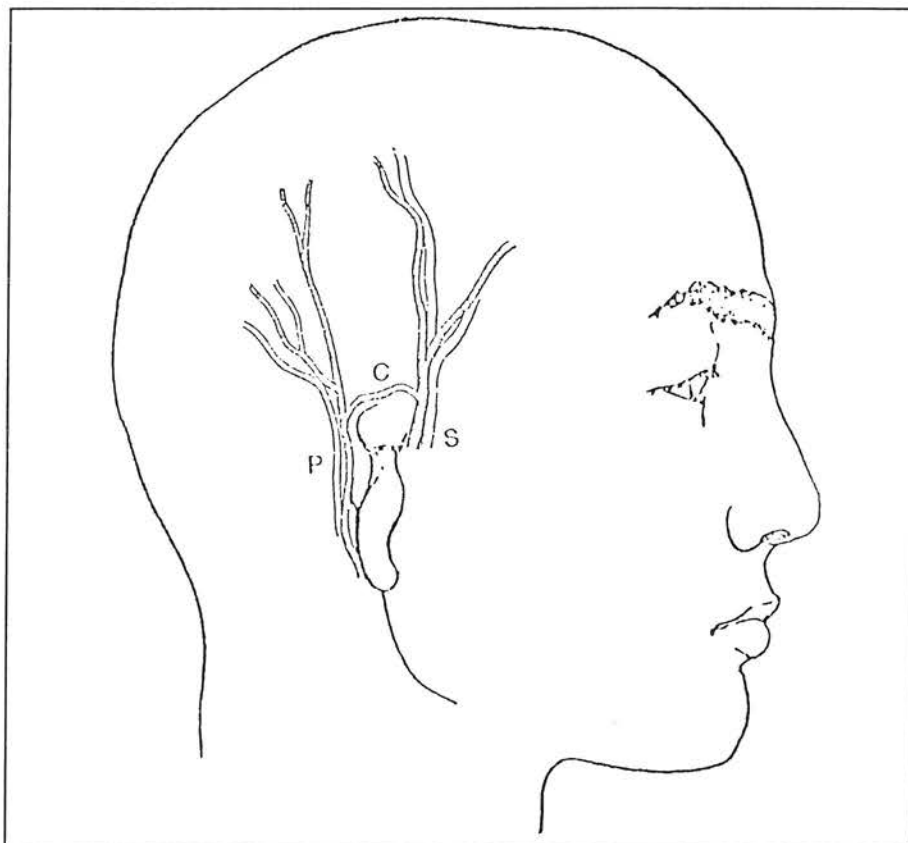
ما در مرکز آموزشی درمانی حضرت فاطمه (س) تاکنون بازسازی گوش را در چهار مرحله انجام می‌دادیم و سپس بیمار را جهت بازسازی پرده تمپان و گوش میانی به متخصص گوش و گلو و بینی معرفی می‌نمودیم و در مجموع پنج عمل جراحی بفواصل زمانی دو سال یا بیشتر جهت بیمار انجام می‌شد که علاوه بر ناراحتی بیمار، سبب صرف هزینه و اتلاف وقت بیمار و پزشک می‌شد، در این مطالعه با شیوه‌ای نوین این ۴ عمل به‌همراه عمل تمپانوپلاستی تنها در یک مرحله انجام شده است. البته گزارشاتی از بازسازی

سپس پوست لازم را از لبه انسیزیون (*Incision*) موجود در قفسه صدی برای ساختن مجرای گوش و تمپانوپلاستی در اختیار جراح متخصص گوش قرار می‌دهند و جهت گرافت پشت گوش نیز پوست مورد نیاز تهیه و سپس انسیزیون جدار قفسه صدی بسته می‌شود.

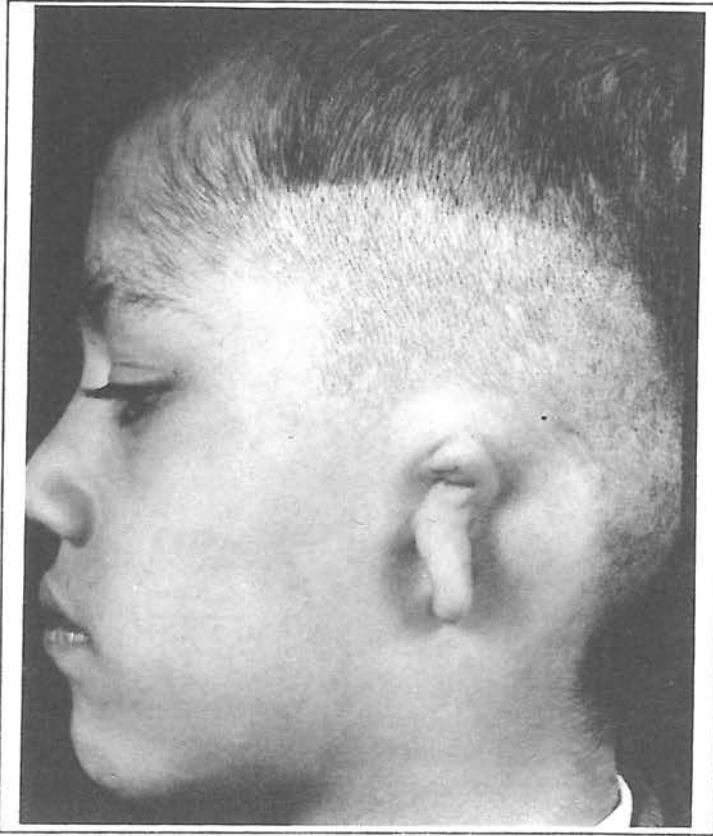
پس از اتمام عمل بازسازی مجرای خارجی گوش و تمپانوپلاستی توسط تیم جراحی گوش و گلو و بینی گروه جراحی ترمیمی عمل تهیه فلاپ پوستی نازک (*Random flap*) و همچنین فلاپ زیر جلدی با پایه شریان *Postauricular* را شروع کرده و پس از آماده نمودن فلاپ‌ها قالب غضروفی ساخته شده را، بین دو فلاپ ساندویچ نموده و با نخ کرومیک پنج صفر دولبه فلاپ‌ها را به یکدیگر بخیه زده و لوبول گوش را که قبلاً جابجا کرده بودیم به غضروف و

Postauricular در قسمت خلفی و شریان *Superficial temporal* در قسمت قدامی غضروف باقیمانده گوش وجود دارد و همچنین چند ارتباط کوچک بین این دو شریان در قسمت فوقانی غضروف باقیمانده گوش دیده می‌شود. (۶) (شکل شماره ۱)

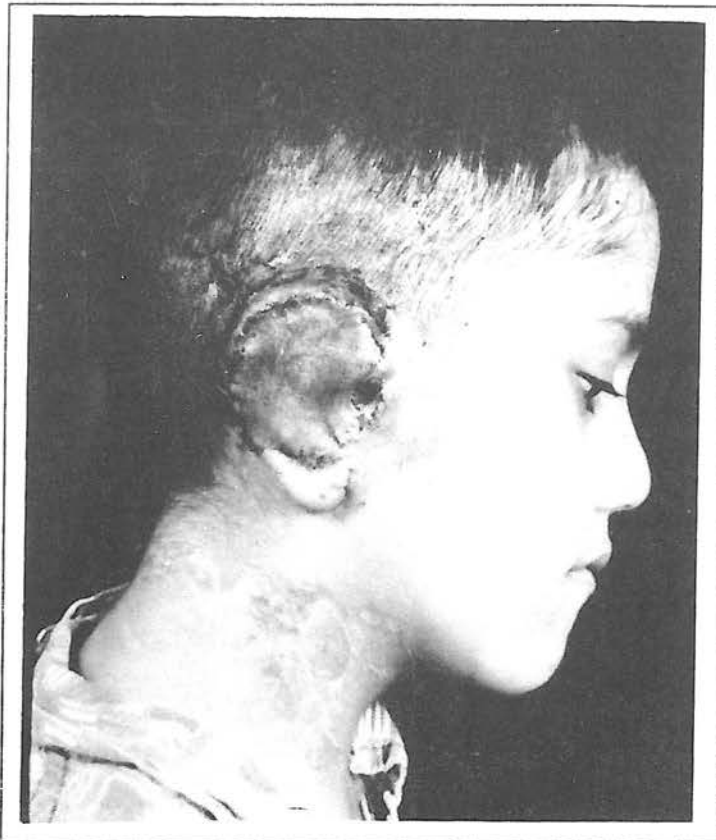با توجه به این شکل آناتومیک، انسیزیون در قسمت میانی غضروف باقیمانده گوش جهت بازسازی مجرای گوش و عمل تمپانوپلاستی و همچنین بازسازی گوش میانی مشکلی جهت پایه‌های عروقی فلاپ‌ها ایجاد نمی‌کند. در ابتدا تیم جراحی گوش و گلو و بینی ساختن مجرای خارجی گوش و سپس تمپانوپلاستی را شروع می‌نمایند و همزمان تیم جراحی ترمیمی برداشتن غضروف دنده‌های ۷ و ۸ و ۹ و شکل دادن غضروف لاله گوش را انجام می‌دهد.



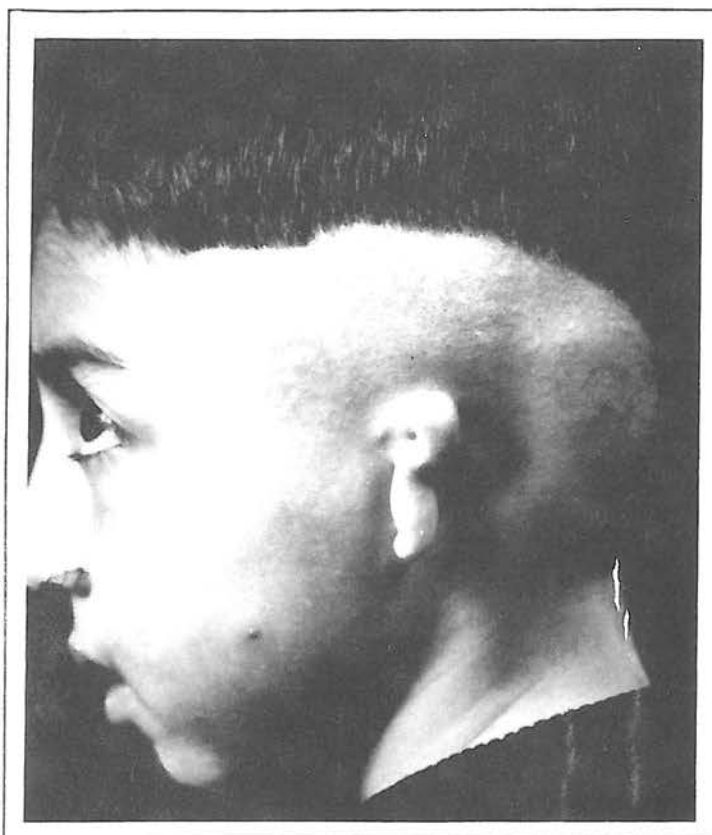
شکل ۱- تصویر شماتیک موقعیت آناتومیکی عروق ناحیه گوش (۶)



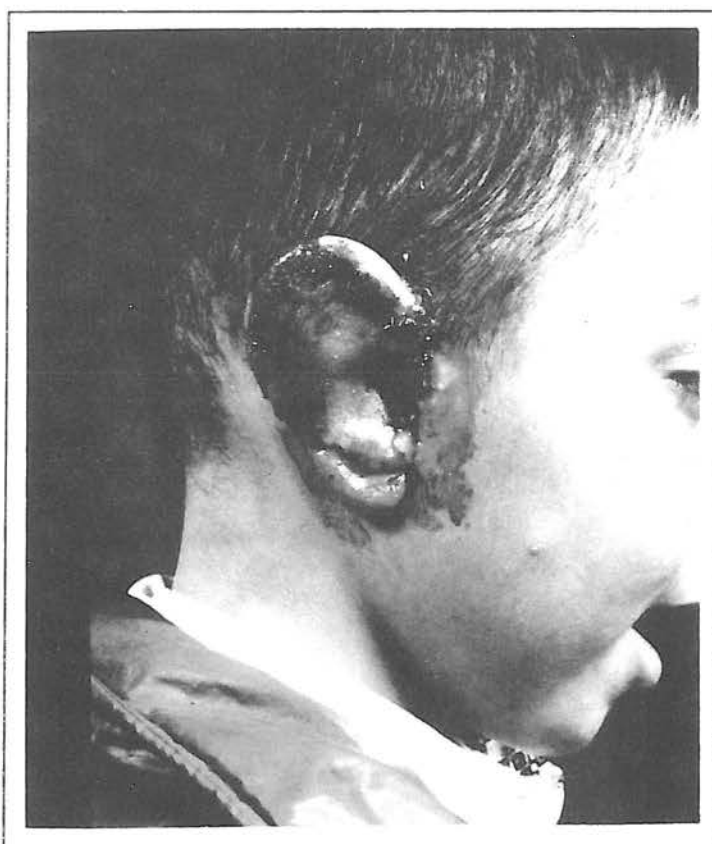
فتوگرافی ۱- بیمار
مبتلای به
میکروشیای دو طرفه
قبل از عمل



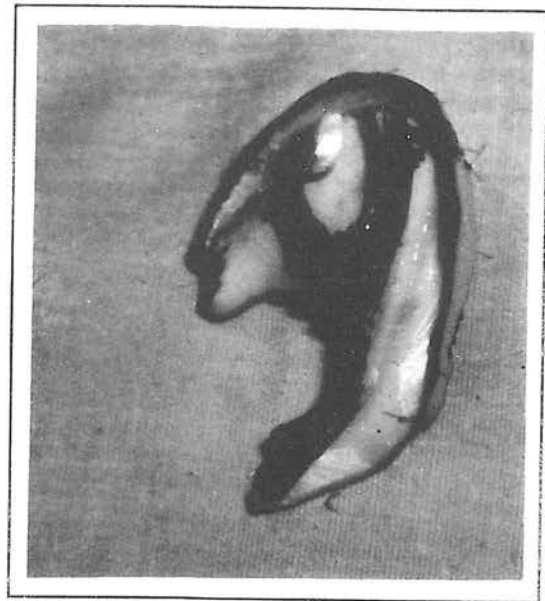
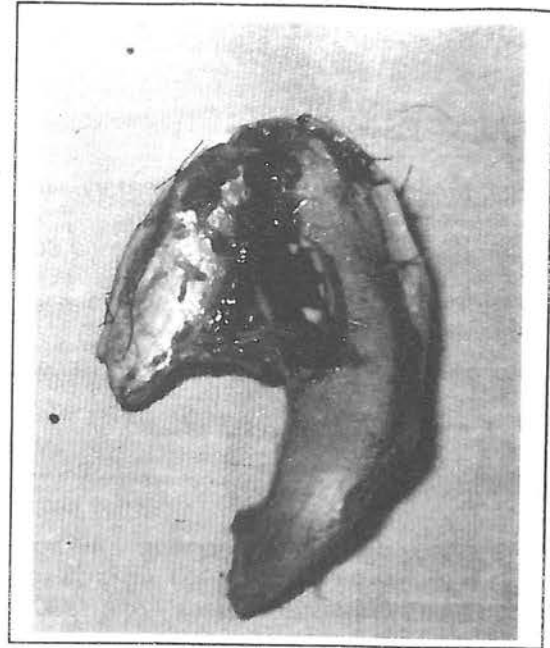
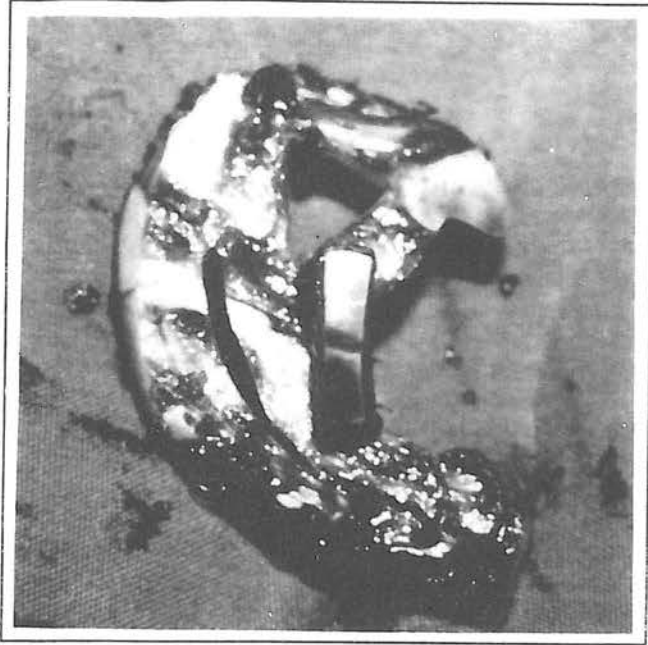
فتوگرافی ۲- بیمار
فوق بعد از عمل
بازسازی گوش



فتوگرافی ۳- بیمار مبتلای به میکروشیمیای دو طرفه قبل از عمل



فتوگرافی ۴- بیمار فوق بعد از عمل بازسازی گوش



سه روز بعد از عمل درن را خارج کرده و روز دهم بعد از عمل تامپون مجرای خارجی گوش را بر می داریم و یکماه بعد از عمل تست شنوایی مجدد از بیمار انجام می دهیم.

نتیجه

بازسازی لاله گوش در یک مرحله احتیاج به دقت بیشتری در حین عمل جراحی از نظر حفظ وضعیت عروق و فلاپ‌های تهیه شده دارد. از شهریور ماه سال ۱۳۷۰ تا مهر ماه ۱۳۷۳ تعداد ۱۶ مورد بازسازی کامل گوش به روش یک مرحله‌ای انجام شده است، که سن آنها بین ۵ تا ۲۲ سالگی بوده است. ۱۵ بیمار مبتلا به میکروشیای یکطرفه و یک مورد دو طرفه بوده است. تمپانوپلاستی در ۷ مورد بطور همزمان انجام شده است. در دو مورد عفونت ایجاد شد که با درمان‌های طبی بهبود حاصل شد. در هیچکدام از بیماران نکروز فلاپ‌ها یا از دست دادن غضروف‌ها وجود نداشته است. با توجه به صرفه‌جویی در تعداد مراحل جراحی و صرف وقت و هزینه بیشتر در بازسازی چند مرحله‌ای لاله گوش ما این روش یک مرحله‌ای را ترجیح داده و به سایر جراحان پلاستیک پیشنهاد می‌نمائیم.

به فلاپ‌ها بخیه می‌زنیم. پشت گوش را با پوست کامل (Full thickness) که قبلاً آماده نموده‌ایم گرافت می‌نمائیم و یک ساکشن درن کوچک بین فلاپ زیرجلدی و قالب غضروفی قرار می‌دهیم و سپس با گذاشتن گاز وازلین و پانسمان سبک و حجیم در پشت گوش عمل جراحی بازسازی گوش خاتمه می‌یابد.

REFERENCES

- 1- Burt Brent, McCarthy, *plastic surgery*, vol .3, 1990 , PP: 2094-2149
- 2- Burt Brent, Grabb and Smith's, *plastic surgery*, 1991, PP:463-485
- 3- David W. Furnas, M.J. Jurkiewicz, *Plastic surgery, principles and practice*, Vol. 1, 1990, PP: 171-204
- 4- Song RY, Chen ZJ, Yang PY, et al; *Reconstruction of the external ear*, *clin plast surg.* 1982,9:,P:49
- 5- Song YG, Song YL; *An improved one-stage total ear reconstruction procedure*, *Plast Reconstr. surg.* 1983, 71 ,P: 615
- 6- Yeguang, Song and Hongxing Zhuang; *Reconstructive Surgery for deformities of the ear*; *North America Clinics in plastic surgery*, April, 1990 , PP: 223-240.

ONE-STAGE TOTAL RECONSTRUCTION OF THE EAR WITH SIMULTANEOUS TYMPANOPLASTY

M. Fathi , M.D.*

N.A. Latifi , M.D.*

A.R. Karimi , M.D.**

ABSTRACT

Microtia is the complete absence of auricular tissues. Total reconstruction of the ear is one of the most difficult problems in reconstructive surgery. Classical multi-staged reconstructions can achieve satisfactory results but they require multiple hospitalizations and high cost.

The ideal would be reconstruction of a life-like ear in one operation. Yeguang Song from China has done one stage total ear reconstruction in 1981. After studying the vascular anatomy of the auricular region we began the work of one stage total ear reconstruction in Hazrat Fatemeh hospital and the results were good. Therefore we suggested one stage total ear reconstruction instead of multiple stages.

Key words :
1- Microtia
2- Ear Reconstruction
3-Tympanoplasty

* Assistant Professor of Plastic & Reconstructive Surgery, Hazrat Fatemeh Medical Center

** Assistant Professor of Ear-Nose-Throat Surgery, Emam Khomeini Medical Center