

# والگوس استئوتومی برای درمان جوش نخوردن شکستگی گردن استخوان ران

## چکیده

جوش نخوردن شکستگی گردن استخوان ران در گروه‌های مختلف سنی در کشورهای در حال توسعه یکی از مسائل بفرنج در ارتوپدی است.

علیرغم پیشرفت‌های قابل ملاحظه در تکنیک‌های جراحی و وسایلی که برای ثابت کردن شکستگی گردن استخوان ران بکار می‌رود هنوز حدود  $\frac{1}{3}$  از شکستگی‌های گردن استخوان ران که با جابجائی همراه می‌باشند دچار عارضه جوش نخوردن می‌گردند.

روش‌های مختلفی که برای درمان این عارضه بکار می‌رود عبارتند از ثابت کردن شکستگی با یا بدون پیوند استخوان ساده و یا با ریشه عروقی-استئوتومی انتهای فوقانی ران با یا بدون پیوند استخوان و بالاخره آرتروپلاستی مفصل ران. بین سالهای ۱۳۵۸ تا ۱۳۷۶ در ۲۷ بیماری که دچار عارضه جوش نخوردن گردن استخوان ران شده بودند استئوتومی انتهای فوقانی ران (*valgusizing*) انجام گرفت.

بیماران ۱۷ تا ۷۹ ساله و دارای میانگین سن ۴۵ سال بودند. اکثر این بیماران دچار شکستگی‌های همراه با جابجائی گردن استخوان ران شده و تحت عمل جراحی قرار گرفته بودند ولی وسائلی که برای ثابت کردن شکستگیها بکار رفته بود دچار نقص شده و جابجا شده بودند.

تمام بیماران از درد و محدودیت حرکات مفصل ران شکایت داشتند و قادر به راه رفتن بدون وسایل کمکی نبودند، زاویه متوسط بین سر و گردن استخوان ران ۱۰۷ درجه (۸۰ تا ۱۲۰ درجه) و کوتاهی آنها بطور متوسط ۲/۵ سانتی‌متر بود. بعد از استئوتومی، شکستگی ۲۴ نفر از ۲۷ بیمار در فواصل زمانی ۳ تا ۱۰ ماه جوش خورده (بطور متوسط ۵ ماه)، از سه بیمار دیگر یکنفر دو ماه بعد از عمل جراحی به علل دیگر فوت نمود (بیمار ۷۹ ساله) و دو بیمار در اثر نقص وسایل تثبیت‌کننده شکستگی بهبود نیافتند.

نکروز آواسکولار خفیف در ۵ بیمار وجود داشت که در موقع بررسی علائم بالینی نداشتند. درد و محدودیت حرکات مفصلی بیماران بطور قابل ملاحظه‌ای بهبود یافت بطوریکه بعد از جوش خوردن از وسایل کمکی برای راه رفتن استفاده نمی‌کردند و کوتاهی پای آنان به طور متوسط به یک سانتی‌متر تقلیل یافت.

بنابراین به نظر می‌رسد استئوتومی انتهای فوقانی ران، عمل جراحی ساده و مؤثری برای درمان شکستگی‌های گردن استخوان ران، به خصوص در جوانان می‌باشد.

**کلید واژه‌ها:** ۱- شکستگی گردن استخوان ۲- والگوس استئوتومی ۳- ثابت کردن شکستگی ۴- درد و محدودیت حرکات ۵- کوتاه‌شدگی

دکتر مسعود نوروزی<sup>I</sup>

دکتر بهادر اعلمی‌هرندی<sup>II</sup>

(I) استادیار ارتوپدی، مرکز آموزشی درمانی هفتم تیر، دانشگاه علوم پزشکی و خدمات بهداشتی-درمانی ایران، تهران خیابان شهید رجایی، سه راهی شهر ری (مؤلف مسئول)

(II) استاد ارتوپدی مرکز آموزشی درمانی شریعتی، دانشگاه علوم پزشکی و خدمات بهداشتی-درمانی تهران، تهران خیابان امیرآباد

## مقدمه

جوش نخوردن شکستگی گردن استخوان ران بخصوص در جوانان از عوارض ناتوان کننده‌ای است که درمان آن نیز مشکل است.

این عارضه بیشتر در شکستگی‌های همراه با جابجائی و شکستگی‌های که بعد از عمل در اثر نقص وسائل ثابت کننده در آنها جابجائی بوجود می آید دیده می شود.

روش‌های مختلفی برای درمان این عارضه بکار می رود. جودت (Judet) از پیوند پایه دار عروقی برای جوش دادن این شکستگی‌ها استفاده می کرد<sup>(۱۳)</sup>. پاول (Powell) معتقد است که خط شکستگی نقش اساسی در جوش خوردن شکستگی دارد. همچنین تغییر زاویه خط شکستگی از حالت عمودی به افقی که در حقیقت *sheering force* را به *stress force* تبدیل می کند باعث التیام این شکستگیها می گردد. به همین منظور استئوتومی زیر تروکانتری از نوع *Valgusizing osteotomy* را برای درمان این بیماران پیشنهاد می کند<sup>(۱۷)</sup>.

پزشکان زیاد دیگری از این روش برای درمان این عارضه استفاده کردند که با نتایج خوبی همراه بوده است ما نیز با توجه به ساده بودن تکنیک عمل در هیجده سال گذشته از این روش برای درمان شکستگی گردن استخوان ران استفاده کردیم که نتایج نسبتاً خوبی به همراه داشته است.

## روش بررسی

در بین سالهای ۱۳۵۸ تا ۷۶، ۲۷ مورد شکستگی جوش نخورده گردن استخوان ران با روش والگوس استئوتومی تحت درمان قرار گرفتند. ده نفر از این بیماران زن و ۱۷ نفر مرد با سن متوسط ۴۵ سال (۱۸ تا ۷۹ سال) بودند و شکستگی این بیماران به جز یک مورد که به علت نرمی استخوان بود در بقیه بیماران به علت ضربه بوجود آمده بود. ۲۴ نفر از این بیماران قبلاً تحت عمل جراحی ثابت کردن شکستگی با *Knowles pin, cancellus screw, Cancellus screw* و *Double Angle plate (D.H.S)* قرار گرفته بودند و در سه

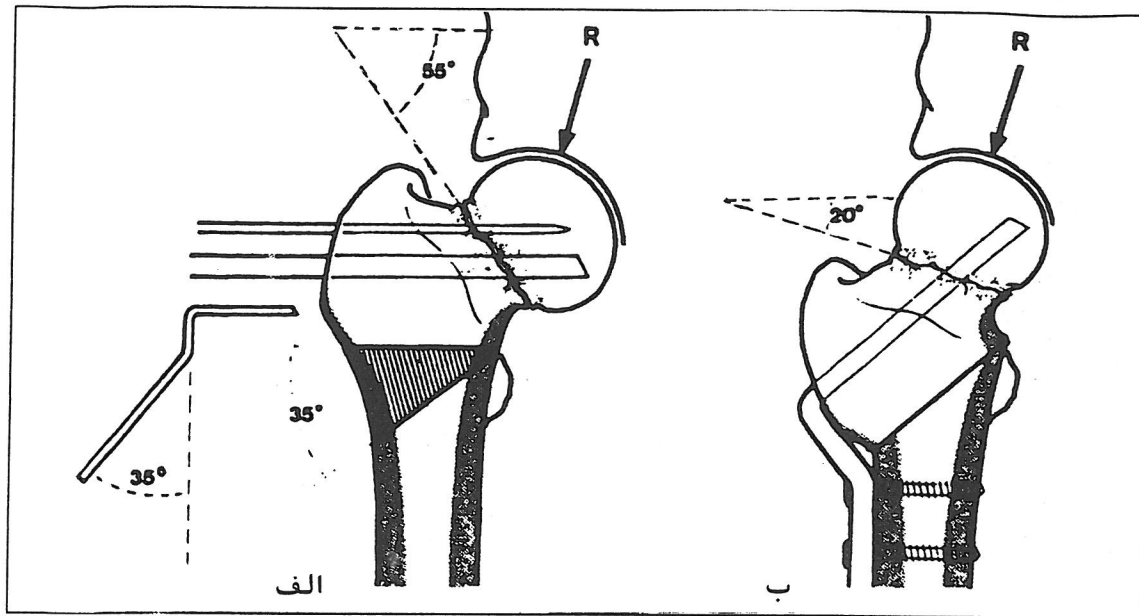
مورد هیچگونه عملی بر روی بیمار انجام نگرفته بود. در تمامی موارد ثابت کردن شکستگی به تنهایی و بدون انجام استئوتومی با شکست مواجه گردید. تمامی بیماران از درد و محدودیت حرکات مفصل ران شکایت داشتند و قادر به راه رفتن بدون وسائل کمکی نبودند. میزان کوتاه شدگی پای بیماران قبل از عمل بطور متوسط ۲/۵ سانتی متر (۴/۵-۱ سانتی متر) بود. استئوتومی بطور متوسط ۱۱ ماه (۲ تا ۳۵ ماه) بعد از عمل اولیه انجام گرفته است.

در پنج مورد به دلیل زیاد بودن تغییر مکان تروکانتر به سمت بالا به مدت هشت تا روز کشش انجام گرفت و بعد از پائین آمدن ران عمل شدند. سه مورد از این بیماران افرادی بودند که قبلاً تحت هیچگونه عملی قرار نگرفته بودند.

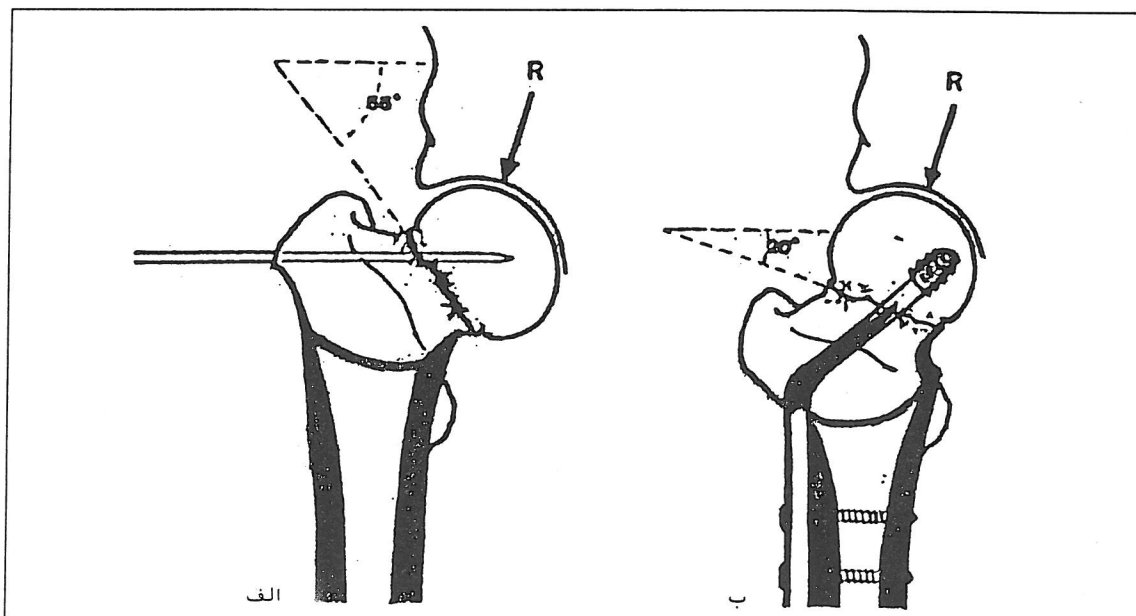
زاویه بین سر و گردن و تنه استخوان ران بطور متوسط ۱۰۵ درجه (۸۰ تا ۱۳۰ درجه) بود و در پنج مورد درجات خفیفی از نکروز آواسکولار سر استخوان ران مشاهده شد.

تعدادی از بیماران به تخت ارتوپدی بسته شده و عمل جراحی با کنترل تلویزیون انجام شد و تعداد دیگر روی تخت معمولی در وضعیت خوابیده به پشت قرار گرفته و عمل جراحی با کنترل رادیوگرافی صورت گرفت.

پس از بستن بیمار به تخت ارتوپدی با کنترل تلویزیون و با دادن برش طولی روی سطح طرفی ران بدون باز کردن شکستگی (به جز دو مورد که احتیاج به پیوند استخوان داشتند) انتهای فوقانی ران آشکار گردید و میله راهنما (*Guide-wire*) در سر و گردن استخوان ران گذاشته شد و با هدایت آن *D.H.S.* ۱۳۰ درجه در سر و گردن گذاشته شد و سپس استئوتومی در زیر تروکانترها انجام و با ابداکسیون اندام تحتانی محل استئوتومی به حالت والگوس درآورده شد و پلیت *D.H.S.* به تنه استخوان ران ثابت شد ۱۵ بیمار با *DHS* ۱۳۰ درجه و ۱۲ مورد با *D.H.S.* ۱۵۰ درجه درمان شدند. (شکل ۱- الف و ب)، (شکل ۲- الف و ب)



شکل ۱-الف و ب: درمان *Valgus intertrochanteric Wedge Osteotomy* برای عارضه جوش نخوردن گردن استخوان ران با زاویه پاول ۵۵°.



شکل ۲-الف و ب: درمان *Valgus intertrochanteric Dome-Shape Osteotomy* برای عارضه جوش نخوردن گردن استخوان ران با زاویه پاول ۵۵° درجه

از مجموع موارد مورد بحث بجز ۲ مورد که قسمت زیادی از گردن استخوان ران جذب شده و مجبور به گذاشتن پیوند استخوان در محل شکستگی شدیم در سایر موارد محل شکستگی باز نشد و بجز یک مورد که ۲ ماه بعد از عمل فوت شد و دو مورد که مجدداً دچار نقص وسائل ثابت‌کننده شدند، در سایر موارد شکستگی‌ها جوش خوردند.

مدت زمان لازم برای جوش خوردن شکستگی ۳ تا ۱۱ ماه و بطور متوسط ۵/۵ ماه بود. زاویه بین سر و گردن بعد از جوش خوردن بطور متوسط ۱۴۱ درجه (۱۵ تا ۱۳۰ درجه) و کوتاهی پا بطور متوسط ۱/۲ سانتی‌متر بود.

بیمارانی که شکستگی آنها جوش خورد، بعد از عمل درد نداشتند و قادر به راه رفتن بدون وسیله کمکی بودند و فقط مختصری محدودیت در حرکات مفصل ران داشتند که نقص مهمی در زندگی روزمره آنها به حساب نمی‌آید.

### بحث

جا انداختن دقیق و ثابت کردن محکم شکستگی گردن استخوان ران اصل اساسی برای درمان این شکستگی است (۵،۱۹). در شکستگی‌هایی که جابجائی نداشته و بطور محکم ثابت شده باشند شانس جوش خوردن بسیار زیاد ولی در شکستگی‌هایی که جابجائی دارند و وسائلی که برای ثابت کردن شکستگی بکار می‌روند محکم نباشند و یا دچار نقص *implant failure* شوند احتمال جوش خوردن بسیار کم است (۲).

کالاندرجیو (۲) و بارنس و همکاران (۴) نشان دادند که ۳۰ درصد از بیمارانی که شکستگی گردن ران آنها همراه با جابجائی بوده است دچار عارضه جوش نخوردن شده‌اند. در آمار دیگر کلیه بیمارانی که دچار نقصانی در وسائل ثابت‌کننده شکستگی *Implant failure* شده‌اند، شکستگی‌شان جوش نخورده است (۲).

با پیشرفت‌هایی که در سالهای اخیر در تکنیک‌های جراحی و وسائلی که برای ثابت کردن شکستگی گردن ران ایجاد شده

است، میزان جوش نخوردن به مقدار قابل توجهی کاهش یافته است (۱۹،۳). و اکثریت قریب باتفاق بیماران به دلایل زیر دچار عارضه جوش نخوردن شکستگی شده‌اند: ۱- شکستگی از ابتدا با جابجائی زیاد همراه است و بخوبی جا انداخته نشده است. ۲- وسیله‌ای که برای ثابت کردن شکستگی بکار رفته است از استحکام کافی برخوردار نمی‌باشد و منجر به *Implant Failure* و جابجائی قطعات شکسته گردیده است. البته نکروز آواسکولار نیز از عوارض دیگری است که ممکن است باعث جوش نخوردن شکستگی گردن استخوان ران شود.

در مورد سایر علل جوش نخوردن شکستگی گردن استخوان ران گزارشات متعددی وجود دارد از جمله: پاول (۱۷) معتقد است که خط شکستگی (*Powl's angle*) نقش مهمی در جوش خوردن شکستگی گردن استخوان ران دارد و اگر خط شکستگی نزدیک خط عمودی باشد *Shearing Force* مانع جوش خوردن شکستگی می‌گردد در حالیکه تغییر این خط از حالت عمودی به حالت افقی با استئوتومی باعث تبدیل *shearing force* به *stress force* در محل شکستگی و جوش خوردن آن می‌گردد.

فمیستر (۱۸) معتقد است که فقدان ضریع در گردن استخوان ران قدرت استخوان‌سازی را در این منطقه کاهش داده و یکی از عواملی است که باعث جوش نخوردن آن می‌گردد.

فمیستر (۱۸)، بویر (۶) و بارنز (۴) معتقدند که چون جوش خوردن شکستگی گردن استخوان ران از طریق بین استخوانی است شانس جوش نخوردن گردن استخوان ران در بیمارانی که دچار عارضه نکروز آواسکولار هستند بسیار زیاد است.

بانک (۱) مشاهده کرد ۶۰ درصد از بیمارانی که دچار عارضه جوش نخوردن گردن استخوان ران شده‌اند در ابتدا دچار شکستگی با قطعات متعدد *commintion* بخصوص در سطح خلفی گردن بوده‌اند.

سن بیمار، حال عمومی و پوکی استخوان از عواملی هستند که باعث جوش نخوردن گردن استخوان ران می‌شوند و بطور کلی درمان مناسب برای شکستگی گردن استخوان ران بستگی

گردن استخوان ران است و بیماران خود را به همین روش درمان نمودیم. در این روش خط شکستگی از حالت عمودی به وضعیت افقی تبدیل گردیده، باعث وارد آمدن فشار به خط شکستگی و جوش خوردن آن می‌گردد.

انجام این عمل بسیار ساده بوده و پایداری خوبی به شکستگی می‌دهد و تنها اشکال آن این است که مفصل ران را تا اندازه‌ای مستعد استئوآرتریت می‌کند.

مارتی و همکاران<sup>(۱۵)</sup> ۸۸٪ جوش خوردگی را در ۵۰ بیماری که با این روش درمان کردند گزارش داده‌اند.

### نتیجه‌گیری:

در مطالعه حاضر از روش والگوس استئوتومی برای درمان جوش نخوردن شکستگی گردن استخوان ران در ۲۷ بیمار استفاده گردید. یکی از بیماران دو ماه بعد از عمل به علت دیگری فوت کرد و از بیماران باقی مانده فقط دو مورد به دلیل *implant failure* دچار عارضه جوش نخوردگی شدند.

بدین ترتیب از مجموع ۲۶ بیماری که با روش استئوتومی والگوس درمان شده‌اند فقط دو بیمار دچار عارضه جوش نخوردن گردیده‌اند و درصد موفقیت روش ۹۲٪ یعنی کمی بهتر از گزارشات قبلی بوده است.

به سن بیمار، حال عمومی او، میزان پوکی استخوان، اندازه گردن باقی مانده، مدت زمانی که از شکستگی گذشته است و بالاخره وضعیت مفصل ران مربوطه دارد<sup>(۱۷،۸)</sup>.

با توجه به اینکه اکثر این بیماران را افراد بالای ۶۵ سال تشکیل می‌دهند که وضعیت عمومی خوبی ندارند و غالباً دچار پوکی استخوان هستند بهتر است سر استخوان شکسته را با پروتز تعویض نمود<sup>(۱۸)</sup> و یا مفصل ران را بطور کامل عوض کرد.<sup>(۱۷،۱۲،۱۱،۸)</sup>

در صورتیکه جوش نخوردن با عفونت همراه شود تعویض مفصل امکان‌پذیر نمی‌باشد و بهتر است سر و گردن بطور کامل برداشته شود (*Girdle stone procedure*)

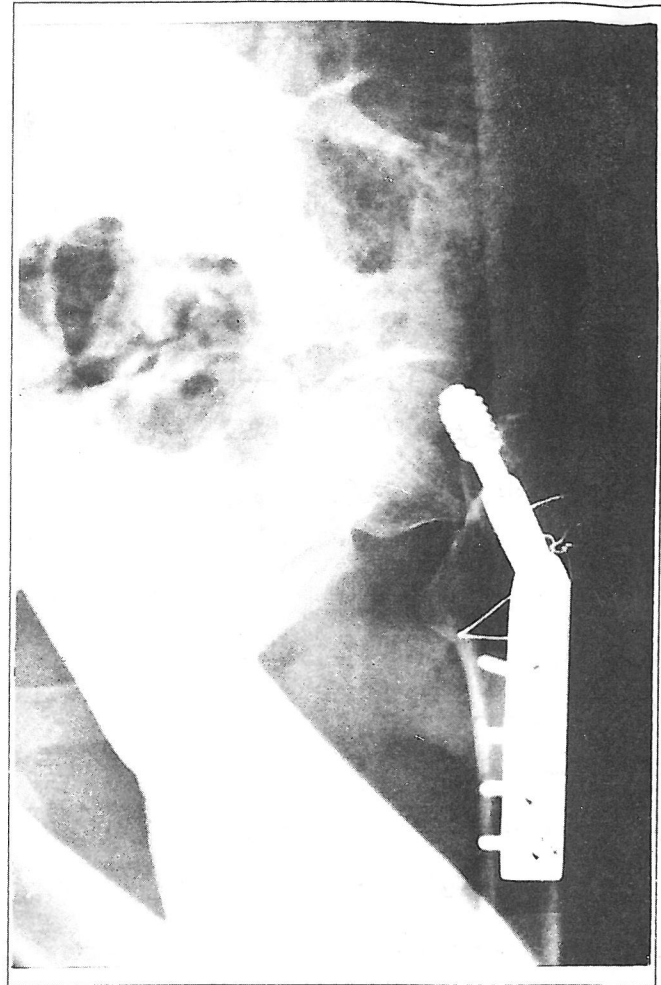
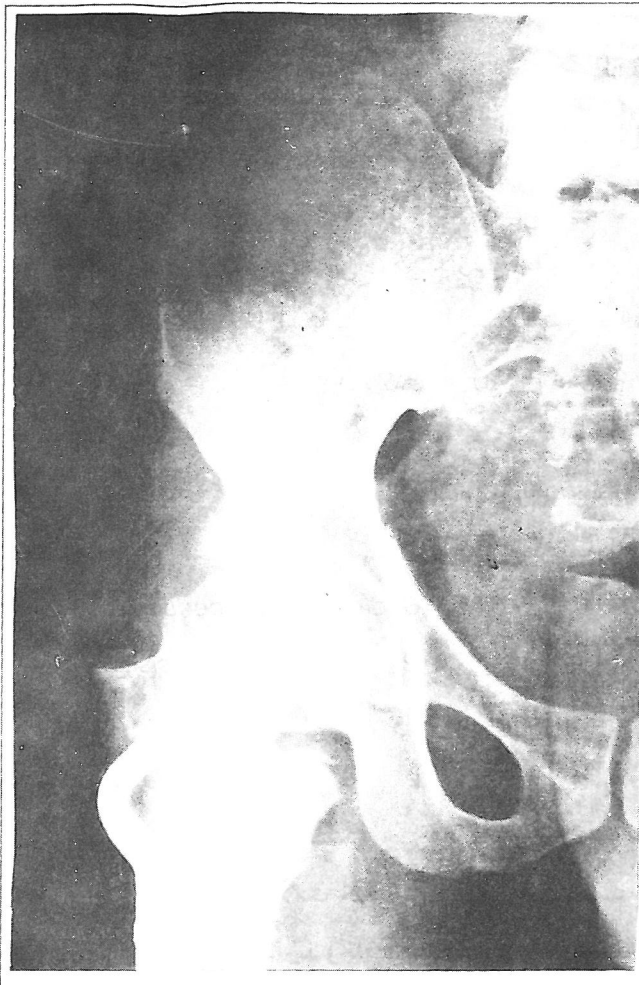آرتروز (*Arthrodesis*) در مفصل ران هیچ جایگاهی برای افراد مسن نداشته و این عمل فقط در موارد خاصی در جوانان کاربرد دارد<sup>(۲۰،۱۱،۱۰،۸)</sup>.

در بیماران جوانی که شکستگی جوش نخورده گردن استخوان ران دارند و از سلامت خوبی برخوردار می‌باشند یعنی پوکی استخوان زیاد ندارند و فاصله مفصلی در آنها خوب می‌باشد، روشهای مختلفی برای نگهداشتن سر و جوش دادن گردن استخوان ران وجود دارد<sup>(۹،۲،۱)</sup>. مهمترین آنها عبارتند از: ثابت کردن شکستگی با یا بدون پیوند استخوان، پیوند استخوان با پایه عروقی، استئوتومی انتهای فوقانی ران و یا ترکیبی از آنها<sup>(۱۹،۱۴،۱۳،۹)</sup>.

دو روش مختلف استئوتومی برای کمک به جوش خوردن شکستگی گردن استخوان ران وجود دارد. ۱- استئوتومی با جابجا کردن تنه استخوان ران به داخل که بوسیله ملک موری شرح داده شد.

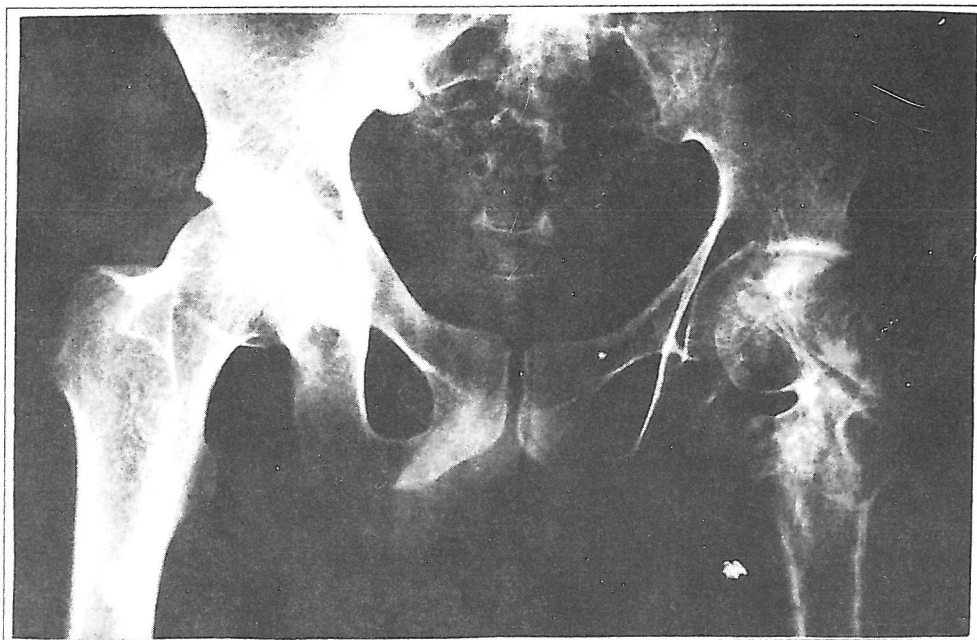
*(Mc Murry Medial displacement-osteotomy)* که استئوتومی در بالای تروکانتر کوچک انجام می‌گیرد و ۲- والگوس استئوتومی که استئوتومی در زیر تروکانتر کوچک انجام می‌شود.

ما معتقدیم والگوس استئوتومی با یا بدون پیوند استخوان روش بسیار خوبی برای کمک به جوش خوردن شکستگی



ب) سه سال بعد از جوش خوردن کامل شکستگی با روش درمانی والگوس استئوتومی.

الف) آقای بیست ساله شش ماه بعد از درمان شکستگی قاعده گردن استخوان ران با DHS گرافی عارضه جوش نخوردن شکستگی و Cut Off شدن Device را نشان می دهد.



ج) بعد از خارج کردن Device

## منابع

- 1) Banks H.H. Factors influencing the Result in Fractures of the femoral Neck J.B.J.S. 44 A: 931-964, 1962.
- 2) Banks. H.H. Nonunion Fracture of the Femoral Neck. orthop. clin. North Am. 5:865-885, 1974.
- 3) Barr, J.S. Experiences with a sliding nail in femoral nail in femoral neck fractures. Clinic orthop., 92:63-68, 1973.
- 4) Barnes, R. Brown. J.T. Garden R.S. Nicoll E,A: Subcapital Fractures of the femur J.B.J.S 58B:2-24, 1979.
- 5) Barnes, V. and Donovan K: Functional outcomes After hip fracture phy. Ther 67: 1675-1679, 1987.
- 6) Boyd H.B. and calandruccio R.A. Further Observations on the use of Radioactive Phosphorus (p 32) to determine the viability Of the head of the Femur J.B.J.S. 45 A: 460, 1963.
- 7) Calandruccio R.A. and Anderson W.E. post-Fracture Avascular Necrosis of the Femoral head: correlation of Exprimental and clinical studies clinorthop 152: 49-84, 1980.
- 8) Canale. S.T. Campbells operative orthopaedics Ninth edition Mosby comp, 1998.
- 9) Chun-Hisung Huang MD. Treatment of Neglected Femoral Neck Fracture in young adult clinc orthop and Related Research No: 206, May 1986.
- 10) Coates. R.L. and Armour, P.: Treatment of subcapital femoral fructure by Primary Total Hip Replacement. Injury 11: 132-135, 1979-1980.
- 11) Grbhardt, J.S. et al: Comparison of Total Hip Arthroplasty and Hemiarthroplasty for the Treatment of Acute Fracture of Femoral Neck, clinical orthopaedic, 282: 123-131, 1992.
- 12) Hammer A.J.: Nonunion of subcapital Femoral Neck Fractures, J orthop Trauma 6: 73, 1992.
- 13) Judet, R: Treatment of Fractures of the Femoral Neck by Pedicled graft Acta orthop. scand. 32. 421, 1962.
- 14) Judet. R. Jdet, J Lord, G. Roy-camille, R. Letournel, E Treatment of Fractures of the Femoral Neck by pedicled graft. Press Med, 69: 2452-2453, 1961.
- 15) Marti RK, schuller HM, Raaymakers ELFB. intertrochantric osteotomy for Non-Union of the Femoral Neck J.B.J.S. 71-B: 782, 1989.
- 16) Mc Murray TP: Fracture of the Neck of the Femur treated by oblique osteotomy Br Med J 1: 330, 1938.
- 17) Pauwels F: spatfolgen der schenkelhalsfraktur late results of fractures of the Neck of the Femur Hefte unfallbeikd 45: 22, 1953.
- 18) Phemister, D.B. the pathology of ununited Fractures of the Neck of the Femur with special Reference to the head J.B.J.S. 21A: 681-693, 1939.
- 19) Rockwood and Green 's Fractures in adults 4th Edition Lippincott-Raven comp, 1996.
- 20) Zabihi T. Kohanim, M, Amir-Jahed, AK: Modified Girdlestone operation in the treatment of complications of Fracutes of the Femoral Neck J.B.J.S. 55A: 129, 1973.

# TREATMENT OF NONUNION FEMORAL NECK FRACTURE BY VALGUS OSTEOTOMY

M. Noroozi, MD<sup>I</sup>

B. Aalami-Harandi, MD<sup>II</sup>

## ABSTRACT

*Nonunion of femoral neck fracture in young patients is still a big problem, specially in developing countries. Between 1980 and 1998 we performed 27 cases of valgusizing osteotomy to fix nonunion of femoral neck fracture on patient of 17 to 74 years old with an average of 45 years. Majority of the patients had displaced fracture of femoral neck and had under gone surgery but most were faced implant failure Almost all of the patients were suffering from pain and limitation of motion so that they were not able to walk without support. Average Neck-shaft angle was 105(80-130) with average shortening of 2.5cm.*

*After valgusizing osteotoms 24 of 27 cases healed between 3-10 months (average 5 months) two had implant failure, 5 patient had mild A Vascular Necrosis. at time of study which was not symptomatic. pain and limitation of motion improved remarkably so that majority of the patients didn't have to use crutches and shortening was reduced to an average of 1 cm.*

*We reached to the conclusion that valgusizing osteotomy of proximal of femur is a good porcedure for nonunion of femroal neck fracture in young patients, because it is an easy operation to perform with relatively good result.*

**Key Words:** 1) Femoral Neck fracture      2) Valgus ostcotomy  
3) Fixation of fracture                      4) linition of motion  
5) Shortening

---

*I) Assistant Professor of orthopedy, 7th thyr Hospital, Iran University of Medical Sciences and Health Services, Tehran, Iran (Corresponding author)*

*II) Professor of orthopedy, Shariaty Hospital, Tehran University of Medical Sciences and Health Services, Tehran, Iran*