گزارش یک موردهماتوم خودبخودی عضله رکتوس درحاملگی

دکترصفرعلی امینی*
دکـــــترلادن حـــقیقی*

چکیده

هـــماتوم غـــلاف عـــضله رکـــتوس یک عـــلت غـــیرمعمول تـــوده‌های شکـــمی است که می تواندبه‌صورت شکم حادجراحی تظاهر نماید. علل آن متعددبوده وگرفتن یک تاریخچه دقیق معمولاً درجهت مشخص شدن عامل زمینه ساز کمک کننده است . خونریزی غالباً ناشی ازپارگی عروق اپیگاستریک وندرتاً به علت پارگی رشته های عضله رکتوس می‌باشد. این عارضه درصورت عدم تشخیص صحیح به اعمال جراحی غیرضروری منجر می‌گردد. سونوگرافی ، سی‌تی اسکن ورزونانس مغناطیسی *(MRI)* به تشخیص صحیح این عارضه کمک نموده ودرمان نیزبه جز درمواردمعدود، به صورت محافظه کارانه *(Conservative)* می‌باشد دراین مقاله ضمن معرفی یک مورد هماتوم خودبخودی عضله رکتوس درحین حاملگی تظاهرات بالینی ، راههای تشخیصی ، درمان وهمچنین سایرعوامل مستعدکنندهٔ این عارضه موردبحث قرارگرفته‌است .

کلیدواژه‌ها: ۱- هماتوم ۲ - جدارشکم ۳ - عضله رکتوس ٤ - حاملگی

مقدمه

هـــماتوم غـــلاف عـــضله رکـــتوس *(Rectus Sheath Hematoma=RSH)* یک علت غیرمعمول توده‌های دردناک شکمی است .[1] ایـن عـارضه مـمکن است بـصورت شکـم حادجراحی تظاهرنماید ومیزان اشتباه تشخیصی درآن تـا۹۳ درصـدگزارش شـده‌است .[1] ودراغـلب مـوارد یک عـامل مسـتعدکننده وجـود داردازجـمله : آسـیب هـای خـارجـی ، فعالیتهای شدید ، سرفه ، عطسه ، استفراغ ، زورزدن درحـین دفع ادرار یامدفوع[1] ، حاملگی وپورپوریوم[۱،۵] ، مـصرف داروهای ضدانعقادی[1] ، اختلالات خونی[۳] ، عفونتهاخصوصاً تیفوئید[۳] ، بیماریهای مزمن[1] ، پـاراسـنتز یـا لاپـاراتـومی قبلی[1] ، هموستاز ناکافی یاکشش بیش ازحـددرهنگام عـمل جـراحـــــی[1] ، چـاقـی[۴] ، هیپـــرتـانسیـون[1] ،

معرفی بیمار

خـانم ح - ص - ص ۲۵ سـاله ، ۲ *G*، ۱ *Para*، درتـاریخ ۱۳۷۳/۱۱/۱۱ به علت شروع دردهای زایمانی به بیمارستان شهیداکبرآبادی مراجعه نموده‌است . سن حـاملگی بـراسـاس تاریخ آخرین قاعدگی ۳۴/۵ هفته بـوده ودرسـابقه پـزشکی بیمارنکته بااهمیتی وجودنداشت . حاملگی اول به علت تنگی لگن منجربه سزارین شده‌بود. سابقه مصرف دارو، ضـربه،تب ولرز و آبریزش یاخونریزی واژینال را درطول حاملگی ذکر نمی‌کرد. درمعاینات بالینی حال عمومی خوب ، سمع قلب وریه وعلائم حیاتی طبیعی ، اندازه رحم مطابق بـاسن حـاملگی و اسکار انسیزیون فان اشتیل مشهودبود . درلمس شکم وفلانکها حساسیت وجودنداشت وهیچگونه ضایعه یاتغییر رنگ پوستی به چشم نمی خورد. مدت انقباضات رحمی ۳۰ ثانیه و فواصـل

* استادیارگروه زنان وزایمان - دانشگاه علوم پزشکی وخدمات بهداشتی درمانی ایران

[Downloaded from rjms.iums.ac.ir on 2024-04-16]

شکل ۱- اکیموز در پوست شکم بیمار

آن ۴ دقیقه بوده ودرمعاینات واژینال دیلاتاسیون وافاسمان وجودنداشت . درسونوگرافی یک جنین زنده وفعال دروضعیت سفالیک باحدود سنی ۳۴ هفته ، مایع آمنیوتیک درحدطبیعی وجفت باگرید IIدرناحیه فوندوس مشاهده گردید. به علاوه یک توده مدور بااکوژنیسیته مختلط به ابعاد ۶۰ × ۵۰ میلیمتر درحدفاصل جدارقدامی شکم وسمت چپ فوندوس رحم دیده‌می شدکه تشخیصهای احتمالی میوم دژنره یاهماتوم عضله رکتوس رامطرح می‌نمود. نتایج آزمایشات انجام شده برروی نمونه خون بیماربه شرح زیربود:

هماتوکریت = ۳۲ درصد، تعداد گلبولهای سفید = ۱۳۰۰۰ (درهرمیلی‌مترمکعب) ، شمارش پلاکت = ۱۷۲۰۰۰ (درهر میکرولیتر)، زمان پروترومبین = ۱۲/۵ ثانیه و درآزمایش ادرار بیمار ۱۲-۱۰ گلبول سفید و ۳-۲ گلبول قرمز درهرشان میکروسکوپیک باقدرت بالا وجودداشت . بیماربا‌تشخیص زایمان زودرس تحت درمان با سولفات منیزیوم قرارگرفت .

درروز دوم بستری درمعاینه شکم حساسیت واضح درناحیه ربع فوقانی چپ (LUQ) وپهلوی چپ وجودداشت که باتوجه به آزمایش ادرار بیماربا‌تشخیص احتمالی پیلونفریت ، آنتی‌بیوتیک تزریقی شروع شد. در همین زمان انقباضات رحمی نیز مهارگردیده بود. درروز سرم بستری درناحیه ربع تحتانی راست شکم واطراف ناف خصوصاً درسمت راست ناحیه اکیموتیکی بوجودآمدکه تدریجاً وسعت آن افزایش یافت

شکل ۲- سونوگرافی شکم بیمار که یک توده مدور بااکوژنیسیته مختلط دیده‌می‌شود.

[Downloaded from rjms.iums.ac.ir on 2024-04-16]

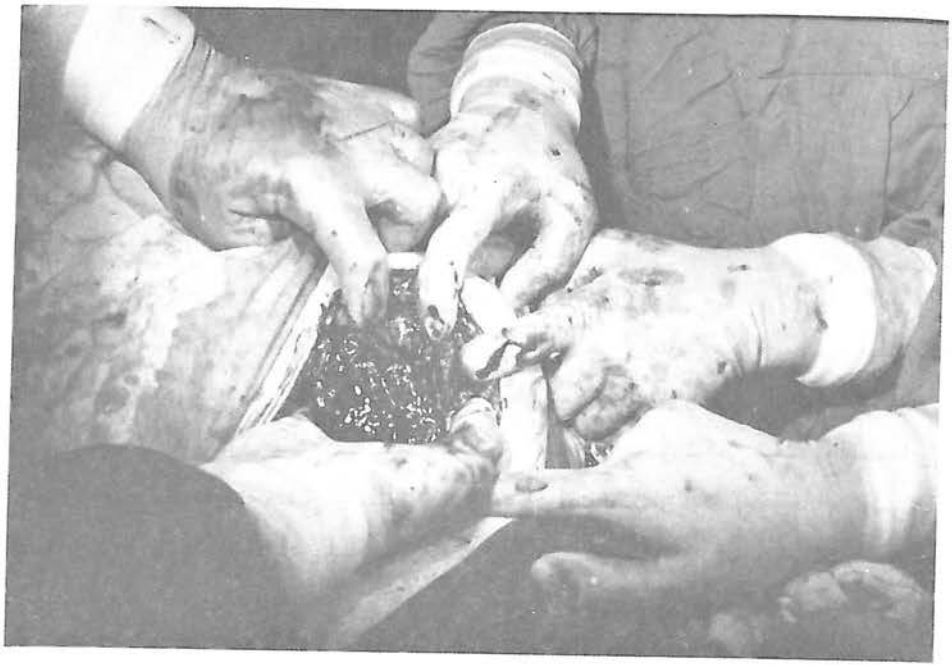

شکل ۳- هماتوم در جدارشکم بیمار

به طوری که ابعاد آن به ۱۸۰×۱۴۰ میلیمتر رسید (شکل ۱). علیرغم افزایش حساسیت ناحیه *LUQ*، درناحیه اکیموتیک حساسیتی وجودنداشت. علائم حیاتی بیمارهمچنان پایدار بوده و آزمایشات انعقادی بیمارکه مجدداً انجام گردید درحدطبیعی گزارش شد. درسونوگرافی مجدد انجام شده درروز چهارم بستری، جنین همچنان وضعیت طبیعی داشت ولی ابعاد توده مجاوررحم به ۹۵×۱۳۸ میلیمتر افزایش یافته‌بود(شکل ۲). باتوجه به افزایش ابعادتوده وتشدیدعلائم بیمارونامشخص بودن تشخیص بالینی، بیمارتحت عمل جراحی قرارگرفت.

درابتدا پوست بابرش طولی بازشد. خون تیره درلابلای نسوج زیرجلدی خصوصاً درسمت راست شکاف پوستی وجودداشت. پس ازبازکردن پریتوئن بابرش عرضی درناحیه تحتانی رحم، نوزاد پسری به وزن ۲۲۰۰ گرم خارج گردید وسپس رحم ترمیم شد. توده‌ای درداخل شکم یاروی رحم وجودنداشت. پس ازترمیم پریتوئن، درهنگام ترمیم جدارشکم درزیرعضله رکتوس ودرسمت چپ ازحدودناف تازیردیافراگم هماتوم وسیعی درداخل غلاف عضله رکتوس مشاهده شد. (شکل ۳) که حدود یک لیتر لخته ازاین محل خارج گردید. ناحیه مذکور ازنظر خونریزی فعال بررسی گردیدکه نقطه خاصی وجودنداشت. نتایج آزمایشات انجام شده برروی خون بیمارازنظر هماتوکریت و آزمایشات انعقادی پس ازعمل جراحی نیز درحدطبیعی گزارش شدو شش روز پس ازعمل جراحی، بیمارباحال عمومی خوب مرخص گردید.

بحث

RSH عارضه نادری است که درمقالات منتشره تاکنون فقط کمتراز ۲۰۰ موردازآن گزارش شده‌است وپیدایش نوع خودبخودی، آنهم درطی حاملگی فوق‌العاده نادراست ودرحدی نمی‌باشدکه بتوان درموردآن میزان شیوع راتعیین کرد. میزان شیوع این عارضه به طورکلی درخانمها سه برابربیش ازمردان است وعلت آن نیزاحتمالاً توده عضلانی کمتردرخانم‌ها درمقایسه بامردان می‌باشد. همچنین حداکثرشیوع این عارضه نیزدردهه پنجم عمرگزارش شده است [۳] افراد مسنی که دچار بیماریهای مزمن هستندخصوصاً اگرتحت درمان باداروهای ضدانعقادی باشند بیشتردرمعرض خطرند. [۱] *RSH* معمولاً به علت کشش یاانقباض شدیدعضلات رکتوس رخ می دهد که به پارگی درانشعابات عروق اپیگاستریک، قسمتهایی ازفیبرهای عضلانی، یاهردو

[Downloaded from rjms.iums.ac.ir on 2024-04-16]

منجرمی‌گردد.[1] عروق اپیگاستریک تحتانی خصوصاً درپائین خط قوسی (Arcuate line) بیشترمستعد پارگی هستندزیرا دراین ناحیه، عروق توسط فاسیاترانسورسالیس به سستی به سطح خلفی عضله متصل می‌شوند. یک علت دیگرتشکیل هماتوم، ترمیم ناکامل آسیبهای عروقی کوچک مثلاً درموارد درمان با داروهای ضدانعقادی می‌باشد.[1] ازسایرعوامل احتمالی ایجادکننده صدمات عروقی می توان کشیدگی عروق اپیگاستریک ناشی ازاتساع شکم دردوران حاملگی یاشل شدن ناگهانی به دنبال زایمان را نام بردکه احتمالاً عامل مستعدکننده بروز این حالت درمواردفوق عدم خاصیت ارتجاعی کافی این عروق می باشد که مانع ازتطابق آنهاباتغییرات طول عضله رکتوس درهنگام انقباض یاکشش می‌شود.[3]

تظاهرات بالینی

RSH معمولاً بادردناگهانی وپیشرونده، تهوع وندرتاً استفراغ شروع می‌شود. دردبطورموضعی ودرقسمتی ازعضله که درآنجا خونریزی رخ داده وجودداردکه معمولاً درناحیه تحتانی و سمت راست شکم احساس می شود.[3] وخصوصاً درمواقعی که هماتوم به خلف وبه پریتوئن جداری فشاروارد می‌آورد، ممکن است باگاردینگ و ریباند همراه باشد وشک ضایعات جدی داخل شکمی رابرانگیزد.[1] صداهای روده معمولاً تغییری نمی‌کنند. تاکیکاردی، تب مختصرولکوسیتوز یافته‌های شایعی بوده وگهگاه یک توده شکمی حساس، فاقدضربان ودوکی شکل وجوددارد.[1،3] هماتومهایی که دربالای خط قوسی قراردارند معمولاً به صورت یک توده یک طرفه که‌توسط غلاف عضله وزوائد تاندونی محدودگردیده ظاهرمی‌شوند. درصورتی که درزیراین خط، هماتوم ممکن است به سمت مقابل نیزگسترش یابدکه علت آن هم فقدان غلاف خلفی عضله است.[1،3] وجود واندازه توده به میزان خونریزی وماهیت ساختمانهای مجاور وابسته است.[1] این توده باتنفس تغییرنمی‌یابد[1] وعلامت Fothergill (قابل لمس بودن توده درحین انقباض عضله رکتوس) نیز درآن مثبت است. علامت Cullen نمایانگر پارگی هماتوم به داخل پریتوئن بوده وعلامت Grey-Turner (تغییررنگ درفلانکها) نیزبه علت گسترش هماتوم درخارج پریتوئن می‌باشد. هماتوم وسیع ممکن است که حتی به شوک هیپوولمیک منجرشود. بخصوص درمواردی که خونریزی درزیرخط قوسی است زیرادراین ناحیه پریتوئن به صورت کاملاً شل به عضله رکتوس چسبیده و به همین علت نمی‌تواند عروق اپیگاستریک پاره شده راتامپون کند.[3]

تشخیص

تشخیص براساس ظن به وجود این عارضه، گرفتن یک تاریخچه دقیق ومعاینه است. تشخیص افتراقی‌های RSH عبارتنداز: فتق شکمی مختنق، آبسه‌های شکمی، پیچ خوردگی کیست تخمدان، حاملگی خارج رحمی پاره‌شده، آپاندیسیت، انسدادروده، انفارکتوس مزانتر، پارگی آنوریسم آئورت شکمی.

درمعاینات بالینی توده حساس شکمی که باانقباض عضله رکتوس از بین نمی‌رود، قابل لمس می‌باشد معاینات رکتال یاواژینال نیزممکن است توده رامشخص سازند. رادیوگرافی شکم فقط در۱۲ درصداین بیماران کمک کننده است.[1] درمواردقطعی نبودن تشخیص، جهت رد ضایعات داخل پریتوئن می‌توان ازلاپاراسکوپی استفاده نمود.[1] دوروش بسیارسودمنددرتشخیص RSH، سونوگرافی وسی‌تی‌اسکن می‌باشندکه استفاده ازسونوگرافی به علت این که اطلاعات راجع به اندازه، محل ومشخصات توده باسرعت وصحت زیادی وبدون قراردادن بیماردرمعرض اشعه یونیزان، بدست می‌آیدانتخاب اول است.[1] بااین روش هماتوم بصورت یک توده هیپواکویاباآکوژنیسیته مختلط (mixed)، وبه شکل دوکی یامدور دیده‌می‌شود. درهماتوم‌های بسیاربزرگ شکل توده کمکی به تشخیص نمی‌کند.[1] برای پیگیری اندازه توده، می‌توان سونوگرافی سریال انجام داد. البته مواردمنفی کاذب نیزگزارش شده‌است. درموارد شک تشخیصی می‌توان ازسی‌تی‌اسکن استفاده نمودکه بااین روش وجود یک توده دوکی شکل درجدارقدامی شکم که درامتداد صفحات فاسیایی انتشاریافته، خصوصاً اگرازخط وسط عبورنکرده باشد، تشخیصی است.[2] MRI روش انتخابی درتشخیص ضایعات نسوج نرم است و درصورتی که بطور وسیع دردسترس باشدروش انتخابی درتشخیص RSH خواهدبود.[2]

[Downloaded from rjms.iums.ac.ir on 2024-04-16]

درمان

باتشخیص سریع وصحیح RSH می توان ازاعمال جراحی غیرضروری ممانعت بعمل آورده وبه طریقه محافظه کارانه (Conservative) درمان نمود. مگردربیمارانی که ازنظرهمودینامیکی ناپایدارباشندیادرمواردی که اندازه هماتوم درحال افزایش بوده یاتشخیص ، قطعی نباشد.[1]

که‌دراین گونه موارد تخلیه جراحی هماتوم وکنترل نواحی خونریزی دهنده توصیه می شود. میزان مرگ ومیردربیمارانی که تحت اعمال جراحی قرارمی‌گیرند ۲۵-۴ درصداست .[1] درمواردبروز RSH دردوران حاملگی میزان مرگ ومیر مادری ۱۳ درصدومرگ و میرجنینی تا ۵۰ درصدگزارش شده است .[5]

REFERENCES

1) Brotzman, G.L:Rectus sheath hematoma in an anticoagulated patient; J.Famil. Prac; 33; 1991; PP: 194-7.

2) Johnson, R.C., et al : Rectus sheath hematoma, diagnosis is essential;BJCP; 48;1994;P:5.

3) Schwartz , S.I: Rectus sheath hematoma principles of surjery ; 6th ed.; 1994; PP:1485-87.

4) Staff, D., et al: Hematoma of the rectus abdominis manifested as severe pain in the right lower quadrant; South.Med. J.; 84; 1991; PP: 1275-6.

5) Torpin, R: Hematoma of the rectus abdominis muscle in pregnancy.;Am. J. Obstet. Gynecol.; 46; 1943; PP: 557-66.

[Downloaded from rjms.iums.ac.ir on 2024-04-16]

SPONTANEOUS HEMATOMA OF RECTUS SHEATH DURING PREGNANCY, A CASE REPORT

A.Amini, M.D. * *L.Haghighi, M.D.* *

ABSTRACT

Rectus sheath hematoma can be an unusual cause of abdominal mass that may present as an acute intra - abdominal problem. There are multiple causes and , with a through history, usually some precipitating factor can be identified. Hematoma is frequently due to rupture of Epigastric vesseles and only rarely to rupture of Rectus Abdominis muscle fibers. Misdiagnosis may result in the performance of unnecessary surgical procedures. Ultrasound examination, CT scan, and magnetic resonance imaging (MRI) are useful in making an accurate diagnosis. Treatment is usually conservative.In this paper, a case of spontaneous Rectus sheath hematoma during pregnancy is reported.

Key words : **1) Hematoma** **2) Abdominal wall** **3) Muscles** **4) Pregnancy**

* *Assistant Professor of Obstetrics & Gynecology-Iran Unv. of Med.Sciences and Health Services*

[Downloaded from rjms.iums.ac.ir on 2024-04-16]