

گزارش یک مورد تومور بدخیم غلاف اعصاب محیطی

دکتر فرزانه جدلی*

دکتر شیفته وحیدی**

چکیده

تومور بدخیم غلاف اعصاب محیطی (MPNST) یک نئوپلاسم بسیار مهاجم با منشأ عصبی است. این نئوپلاسم نادر بوده و کمتر از ۵ درصد نئوپلاسم‌های دوران کودکی را شامل می‌شود.

در سال ۱۳۷۵ پسر بچه ۲/۵ ماهه با علائم تب، تنگی نفس و دیسترس تنفسی در بیمارستان مفید بستری و بعد از انجام آزمایشات کلینیکی و پاراکلینیکی ضروری، توده‌ای در قسمت فوقانی مדיاستن خلفی کشف شد، بیمار تحت عمل جراحی قرار گرفت. در امتحان میکروسکوپی تومور مذکور، سلولهای گرد آتیپیک با هسته هیپروکروماتیک و بعضاً وزیکولر با سیتوپلاسم ائوزینوفیل شبیه را بدو میوبلاست‌ها که با طرح فامیکولر و لبولر قرار گرفته بودند مشاهده گردید. روزت‌های کاذب و نواحی نکروز و خونریزی دیده شد.

در رنگ آمیزی ایمونوهیستوشیمی سلولها برای *Keratin* و *EMA, Vimentin, NSE, S-100 Protien* مثبت بودند. یافته‌های ذکر شده علائم بالینی و سیر پیشرفت تومور تشخیص *MPNST* را مطرح ساخت.

کلید واژه‌ها: ۱- تومور بدخیم غلاف اعصاب محیطی

۲- نوروفیبروماتوزیس

۳- تومورهای بدخیم عصبی اطفال

مقدمه

تومور بدخیم غلاف اعصاب محیطی یا نوروفیبرومای بدخیم، یک نئوپلاسم بسیار مهاجم از منشأ عصبی است که حدود ۱۰ درصد سارکوم‌های نسج نرم را تشکیل می‌دهد. (۴) این تومورها بسیار ناشایع بوده میزان بروز آنها $\frac{1}{100000}$ می‌باشد. این تومور کمتر از ۵ درصد تومورهای دوران کودکی را شامل شده و ارتباط آن با نوروفیبروماتوز تیپ ۱ ثابت شده است. (۵)

این بیماری به علت وجود مشکلات تشخیصی و اهمیت ارزیابی کلینیکی مورد بحث قرار می‌گیرد. پروگنوز این تومورها علیرغم پیشرفت روشهای تشخیصی و درمانی وخیم می‌باشد.

معرفی بیمار

بیمار پسر بچه‌ای ۲/۵ ماهه بوده، که به علت تب، تنگی نفس و دیسترس تنفسی در بخش داخلی بیمارستان مفید بستری شده است. در معاینه، بیمار بی‌قرار و *Pale* بوده و در سمع ریه رالهای کریپیتان در نیمه فوقانی ریه راست همراه با کاهش صداهای تنفسی وجود داشته است. در رادیوگرافی قفسه صدری کدورت یکنواخت در نیمه راست سینه همراه با *flat* شدن همی‌دیافراگم راست دیده شده است.

بیمار با تشخیص ابتدایی پنومونی تحت درمان آنتی بیوتیکی قرار گرفت ولی بعلت عدم پاسخ درمانی و ادامه دیسترس تنفسی، از بیمار سی تی اسکن و سونوگرافی بعمل

* استادیار پاتولوژی دانشگاه علوم پزشکی شهید بهشتی - بیمارستان مفید

** دستیار پاتولوژی دانشگاه علوم پزشکی شهید بهشتی - بیمارستان مفید

برای *Actin* در یکی از مقاطع منفی و در سلولهای تومورال اطراف عروق در مقطع دیگر مثبت می باشد. خصوصیات میکروسکوپی تومور، محل و سن بیمار به نفع یک *malignant Nerve sheath tumor* می باشد. *nerve sheath tumor* می باشد. ممکن است حاوی سلولهای *EMA* مثبت باشد.

همچنین سلولهای *EMA* مثبت و بندرت *Keratin* مثبت نیز گاهی دیده می شود. آتیپسیسم سلولی و نواحی بزرگ نکروز، تشخیص یک *high grade* سارکوما (گرید ۳/۳) را مطرح می کند.

با توجه به مورفولوژی، توموری است لبوله و *highly malignant* با فعالیت میتوتیک زیاد. سلولها دارای هسته درشت و زیگولرو سیتوپلاسم صورتی زابدو میوپلاستی بود که در بعضی نواحی بصورت فیبرهای *Fascicle* مانند قرار گرفته بود همچنین اشکال روزت و پسودوروزت دیده می شد.

با توجه به وضعیت بالینی تومور، سن بروز که در دوران شیرخوارگی است و یافته های ایمونوهیستوشیمی که مؤید تشخیص بود و نهایتاً نادر بودن تومور لازم دیدیم مورد را به عنوان یک مورد جالب و نادر معرفی نماییم.

و ایمونوهیستوشیمی یک تومور اندیفرانسیه با منشاء عصبی تشخیص داده شد که با مراجعه به *literature* یک *Malignant nerve sheath tumor (Triton tumor)* برای بیمار مطرح گردید.

بلوک ها به مرکز *Soft tissue tumor* در *NIH* ارسال گردید که گزارش *Dr. Tsokos* به شرح زیر می باشد.

مطالعه ماکروسکوپی

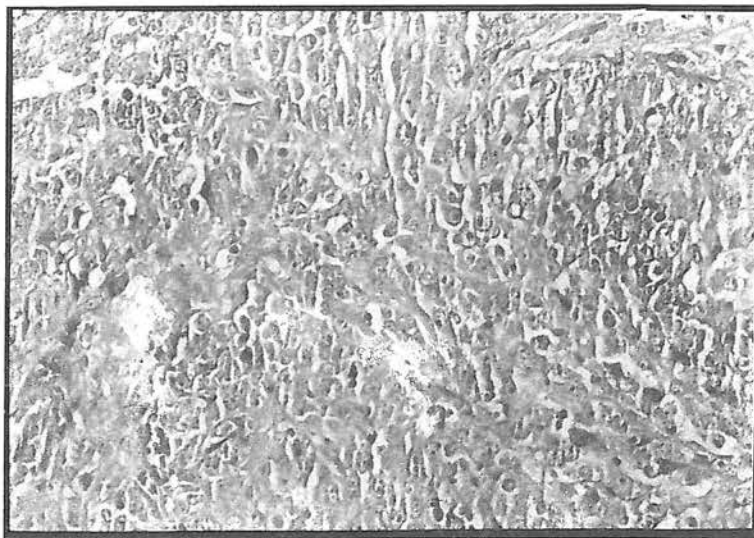
مقاطع مورد بررسی از بلوکهای پارافینی به شماره S-36-75 (۱) و (۲).

تشخیص:

Soft tissue, Posterior mediastinum (Excision and biopsy):

High grade sarcoma consistent with a malignant nerve sheath tumor.

سلولهای تومورال از نظر *Keratin, Vimentin, NSE*، سلولهای تومورال از نظر *EMA, S-100 protein* مثبت و از نظر *HCG, AFP*، رنگ آمیزی اختصاصی *Desmin, HMB-45* منفی می باشند.



شکل ۲- نمای میکروسکوپی تومور شامل سلولهای گرد با هسته وزیکولر و سیتوپلاسم اتوزینوفیل شبیه را بدومیوبلاست

بحث

تومور بدخیم غلاف اعصاب محیطی (*MPNST*) یک نئوپلاسم نادر و بسیار مهاجم با منشاء عصبی است که محل شایع آن نواحی مرکزی بدن (مدیاستن، خلف صفاق، احشاء) و

قسمت پروگزیمال اندامها می باشد ولی در سایر نواحی از جمله سر و گردن نیز بروز می کند. ۱۸ مورد *MPNST* اولیه برخاسته از استخوان که اکثراً در مندیبل و ماگزیلا بودند

شبهات به *Malignant fibrous histiocytoma* دارد. اکثر تومورها بسیار سلولار و از نظر سیتوتیک فعال می باشد. پلئومورفیسم هسته از خفیف تا شدید متغیر می باشد.

نکروز معمولاً بارز و *palisading* محیطی قابل رؤیت است. یکی از خصوصیات مشخصه در بسیاری از ضایعات، پرولیفراسیون آنژیوسنتریک سلولها می باشد که گاهاً به گلیوم بدخیم شبهات پیدا می کند. به علاوه در ۱۰ درصد موارد، تومور قسمتهای متاپلاستیک را نشان می دهد که عبارتند از نسوج هتروژن شامل عضله، استخوان، غضروف و نسوج اپی تلیالی.

نئوپلاسمها با تمایز رابدومیوپلاستیک تحت عنوان *Triton tumor* نامیده می شود. جزء ماهیچه ای از بلاستهای گرد تا *Strap cells* متفاوت است. غدد مترشحه موسین فرم انتریک نیز گاهاً دیده می شود.^(۱) در بعضی موارد سلولهای تومورال دارای هسته گرد بوده و دارای واکوئلرزاسیون داخل سیتوپلاسمی می باشد. پیدایش واکوئل در سلولهای این تومور در اثر دژنراسانس سلولهای تومورال ایجاد می گردد.^(۶) فرمی از *MPNST* به نام *Plexiform MPNST* در کودکان گزارش شده که در آن هسته ها گرد، بیضی ماریچی با طرح کروماتین وزیکولر و هستک کوچک و بازوفیلیک می باشد. تعداد میتوزها از ۱ تا ۱۰/۱۲ *HPF* متغیر به طور متوسط ۱۰ *HPF* می باشد. استروما *Plexiform* و نکروز و تهاجم عروقی دیده نمی شود. این فرم از *MPNST* تمایل به عود و تهاجم لوکال دارد و لذا یک تومور با گرید پائین می باشد و در مجموع سیر کلینیکی اینها بهتر از سایر *MPNST* می باشد.^(۸)

در مطالعات مختلفی که با استفاده از رنگ آمیزی های ایمونوهیستوشیمیایی انجام شده است، سلولهای تومورال در موارد با *S-100protein*، ۶۲ درصد موارد با *Vimentin*، ۴۵ درصد موارد با *Leu7*، ۴۰ درصد موارد با *Actin*، ۲۶ درصد با *keratin* و نیز با *Myelin basic protein, NSE* واکنش نشان می دهند.^(۹) از نظر سیتوژنیک، آنومالیهای ساختمانی و عددی کروموزوم های ۱، ۱۱، ۱۲، ۱۴، ۱۷، ۲۲ در تعدادی از تومورها گزارش شده است. اگرچه آنومالیهای این کروموزومها در سایر تومورهای نیز گزارش شده، اختلالات کروموزوم ۱۷ و ۲۲ که به

گزارش شده است.^(۲) در گزارشات اولتراستراکچرال، پرولیفراسیون سلولهای شوان، پری نورال، فیبروبلاستیک و سلولهای اولیه را در بسیاری از موارد *MPNST* نشان داده شده است. این تومور ۵ درصد نئوپلاسمهای دوران کودکی را تشکیل می دهد.^(۵) در مطالعه روی ۷۸ مورد *MPNST* در کودکان کمتر از ۱۵ سال، سن متوسط ابتلا ۱۰ سال و ۴۲ مورد پسر و ۳۶ مورد دختر گزارش گردید.^(۹)

اتیولوژی تومور نامعلوم و رادیاسیون نیز به عنوان یک ریسک فاکتور دیگر عنوان شده است.^(۵) ۲۱ درصد بیماران سابقه ای از بیماری *Von Recklinghausen's* داشتند. در نوشتاری دیگر شیوع سنی از ۹ تا ۸۶ سال گزارش شده است.^(۳) بیماران مبتلا به نوروفیبروماتوز، سن متوسط کمتری (۳۲ سال) نسبت به بیماران مبتلا به تومور منفرد (۶۰/۵ سال) را دارا می باشند. مواردی که با نوروفیبروماتوز همراه است بیشتر در نواحی مرکزی بدن بروز می کند. اکثراً بیماران با وجود توده ای با رشد سریع و گاهاً دردناک مراجعه می کنند اندازه تومور از ۲ تا ۳۳ سانتی متر متغیر می باشد.^(۳)

این تومورها در مجموع تمایل به عود و تهاجم لوکال و دوردست دارند. شایعترین محل های متاستاز به ترتیب شامل ریه، غدد لنفاوی، کبد، استخوان، نسوج نرم و مغز می باشد. عواملی که به طور معکوس روی پیش آگهی تأثیر می گذارند عبارتند از:

سن بالاتر یا مساوی ۷ سال، جنس مذکر، همراهی با بیماری *Von-Recklinghausen*، لوکالیزاسیون مرکزی تومور، اندازه بزرگ تومور، وجود نکروز بیشتر از ۲۵ درصد.^(۹)

از نظر گروس، به صورت توده بدون کپسول که در سطح مقطع به رنگ سفید - خاکستری با سطوح فیبرو که بعضاً مناطق موکوئیدی نیز وجود دارد، تظاهر می کند. ورود عصب به داخل تومور و مخلوط شدن آن با تومور گاهاً دیده می شود.

خصوصیات میکروسکوپی متنوع بوده و منجر به مشکلات تشخیصی می شود که انجام رنگ آمیزی های ایمونوهیستوشیمی و اولتراستراکچرال را ضروری می سازد. اکثر *MPNST* ها به صورت فاسیکولهای درهم رفته مشابه فیبروسارکوم تظاهر می کند. گاه دارای طرح *storiform* و

ژن TP53 در ۱۷p در تعداد معدودی از تومورها گزارش شده است. آنومالی کروموزم ۲۲ شامل 22q11.2-qter deletion می باشد.^(۷)

ترتیب ژن نوروفیبروماتوزیس ۱ و ۲ را حمل می کنند، مورد توجه خاص بوده است. آنومالی کروموزم ۱۷ شامل deletion یا کمبود نسبی 17p و یا منوزومی ۱۷ می باشد. غیرفعال شدن

REFERENCES

- 1) Burger-Scheithouervogar; *Surgical pathology of nervous system and its covering Newyork. Churchill livingston 1991: 700-709*
- 2) Bullock Mj , Bedordyc , Bell-RS , Kandel - R . ; *Intraosseous malignant peripheral nerve sheath tumour; Report of a case and review of the literature. " Arch - Pathol - Lab - Med " 119(4) 1995 Apr: 367-70*
- 3) Chong - SM, Ho-WL; *Malignant peripheral nerve sheath tumor: a study of 21 cases; " Chung - Hau - I - Hsueb - Tso - Chih - Taipei " 54(2) 1994 Aug: 122-30*
- 4) Doorn - PF, Molenaar WM, Buter - JH; *Malignant Peripheral nerve sheath tumor in patients with and without neurofibromatosis " Eur - J. Surg - Oncol 21(1) 1995 Feb: 78-82*
- 5) Dehner P. *Pediatric surgical pathology; Boltimore, Hongkong, London, Sydney Williams & Wilkins., 1991 P. 1102*
- 6) Horie - y, Fujito - H, Mizobuchi - K, Hoshida - y, Murakami - I, Taguchi - K, Akage - T *Malignant-peripheral nerve sheath tumor with prominent intra cytoplasmic vacuolation, Report of a case; Pathol -Int 44(12), Dec 1994: 865-73*
- 7) Jhanwar - SC, Chen - Q Li-FP, Brennan - MF, woodruff-JM, *Cytogenetic analysis of soft tissue sonomos, Recurrent chromosome abnormalities in malignant peripheral nerve sheath tumor; Cancer-Genet - Cytogenet 78(2) 1994 - Dec: 138-44*
- 8) Meis - Kindblom - JM, Enzinger - EM; *Plexiform malignant peripheral nerve sheath tumor of infancy and childhood; Am - J - Surg - Pathol, 18(5), 1994: 479-85*
- 9) Meis - JM, Enzinger-FM, Marts-KI, Neal - JA; *Malignant peripheral nerve sheath-tumors (malignant Schwannomas) in children; Am - J - Surg - Pathol, 16(7), 1992-Jul: 694-707*

♦ ♦ ♦ در هر حرفه‌ای که هستید نه اجازه دهید که به بدبینی‌های بی‌حاصل
آلوده شوید و نه بگذارید که بعضی لحظات تأسفبار که برای هر ملتی پیش
می‌آید شما را به یأس و ناامیدی بکشاند. در آرامش حاکم بر آزمایشگاه‌ها و
کتابخانه‌هایتان زندگی کنید. نخست از خود بپرسید:

برای یادگیری و خودآموزی چه کرده‌ام؟ سپس همچنان که پیشتر می‌روید
بپرسید من برای کشورم چه کرده‌ام؟ و این پرسش را آنقدر ادامه دهید تا به
این احساس شادی بخش و هیجان‌انگیز برسید که شاید سهم کوچکی در
پیشرفت و اعتلای بشریت داشته‌اید. اما هر پاداشی که زندگی به
تلاش‌هایمان بدهد یا ندهد هنگامی که به پایان تلاش‌هایمان نزدیک می‌شویم
هر کدامان باید حق آن را داشته باشیم که با صدای بلند بگوئیم "من آنچه در
توان داشته‌ام انجام داده‌ام."

لوئی پاستور

۱۸۲۲-۱۸۹۵

MALIGNANT PERIPHERAL NERVE SHEATH TUMOR

(A CASE REPORT)

F. Jadali, M.D. *

S. Vahidi, M.D. **

ABSTRACT

Malignant peripheral nerve sheath tumor (MPNST) is an aggressive neoplasm of neural origin. It is a rare neoplasm of childhood, accounting for less than 5% of all cases.

In 1994 a 29 months old boy was admitted to the Mofid Hospital with complaints of fever, dyspnea and respiratory distress.

After performing all the necessary clinical and laboratory tests a large mass in the upper posterior mediastinum was detected. The tumor was resected.

Pathological examination of the tumor showed a malignant neoplastic tissue composed of round atypical cells with hyperchromatic and vesicular nuclei and eosinophilic cytoplasm similar to rhabdomyoblasts pseudorosettes and areas of necrosis and hemorrhage were evident.

On immunohistochemical study, the tumor cells were positive for S100 protein, NSE, vimentin, keratin and EMA.

Diagnosis of MPNST was confirmed by clinical manifestation, pathologic findings and immunohistochemical studies.

Key words: 1) Malignant peripheral nerve sheath tumor
2) Childhood neural malignant tumor
3) Neurofibromatosis

* Assistant Professor - Shahid Beheshti University of Medical Sciences and Health Services

** Resident of Pathology - Shahid Beheshti University of Medical Sciences and Health Services