

# بروز سارکوم کاپوسی به دنبال درمان سرکوب‌گر ایمنی در بولوز پمفیگوییید:

## معرفی ۱ بیمار

### چکیده

سارکوم کاپوسی نوعی تومور بدخیم اندوتلیوم عروق خونی و لنفاتیک است که ۴ شکل بالینی دارد. تمام انواع این تومور با ویروس هرپس انسانی نوع ۸ (HHV-۸) در ارتباط هستند. در این مقاله مرد ۷۱ ساله‌ای که ۶ ماه پس از درمان بولوز پمفیگوییید با پردنیزولون و آزاتیوپرین پلاک‌های بنفش رنگی روی گوش، نوک بینی و انگشت دست وی ظاهر شده بود معرفی می‌شود. بررسی آسیب‌شناسی ضایعات نشان دهنده سارکوم کاپوسی بود که به دنبال این تشخیص، دوز آزاتیوپرین بیمار کاهش یافت. تاکنون موارد نادری از سارکوم کاپوسی در زمینه درمان بولوز پمفیگوییید در مقالات گزارش شده است و در برخی از این موارد وجود HHV-۸ نیز ثابت شده است.

\*دکتر عباس راثی I

دکتر راضیه سلطانی عربشاهی II

دکتر رویا ستاره‌شناس III

کلیدواژه‌ها: ۱- بولوز پمفیگوییید ۲- سارکوم کاپوسی ۳- نقص ایمنی

### مقدمه

عنوان‌های کلاسیک (اسپورادیک)، اندمیک، اپیدمیک (وابسته به ایدز) و وابسته به نقص ایمنی مطرح شده است که تمام آن‌ها نمای آسیب‌شناسی مشابهی دارند.<sup>(۱)</sup> آلودگی با ویروس ۸-HHV برای بروز سارکوم کاپوسی ضروری بوده و DNA این ویروس در تمام ضایعات قابل شناسایی می‌باشد.<sup>(۲)</sup> در این مقاله بیماری گزارش می‌شود که به دنبال درمان سرکوب‌گر ایمنی برای بولوز پمفیگوییید دچار سارکوم کاپوسی منتشر در صورت، گوش و انگشت شده بود.

سارکوم کاپوسی یک نئوپلاسم بدخیم با منشأ سلول‌های اندوتلیال لنفاتیک و عروق خونی است که به طور عمده عروق درم را درگیر کرده و می‌تواند در پوست، مخاط و احشا دیده شود. ضایعات، ۳ مرحله پچ (Patch)، پلاک و تومور را طی می‌کنند بدین ترتیب که در ابتدا ماکول‌های آبی یا ارغوانی رنگ در نواحی درگیر (به طور عمده اندام‌ها و صورت) ایجاد می‌شود که به تدریج تبدیل به پلاک و تومور می‌گردد. با توجه به سیر ضایعه و زمینه بیماری ۴ شکل بالینی تحت

(I) استادیار بیماری‌های پوست، بیمارستان حضرت رسول اکرم (ص)، خیابان ستارخان، نیایش، دانشگاه علوم پزشکی و خدمات بهداشتی - درمانی ایران. (\*مؤلف مسئول)

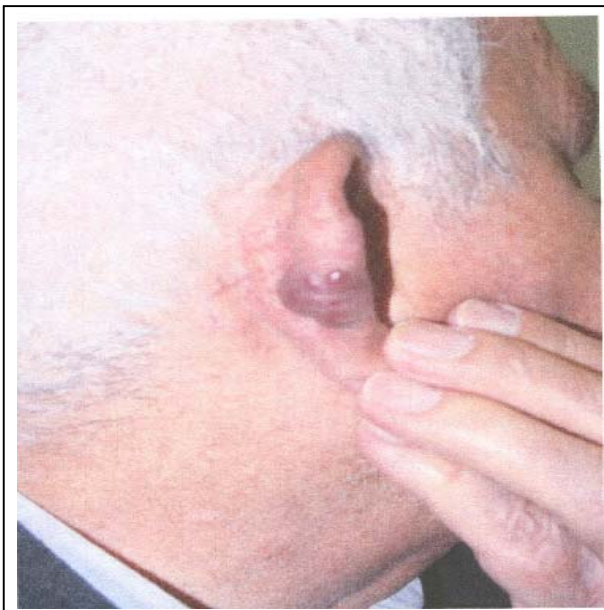
(II) دستیار بیماری‌های پوست، بیمارستان حضرت رسول اکرم (ص)، خیابان ستارخان، نیایش، دانشگاه علوم پزشکی و خدمات بهداشتی - درمانی ایران.

(III) استادیار گروه آسیب‌شناسی، بیمارستان حضرت رسول اکرم (ص)، خیابان ستارخان، نیایش، دانشگاه علوم پزشکی و خدمات بهداشتی - درمانی ایران.

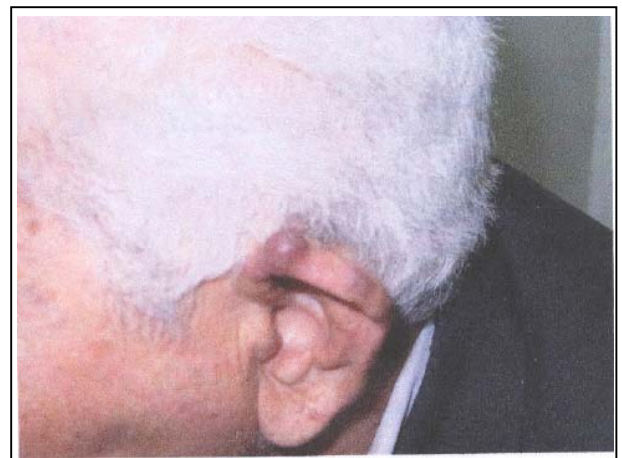معرفی بیمار

بیمار مرد ۷۱ ساله و اهل ملایر بود که در آذرماه سال ۱۳۸۱ با شکایت بروز ضایعات قرمز رنگ و تاول‌های پوستی به درمانگاه پوست بیمارستان رسول اکرم(ص) تهران مراجعه کرده بود. ضایعات از ۴ ماه قبل به صورت پچ و پلاک‌های اریتماتو با حاشیه واضح بدون پوسته‌ریزی و با خارش خفیف در تنه و اندام‌ها شروع شده و از ۲ ماه قبل روی برخی از ضایعات و نیز روی پوست سالم تاول‌هایی سفت حاوی مایع شفاف ایجاد شده بود. ضایعات به تدریج وسیع‌تر شده بودند و بیمار بروز ضایعات تاولی در سقف دهان را نیز ۱ هفته قبل از مراجعه ذکر می‌کرد. در سابقه پزشکی بیمار تنها سابقه ابتلا به استئوآرتریت وجود داشت. وی ۱۷ بسته در سال سیگار و گهگاه الکل مصرف می‌کرد. سابقه بیماری پوستی در خانواده بیمار وجود نداشت و داروهای مصرفی او عبارت بودند از: ایزوسورباید دی‌نیترات، انالاپریل، پیراستام، دی‌پیریدامول، هیدروکسی‌زین، آنتولول و پردنیزولون (۵ میلی‌گرم در روز از ۶ سال قبل). در معاینه، فشار خون بیمار ۱۲۰/۷۰ میلی‌متر جیوه و معاینه عمومی طبیعی بود. لنفادنوپاتی و تب وجود نداشت. در معاینه مخاطی یک آروزیون به ابعاد ۱×۱ سانتی‌متر در کام سخت دیده شد که قاعده تمیزی داشت. مخاط چشم و ناحیه تناسلی طبیعی بود. پچ و پلاک‌های اریتماتو به صورت پراکنده در پشت، شکم و قسمت انتهایی

اندام‌ها همراه با تاول‌های سفت حاوی مایع شفاف به اندازه‌های مختلف قابل مشاهده بود. از یکی از تاول‌ها بیوپسی گرفته شد که تاول زیراپیدرمی همراه با ارتشاح خفیف و مختلط سلول‌های التهابی و ائوزینوفیل در درم سطحی گزارش گردید. در ایمونوفلورسانس مستقیم ضایعات (DIF)، رسوب خطی C<sub>3</sub>، IgA، IgM، IgG در فاصله بین درم و اپیدرم دیده شد. نتایج بیوشیمی خون و ادرار، رادیوگرافی قفسه سینه و سونوگرافی شکم (با شک به بدخیمی) طبیعی بود. بیمار با تشخیص بولوز پمفیگوئید تحت درمان با پردنیزولون (۶۰ میلی‌گرم در روز) قرار گرفت و پس از ۲ هفته به علت عدم بهبود ضایعات، آزاتیوپرین (۱۵۰ میلی‌گرم در روز) نیز اضافه شد. با کنترل نسبی ضایعات، پردنیزولون به تدریج کاهش یافت و بیمار با تجویز ۴۰ میلی‌گرم پردنیزولون و ۱۰۰ میلی‌گرم آزاتیوپرین در روز مرخص گردید. بعد از ۶ ماه بیمار به طور مجدد با پاپول و ندول‌های بنفش رنگ روی گوش و بینی و کنار انگشت دست مراجعه کرد (تصویرهای شماره ۱ و ۲).



تصویر شماره ۲- ضایعه‌ای مشابه در پشت گوش بیمار



تصویر شماره ۱- پلاکی شامل پاپول‌های بنفش رنگ روی هلیکس گوش بیمار ۶ ماه پس از درمان سرکوبگر ایمنی

بیوپسی ضایعه گوش نشان دهنده اپیدرم نازک و آتروفیک، تکثیر عروق درم، سلول‌های بدخیم دوکی شکل و فضاهای شبیه شکاف (slit shape) پر از گویچه‌های سرخ

بحث

سارکوم کاپوسی اولین بار توسط Moritz Kaposi به صورت "سارکوم‌های متعدد ایدیوپاتیک پوست" شرح داده شد. در سال‌های بعد انواع دیگری از تومور شناخته شد که هر یک در زیرگروه خاصی از جمعیت بروز می‌کرد.<sup>(۲)</sup> تحقیقات اخیر نشان داده‌اند که تمام انواع تومور با ویروس هرپس انسانی نوع ۸ (HHV-۸) یا همان ویروس هرپس مربوط به سارکوم کاپوسی (KSHV) در ارتباط می‌باشند.<sup>(۳)</sup> انواع بالینی این تومور عبارتند از:

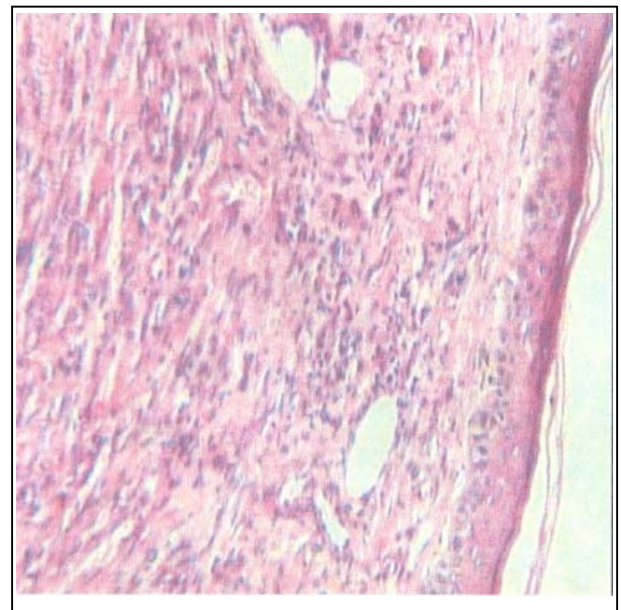
۱- نوع کلاسیک یا اسپورادیک: به طور عمده در مردان مسن بالای ۶۰ سال و اهل اروپای شرقی یا مدیترانه به صورت پاپول‌ها و ندول‌های متعدد سفت به رنگ آبی مایل به بنفش یا قرمز مایل به قهوه‌ای روی دست و پا شروع می‌شود و در عرض چند سال یا چند دهه به طرف بالای بازو و ساق پا پیش‌رفت می‌کند. در نهایت در ۱۰٪ از بیماران، مخاط یا احشا را درگیر می‌کند. ممکن است لنفادن نیز وجود داشته باشد. برخی از مطالعات افزایش خطر بروز لنفوم در این بیماران را ذکر کرده‌اند.<sup>(۲)</sup>

۲- نوع اندمیک: سارکوم کاپوسی شایع‌ترین تومور در افریقای مرکزی است که در این نواحی ۵۰٪ از تومورها در مردان دیده می‌شود. ضایعات به صورت پلاک و ندول‌های ارغوانی با سرعت رشد آهسته در زمینه اندام‌های ادماتو یا به صورت درگیری احشایی، لنفادنوپاتی و پیش‌رفت سریع اغلب در کودکان بروز می‌کند که مورد اخیر پیش‌آگهی بدی دارد.<sup>(۲)</sup>

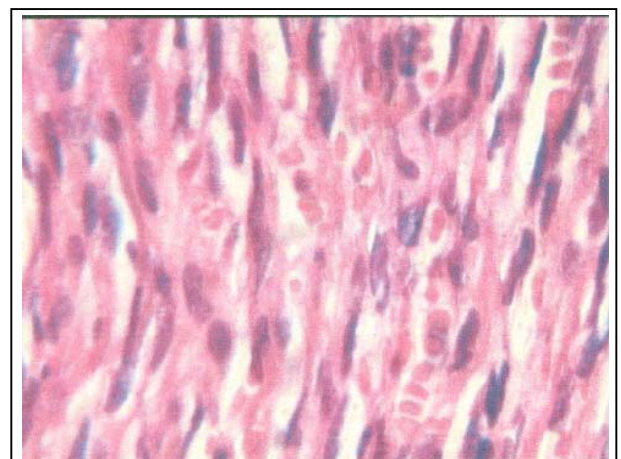
۳- نوع اپیدمیک (وابسته به ایدز): این نوع سارکوم کاپوسی مهاجم و اغلب مرگبار، اغلب در مردان همجنس‌باز در مراحل پیش‌رفته ایدز دیده می‌شود. ضایعات تمایل به درگیری مخاط و صورت دارند و پیش‌آگهی بد است.<sup>(۱)</sup>

۴- نوع وابسته به نقص ایمنی: این نوع تومور در افرادی که به دلیل پیوند عضو یا بیماری دیگر داروی سرکوبگر ایمنی دریافت می‌کنند دیده می‌شود. برخی از نژادها از جمله نواحی اطراف مدیترانه بیش‌تر در معرض خطر هستند. تومور به طور متوسط ۳۰ ماه پس از پیوند عضو

بود (تصویرهای شماره ۳ و ۴). با توجه به مطالب ذکر شده تشخیص سارکوم کاپوسی به دنبال درمان سرکوبگر ایمنی مطرح شد و آزاتیوپرین بیمار از ۱۰۰ میلی‌گرم به ۵۰ میلی‌گرم کاهش یافت. به علت آن که پس از ۴ ماه ضایعات بیمار تغییری نکرده بود، دوز آزاتیوپرین به ۲۵ میلی‌گرم کاهش یافت و دوز استروئید نیز به تدریج به ۱۵ میلی‌گرم رسید. سه ماه بعد در معاینه انجام شده، کاهش ضایعات مشاهده گردید.



تصویر شماره ۳- در نمای آسیب‌شناسی ضایعه گوش بیمار تکثیر مویرگ‌ها و سلول‌های دوکی شکل فراوان که فضاهای شکاف مانند حاوی گویچه‌های سرخ را احاطه کرده‌اند، همراه با نمای لانه زنبوری دیده می‌شود (بزرگ‌نمایی ۱۰)



تصویر شماره ۴- با بزرگ‌نمایی بیش‌تر، سلول‌های دوکی شکل تومور و فضاهای شکاف مانند همراه با تعداد زیادی گویچه سرخ مشاهده می‌شود. (بزرگ‌نمایی ۴۰)

می‌باشد و نوعی پروتئین شبیه ۲-bcl در ویروس، آپوپتوز را مهار می‌کند.

۶-IL و ویروس موجب القای تکثیر لنفوسیت‌های B شده و کموکین‌های ویروسی آنژیوژنز را تحریک می‌کنند. آنتی‌ژن (major latency associated nuclear antigen) LANA عمل کرد P۵۲ را مهار می‌کند و عامل تنظیم کننده اینترفرون ویروس ۸-HHV (Viral interferon regulatory factor) مانع اثر اینترفرون در سرکوب انکوژن c-myc می‌گردد. در اغلب موارد سارکوم کاپوسی همراه با نقص ایمنی، با قطع، کاهش یا تعدیل درمان سرکوب‌گر ایمنی تومور پس‌رفت می‌کند اما در مورد پیوند اعضا، این اقدام خطر عود تومور را به همراه دارد.<sup>(۹)</sup> همچنین از درمان‌های سارکوم کاپوسی کلاسیک مانند پرتودرمانی موضعی، دوکسوروبیسین، بلئومایسین یا وینکریستین می‌توان استفاده کرد.<sup>(۲)</sup>

در مورد رابطه بین داروهای مهار کننده آنزیم تبدیل کننده آنژیوتانسین با سارکوم کاپوسی ۲ نظریه مطرح است. براساس برخی از گزارش‌ها احتمال بروز سارکوم کاپوسی به دنبال درمان با کاپتوپریل و بهبود آن با قطع دارو وجود دارد.<sup>(۱۰ و ۱۱)</sup> اما چنین ارتباطی با سایر داروهای این گروه از جمله انالاپریل گزارش نشده است. از سوی دیگر به دلیل آن که آنژیوتانسین II یک میتوژن می‌باشد، داروهای این دسته می‌توانند با مهار تولید آنژیوتانسین II خاصیت سیتوتوکسیک داشته باشند. در واقع بهبود ضایعات سارکوم کاپوسی با درمان کاپتوپریل گزارش گردیده و بیان شده است که این دارو می‌تواند با مهار آنژیوژنز بیش از حد، در درمان سارکوم کاپوسی مفید باشد.<sup>(۱۲ و ۱۳)</sup>

در بیمار مورد بحث به علت وجود شواهد مستقیمی به نفع نقش انالاپریل در ایجاد سارکوم کاپوسی، هم‌زمان با کاهش داروهای سرکوب‌گر ایمنی، این دارو نیز از رژیم درمانی بیمار حذف شد.

#### منابع

1- Mackie RM. Soft tissue tumours In: Champion RH, Burton JL, Burns DA, Breathnach SM, editors. Rook/Wilkinson/Ebling Textbook of

۵-۰٪ بیماران دیده شده است. تومور حالت تهاجمی داشته و در ۵۰٪ موارد غدد لنفاوی و احشای داخلی را درگیر می‌کند، در حالی که ممکن است تظاهرات پوستی وجود نداشته باشد.<sup>(۲)</sup> تومورهای پوستی اغلب در صورت و اندام تحتانی دیده می‌شود.<sup>(۴)</sup>

در بررسی آسیب‌شناسی تمام انواع تومور، سلول‌های تومورال به شکل دوکی دیده می‌شود که فضاهایی به شکل شکاف و پر از خون را احاطه کرده‌اند. مویرگ‌ها با جدار نازک و چسبیده به هم و نیز گویچه‌های سرخ خارج شده از عروق دیده می‌شود.<sup>(۵)</sup>

عفونت با ویروس ۸-HHV برای بروز سارکوم کاپوسی ضروری است. این ویروس در تمام سلول‌های دوکی شکل تومور وجود دارد هر چند که تنها ۵-۱٪ این سلول‌ها حاوی ویروس فعال و در حال تکثیر هستند.<sup>(۶)</sup> ویروس ۸-HHV با بیماری لنفوم همراه با افیوژن اولیه (Primary effusion lymphoma) و بعضی از انواع پلاسماسلی بیماری کاستلمن چند کانونی (Multicentric Castleman's disease) نیز در ارتباط می‌باشد.<sup>(۲)</sup> ویروس در نواحی غیراندمیک از راه جنسی (اغلب تماس مقعدی) و در نواحی اندمیک از طریق مادر به نوزاد و نیز از راه‌های غیرجنسی بین کودکان انتقال می‌یابد. برای تشخیص عفونت می‌توان از آزمون‌های سرولوژیک استفاده کرد. شیوع آنتی‌بادی ضد ویروس از ۲٪ در ژاپن تا ۵۰٪ در افریقای مرکزی متغیر است.

عفونت اولیه اغلب بدون علامت است اما براساس یک فرضیه در مورد ایجاد سارکوم کاپوسی، نقص ایمنی به هر دلیل از جمله عفونت با HIV، درمان سرکوب‌گر ایمنی، بیماری خودایمنی و افزایش سن سبب فعال شدن مجدد عفونت نهفته و بروز تومور می‌شود.<sup>(۷ و ۸)</sup>

این ویروس پروتئین‌هایی را می‌سازد که شبیه انکوپروتئین‌های انسانی هستند و موجب مهار ژن‌های سرکوب‌گر تومور و مهار آپوپتوز می‌گردند. به عنوان مثال نوعی سیکلین ویروس مهار کننده پروتئین رتینوبلاستوم است که خود کنترل کننده مرحله G1 به S در چرخه سلولی

- 11- Puppin D Jr, Rybojad M, de la Chapelle C, Morel P. Kaposi's sarcoma associated with captopril. *Lancet* 1990; 336(8725): 1251-2.
- 12- Vogt B, Freu FJ. Inhibition of angiogenesis in kaposi's sarcoma by captopril. *Lancet* 1997; 349(9059): 1148.
- 13- Molteni A, Ward WF, Ts'ao CH, Small W Jr, Brizio-Molteni L, Venio PA. Cytostatic properties of some angiotensin I converting enzyme inhibitors and angiotensin II type I receptor antagonists. *Curr Pharm 2003 Des*; 9(9): 751-61.
- dermatology. 6th ed. London: Blackwell Science Ltd; 1998. P. 2347-72.
- 2- Antman K, Chang Y. Kaposi's sarcoma. *N Engl J Med* 2000; 342: 1027-38.
- 3- Goedert JJ, Vitale E, Lauriac C, Serraino D, Tamburini M, Mentella M, et al. Risk factors for classical kaposi's sarcoma. *J Natl Cancer Inst* 2002; 94: 1712-6.
- 4- Ivanovski N, Popov Z, Kalevski P, Cakalaroski K, Antova Z, Spasovski G, et al. Cancer apre's transplantation renale et immunosuppression[abs]. *An Urol* 2000; 34: 336-9.
- 5- Hong A Lee Cs. Kaposi's sarcoma: Clinico pathological analysis of human immunodeficiency virus(HIV) and non-HIV associated cases. *Pathol Oncol Res* 2002; Vol 8(1): 31-5.
- 6- Dupin N, Fisher C, Kellam P. Distribution of human herpesvirus-8 latently infected cells in Kaposi's sarcoma, multicentric castelman's disease and primary effusion lymphoma[abs]. *Proc natl Acad Sci USA* 1999; 96: 4546-51.
- 7- Sato Matsumura KC, Matsumura T, Nabeshima M, Katano H, Sata T, Koizumi H. Serological and immunohistochemical detection of human herpesvirus 8 in kaposi's sarcoma after immunosuppressive therapy for bullous pemphigoid. *Br J dermatol* 2001; 145: 633-7.
- 8- Ziegler J, Newton R, Bourboulia D, Casabonne D, Beral V, Mbidde E. Risk factors for kaposi's sarcoma. *Int J Cancer* 2003; 103: 233-40.
- 9- Touloumi G, Hatzakins A, Potouridou I. The role of immunosuppression and immunoactivation in classic kaposi's sarcoma. *Int J Cancer* 1999; 62: 617-21.
- 10- Labre JP, Nicolas JF, Collet P, Larbre B, Llorca G. Kaposi's sarcoma in a patient with rheumatoid arthritis possible responsibility of captopril in the development of lesions. *J Rheumatol* 1991; 18(3): 476-7.

## *Kaposi's Sarcoma after Immunosuppressive Therapy for Bullous Pemphigoid: A Case Report*

<sup>I</sup>  
\*A. Rasi, MD

<sup>II</sup>  
R. Soltani Arabshahi, MD

<sup>III</sup>  
R. Setareh Shenasi, MD

### *Abstract*

Kaposi's sarcoma is a malignant neoplasm of lymphatic and blood vessels endothelial cells. The disease is classified into four clinical subtypes, all of which are associated with human herpes virus 8 (HHV-8). We report a 71-year-old man who was treated for six months with prednisolone and azathioprine for bullous pemphigoid and presented with multiple purple papules and plaques on ear, nose and fingers. Pathology of the lesions revealed Kaposi's sarcoma. Subsequently, the dose of azathioprine was lowered. There are few reported cases of Kaposi's sarcoma after immunosuppressive therapy for bullous pemphigoid and in some of these cases the pathogenic role of HHV-8 has been documented.

**Key Words:** 1) Bullous Pemphigoid    2) Kaposi's Sarcoma  
3) Immunosuppression

**I)** Assistant Professor of Dermatology. Hazrat Rasoul-e-Akram Hospital. Sattarkhan Ave., Niayesh St. Iran University of Medical Sciences and Health Services. Tehran, Iran. (\*Corresponding Author)

**II)** Resident of Dermatology. Hazrat Rasoul-e-Akram Hospital. Iran University of Medical Sciences and Health Services. Tehran, Iran.

**III)** Assistant Professor of Pathology. Hazrat Rasoul-e-Akram Hospital. Iran University of Medical Sciences and Health Services. Tehran, Iran.