

ابدومینوپلاستی و لیپوساکشن وسیع و بدون خطر

چکیده

در اغلب مطالعات موجود به خطرات تزریق محلول تومسنت و انجام شدن لیپوساکشن وسیع همراه با ابدومینوپلاستی که شامل ایسکمی و نکروز پوست می‌باشد اشاره شده است. عوارض عمل جراحی کلاسیک ابدومینوپلاستی عبارتند از: برجستگی ناحیه فلانکها و اپی‌گاستر، طولانی شدن خط برش و عدم ایجاد گودی مناسب کمر. هدف از این مطالعه ارائه روش‌هایی بود که بتوان در آن لیپوساکشن وسیع و بدون خطر ایسکمی را همراه با ابدومینوپلاستی انجام داد که در نتیجه آن خط برش کوتاه‌تر شده و برجستگی در ناحیه فلانکها و اپی‌گاستر از بین خواهد رفت. در این مطالعه روشی جدید جهت از بین بردن عوارض جراحی کلاسیک از طریق لیپوساکشن وسیع و بدون خطر ایسکمی در ۵۶ بیمار که طی ۳ سال گذشته (از سال ۱۳۸۲-۱۳۷۹) تحت عمل ذکر شده قرار گرفته بودند، توضیح داده می‌شود.

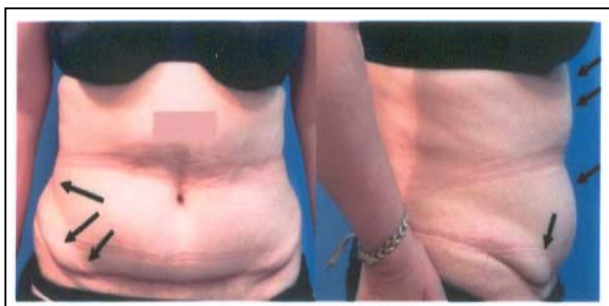
*دکتر فرهاد حافظی I

دکتر امیرحسین نوحی II

کلیدواژه‌ها: ۱- لیپوساکشن وسیع ۲- کم خطر ۳- ابدومینوپلاستی

مقدمه

جراحی کلاسیک ابدومینوپلاستی یک روش جراحی برای بهبود شکل ظاهری شکم از طریق برداشتن چربی و پوست اضافی در ناحیه هیپوگاستر، ترمیم نقص لایه عضلانی جدار شکم همراه با برش‌های وسیع می‌باشد. در مواردی که حتی این روش جراحی با مهارت صورت می‌گیرد پاسخ‌گویی بیماران امروزی نیست و مسایل و ناراضی‌هایی را به همراه دارد که از جمله آن‌ها می‌توان به برجستگی بالای ناف، برجستگی در طرفین خط برش (dog ear)، برش‌های طولانی که تا پهلوها و گاهی پشت ادامه می‌یابد و عدم وجود گودی مناسب ناحیه کمر اشاره کرد (تصویر شماره ۱). عمل جراحی ابدومینوپلاستی به منظور بهبود بخشیدن به شکل ظاهری شکم و براساس خصوصیات آناتومیک افراد انجام می‌شود که شامل^(۱) لیپوساکشن تنها، ابدومینوپلاستی محدود و ابدومینوپلاستی کامل با یا بدون لیپوساکشن می‌باشد.



تصویر شماره ۱- عوارض جراحی کلاسیک با لیپوساکشن محدود


انجام شدن لیپوساکشن وسیع در اغلب مطالعات همراه با خطر نکروز قسمتی از فلاپ پوست شکم گزارش شده است. شکم از نظر لیپوساکشن به نواحی کم خطر و پرخطر تقسیم می‌شود (تصویرهای شماره ۲ و ۳)^(۲). آقای ماتاراسو طی مطالعات متعددی در مورد ابدومینوپلاستی همراه با لیپوساکشن، مناطق خطرناک ساکشن را ناحیه ۲ و ۳ (تصویر

این مقاله در بیست و هفتمین همایش جامعه جراحان در تهران، سال ۱۳۸۳ ارائه شده است.

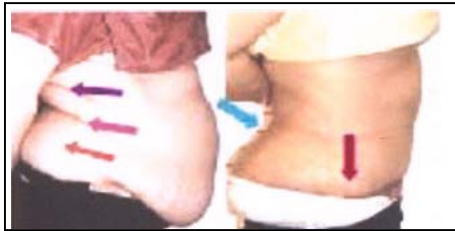
I) استادیار و فوق تخصص جراحی پلاستیک، بیمارستان سوانح و سوختگی شهیدمطهری، خیابان ولی‌عصر، دانشگاه علوم پزشکی و خدمات بهداشتی - درمانی ایران. (*مؤلف مسئول)

II) پزشک عمومی

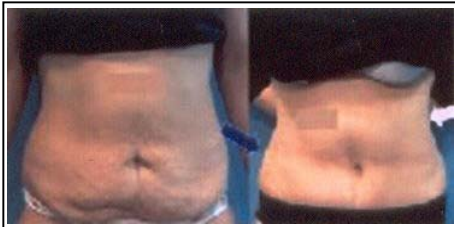شماره ۳) ذکر کرده است و حتی ناحیه SA_۲ را مثلث وحشت در ابدومینوپلاستی بیان کرده و تأکید می‌کند که در صورت انجام شدن ساکشن وسیع همراه با ابدومینوپلاستی بهتر است جراحی در ۲ مرحله به فاصله ۶ تا ۱۲ ماه صورت گیرد.^(۳)



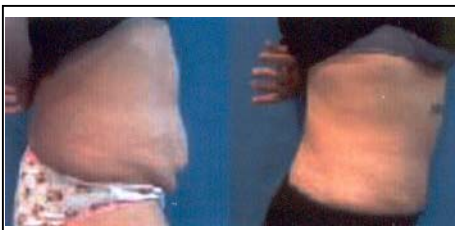تصویر شماره ۵- کوتاهی خط برش و از بین رفتن dog ear



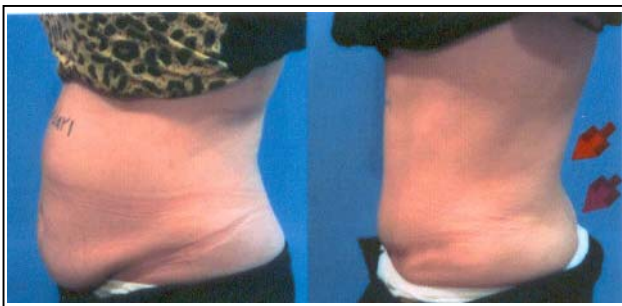
تصویر شماره ۶- افزایش گودی کمر و کوتاهی خط برش



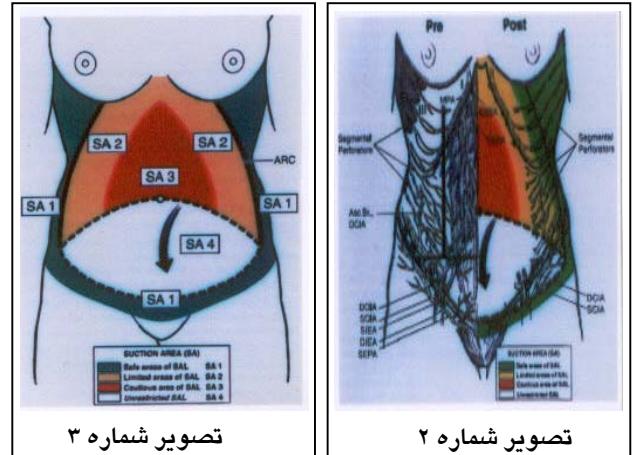
تصویر شماره ۷- فرورفتگی ناحیه فلانکها



تصویر شماره ۸- افزایش گودی کمر، کوتاهی خط برش و از بین رفتن برآمدگی ناحیه هیپوگاستر



تصویر شماره ۹- در ساکشن وسیع کوتاهی خط برش، گودی کمر و فرم طبیعی باسن دیده می‌شود.



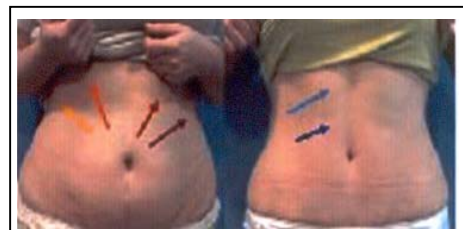تصویر شماره ۳

تصویر شماره ۲

تصویر شماره ۲- عروق خون‌رسان جدار شکم،

تصویر شماره ۳- تقسیم‌بندی نواحی کم خطر و خطرناک جهت لیپوساکشن نویسندگان معتقدند نواحی خطرناک جهت لیپوساکشن وجود ندارد.

هدف از مطالعه حاضر ارائه روشی جهت انجام شدن لیپوساکشن وسیع و از بین بردن اشکالات ابدومینوپلاستی و کاهش خطرات این جراحی بوده است تا بدین ترتیب بدون نگرانی از خطر نکروز پوستی، سطح وسیع‌تر و عمق بیشتری از چربی فلاپ باقی مانده پوست همگی را برداشت، طول خط برش را کوتاه کرد و نازک کردن ناحیه اپی‌گاستر و افزایش گودی کمر را امکان‌پذیر نمود (تصویرهای شماره ۸- و ۹).

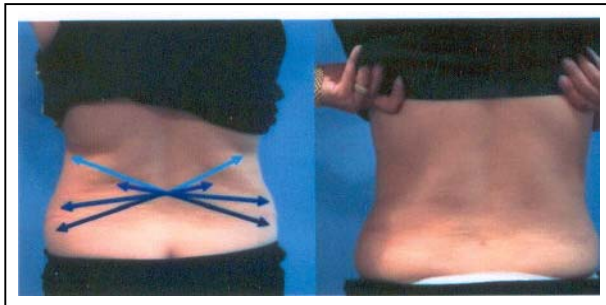


تصویر شماره ۴- ساکشن وسیع در کل نواحی شکم

کوتاه‌تری شکل گیرد. از سوی دیگر حس شکم در ناحیه هیپوگاستر به دلیل دیسکسیون محدود، کم‌تر مختل می‌شود.^(۷) تغییر وضعیت بیمار طی جراحی تحت بیهوشی عمومی با مشکلات زیادی همراه است^(۸ و ۹) بنابراین در تمام بیماران از بی‌حسی اپیدورال استفاده شد.



تصویر شماره ۱۱- کانولای لیپوساکشن با قطر کمتر از ۴ میلی‌متر و سوراخ ۱ طرفه



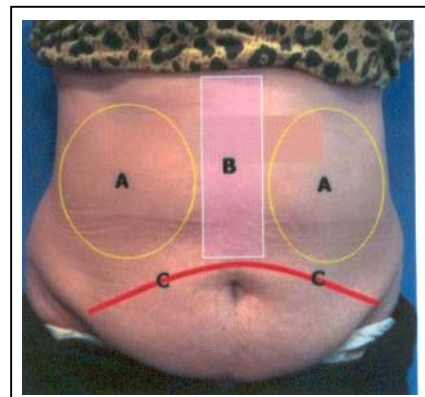
تصویر شماره ۱۲- ساکشن پشت در حالت Prone

معرفی بیماران

در این مطالعه ۵۶ بیمار تحت عمل جراحی ابدومینوپلاستی محدود یا کامل همراه با لیپوساکشن قرار گرفتند که ۵ نفر از آن‌ها (۲ مورد عمل ابدومینوپلاستی کامل و ۳ مورد عمل ابدومینوپلاستی محدود) معرفی می‌شوند.

روش جراحی بدین ترتیب بود که پس از بیهوشی اپیدورال، ابتدا ۲-۱/۵ لیتر از محلول تومسنت در محل انجام شدن لیپوساکشن تزریق می‌شد سپس بیمار در وضعیت خوابیده به شکم (prone) قرار می‌گرفت و با ایجاد برش عرضی به اندازه ۳-۲ میلی‌متر در ناحیه خط وسط کمر در سطح L۴-L۵، ساکشن فلانک‌ها توسط کانولایی به قطر ۴ میلی‌متر و طول ۳۰ سانتی‌متر صورت می‌گرفت.

طی لیپوساکشن وسیع باید به این نکته توجه کرد که به خون‌رسانی پوست باقی مانده شکم آسیبی وارد نشود. بدین منظور در روش ارائه شده در این مطالعه پس از انجام دادن لیپوساکشن وسیع (شرح آن آمده است)، پوست شکم از ناحیه پوییس تا ناحیه ناف بریده می‌شود و از این نقطه تا گزیفویید بریدگی (دیسکسیون) شامل تونلی به عرض حداکثر ۸ سانتی‌متر خواهد شد^(۴) تا به عروق پرفوراتور و خون‌رسان ناحیه زیردندهای و بین‌دندهای صدمه وارد نشود (تصویر شماره ۱۰).



تصویر شماره ۱۰- A: نواحی که عروق پرفوراتور و Inter costal قرار گرفته‌اند، B: تونل اپی‌گاستر به عرض حداکثر ۸ سانتی‌متر، C: خط برش را نشان می‌دهد.

با استفاده از این روش، خون‌رسانی مطمئنی در لبه‌های زخم ایجاد می‌گردد و می‌توان از محلول تومسنت (آدرنالین با غلظت ۱/۰۰۰/۰۰۰ در نرمال سالین) بدون خطر ایسکمی استفاده کرد. بدین ترتیب می‌توان با خون‌ریزی کم‌تر چربی بیش‌تری را آسپیره کرد.^(۱۰) هم‌چنین پیشنهاد می‌شود که جهت لیپوساکشن از کانولای با اندازه کوچک‌تر از ۴ میلی‌متر استفاده گردد (تصویر شماره ۱۱) تا صدمه کم‌تری به عروق وارد شود.

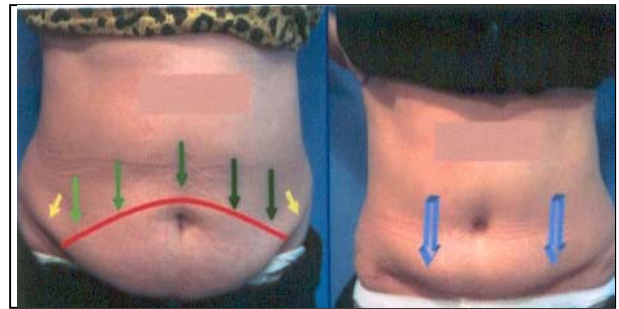
نکته مهم دیگر در این روش تغییر وضعیت بیمار از حالت supine به prone است که بدین ترتیب چربی فلانک‌ها از پشت و نیز از جلو ساکشن می‌گردد (تصویر شماره ۱۲) و این عمل سبب می‌شود تا گودی طبیعی‌تری در ناحیه فلانک‌ها و کمر ایجاد شود^(۱۱) و Dog ear کوچک‌تر و خط برش

منطقه‌ای فلاپ مطرح می‌شود. در این روش پس از آن که فلاپ کامل از فاشیای عضله رکتوس جدا می‌شود، نقص عضلانی با نخ نایلون لوپ صفر ترمیم می‌گردید و جراحی به روش کلاسیک ادامه می‌یافت.

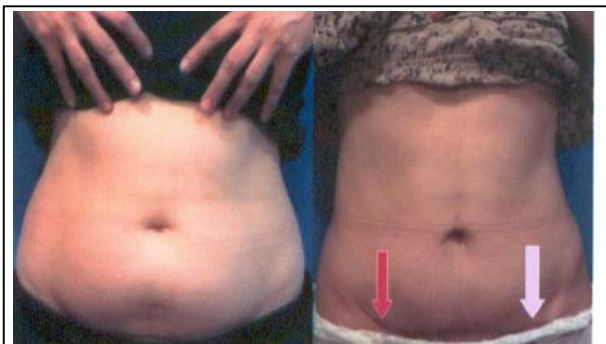در گروه دوم که تحت عمل جراحی ابدومینوپلاستی محدود قرار گرفته بودند مراحل عمل جراحی به همین ترتیب بود با این تفاوت که ناف دست نخورده باقی می‌ماند و تنها چربی و پوست کمی از زیر ناف برداشته شده و پس از ترمیم در این منطقه پوست بخیه می‌شد (تصویرهای شماره ۱۴ و ۱۵).

باید به این نکته اشاره کرد که به منظور جلوگیری از DVT برای تمام بیماران مورد بررسی از دستگاه پنوماتیک با فشار متناوب و لباس‌های فشاری در ناحیه پا استفاده گردید (تصویر شماره ۱۶).

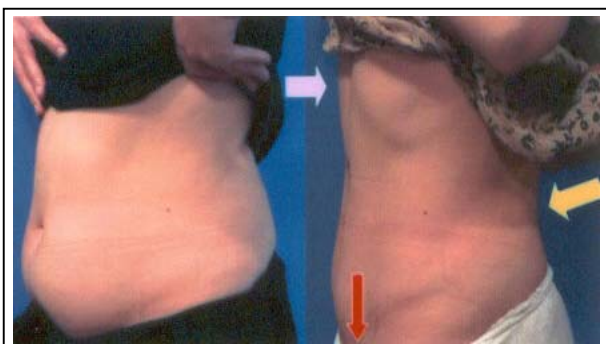
در مرحله بعد بیمار به حالت خوابیده به پشت (Supine) قرار می‌گرفت و ساکشن تمام سطح شکم و پهلوها که شامل نواحی فلانک - اپی‌گاستر و هیپوگاستر بود انجام می‌شد. پس از پایان عمل ساکشن، برش عرضی در ناحیه بالای پوبیس داده می‌شد که این برش با توجه به میزان افتادگی پوست مشخص می‌شد و معمولاً از Ant sup iliac spine تجاوز نمی‌کرد (تصویر شماره ۱۳).



تصویر شماره ۱۳ - عدم ساکشن وسیع در بالای خط برش در طولانی مدت باعث برجستگی این ناحیه خواهد شد.



تصویر شماره ۱۴ - عمل جراحی ابدومینوپلاستی محدود و ساکشن وسیع



تصویر شماره ۱۵ - عمل جراحی ابدومینوپلاستی محدود و ساکشن وسیع

بعد از این مرحله، برش لوزی شکلی به طول ۱ سانتی‌متر در اطراف ناف داده شده و پایه ناف تا حد فاشیای جدار شکم آزاد می‌گردید سپس چربی‌های قسمت تحتانی شکم تا ناحیه ناف به صورت فلاپی از فاشیای عضله رکتوس جدا شده و در قسمت بالای ناف تا لبه گزیفویید به صورت تونلی عرض کم‌تر از ۸ سانتی‌متر (کم‌ترین عرضی که بتوان Plication عضله رکتوس را در این منطقه انجام داد ادامه می‌یافت) (تصویر شماره ۱۰).

دقت در کم‌تر نگه‌داشتن عرض این تونل در ناحیه اپی‌گاستر و محافظت از عروق پرفوراتور اپی‌گاستریک در اطراف این تونل ضامن موفقیت در زنده نگه‌داشتن فلاپ و جلوگیری از ایجاد هر گونه نکروز در لبه‌های زخم می‌باشد. خون‌رسانی این فلاپ از طریق عروق بین‌دنده‌ای و پرفوراتورهای ناحیه اپی‌گاستر صورت می‌گیرد که قبلاً به طور وسیع تحت لیپوساکشن قرار گرفته‌اند.

در صورتی که عرض دیسکسیون در این ناحیه زیاد شود یا به عروق پرفوراتور اطراف آن آسیب برسد، خون‌رسانی فلاپ پوست شکم کاهش یافته و احتمال نکروز وسیع یا

به همراه دارد.^(۵) براساس نتایج مطالعه حاضر دیسکسیون محدود و لیپوساکشن وسیع در ناحیه زیردندهای چسبندگی پوست در این ناحیه را کاهش می‌دهد و در نتیجه بدون احتیاج به Undermining وسیع پوست به پایین کشیده شده و شلی آن از بین می‌رود. سالدانا(Saldanha)^(۷) و لاکوود(lockwood)^(۴) نیز در مطالعات اخیر خود دیسکسیون وسیع در ناحیه اپی‌گاستر را ضروری ذکر نکرده‌اند.

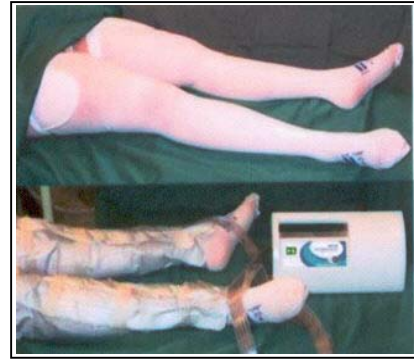مقالات متعددی نیز بر حفظ بهتر حس ناحیه زیرناف با انجام دیسکسیون محدود دلالت دارند که با یافته‌های مطالعه حاضر مطابقت دارد.^(۱۲ و ۱۳) در تعدادی از مطالعات به منظور کاهش خطرات ترومبوآمبولی استفاده از جوراب واریس و دستگاه پنوماتیک با فشار متناوب مثبت در پاها توصیه شده است (تصویر شماره ۱۶)^(۱۴ و ۱۳) که در مطالعه حاضر نیز از آن استفاده شد.

استفاده از محلول گرم تومسنت(Tumescent) سبب انقباض عروق و در نتیجه کاهش خون‌ریزی و آسیب‌رسانی بیشتر چربی می‌گردد. گرم بودن این محلول از لرزش بیمار(Shivering) در طی عمل یا پس از آن جلوگیری می‌کند. در مطالعه حاضر تزریق محلول ذکر شده سبب ایسکمی یا نکروز پوست نشده بود.

با رعایت مواردی که به آن‌ها اشاره شد در تمام بیمارانی که تحت جراحی ابدومینوپلاستی قرار گرفتند، لیپوساکشن وسیع در وضعیت پرون و سوپاین انجام شد و در هیچ یک از آن‌ها نکروز یا بازشدن لبه‌های زخم (Dehiscence) و نیز عوارضی مانند ترومبوآمبولی یا آمبولی چربی دیده نشد.

منابع

- 1- Matarasso A. Abdominoplasty a system of classification and treatment for combined abdominoplasty and suction-assisted lipectomy. *Aesthetic Plast Surg* 1991; 15: 111-21.
- 2- Matarasso A. Liposuction as an adjunct to a full abdominoplasty. *Plast Reconstr Surg* 1995 Apr; 95(5): 829-36.



تصویر شماره ۱۶- لباس فشاری و دستگاه متناوب فشار

بحث

در بررسی مقالات منتشر شده در چند سال اخیر در زمینه ابدومینوپلاستی، موارد اختلاف نظر و نیز مشابه بودن نتایج به دست آمده و شباهت‌هایی بین نظرات بیان شده مشاهده گردید. از جمله آن که استفاده از بی‌حسی اپیدورال^(۸ و ۹) در اعمال جراحی مانند ابدومینوپلاستی و ساکشن سبب کاهش خطرات بیهوشی عمومی و نیز تحرک بیشتر در زمان عمل و پس از عمل می‌شود بنابراین خطر ترومبوآمبولی در بیماران کاهش می‌یابد. همچنین تغییر وضعیت بیمار از حالت سوپاین به پرون راحت‌تر و کم‌خطرتر می‌گردد.

انجام دادن هم زمان لیپوساکشن پشت و جلو شکم در وضعیت پرون و سوپاین (Belt Lipoaspiration)، سبب از بین رفتن dog ear و نیز کم شدن طول برش و گودی طبیعی‌تر در ناحیه باسن و کمر می‌شود. روش ذکر شده توسط نویسندگان دیگر تنها برای لیپوساکشن به تنهایی گزارش شده اما موردی در رابطه با ابدومینوپلاستی ثبت نگردیده است.^(۱۰ و ۱۱) دیسکسیون محدود ناحیه اپی‌گاستر با حفظ پرفوراتورها همراه با ساکشن وسیع این ناحیه با کانولای ۴ میلی‌متر سبب حفظ خون‌رسانی کامل به فلاپ شکمی و ایجاد شکل بهتر و پوست نازک‌تر در ناحیه اپی‌گاستر خواهد شد.^(۷) این روش بر خلاف مطالعات متعدد آقای ماتاراسو^(۱۱ و ۱۲)، نشان داده است که لیپوساکشن در منطقه اپی‌گاستر در صورتی که دیسکسیون به صورت محدود انجام شود، خطری نداشته و نتایج زیبایی بهتری را

liposuction. *Zhonghua Zheng Xing Wai Ke Za Zhi* 2000 Nov; 16(6): 348-50.

13- Abs R. Thromboembolism in plastic surgery: review of the literature and proposal of a prophylaxis algorithm. *Ann Chir Plast Esthet* 2000 Dec; 45(6): 604-9.

14- Chaouat M, Levan P, Lalanne B, Buisson T, Nicolau P, Mimoun M. Abdominal dermolipectomies: early postoperative complications and long-term unfavorable results. *Plast Reconstr Surg* 2000 Dec; 106(7): 1614-8.

3- Achauer BM, Eriksson E, Guyuron B, Coleman IIIJJ, Russell RC, Vander Kolk CA. Plastic surgery, indications operations and outcomes. 1 st ed. Missouri sint Louis: Mosby; 2000 Vol 5. P. 2783-2821.

4- Lockwood T. High-tension abdominoplasty with superficial fascial system suspension. *Plast Reconstr Surg* 1995 Sep; 96(3): 603-15.

5- Brauman D. Liposuction abdominoplasty: an evolving concept. *Plast Reconstr Surg* 2003 Jul; 112(1): 288-98.

6- Lack EB. Contouring the female buttocks. Liposculpting the buttocks. *Dermatol Clin* 1999 Oct; 17(4): 815-22.

7- Saldanha OR, De Souza Pinto EB, Mattos WN Jr, Pazetti CE, Lopes Bello EM, Rojas Y, et al. Lipoabdominoplasty with selective and safe undermining. *Aesthetic Plast Surg* 2003 Jul-Aug; 27(4): 322-7.

8- Rosenberg MH, Palaia DA, Bonanno PC. Abdominoplasty with procedural sedation and analgesia. *Ann Plast Surg* 2001 May; 46(5): 485-7.

9- Dadd RW, Hall WW, Baroody M, Saba AA. Circumferential suction lipectomy of the trunk with anterior rectus fascia plication through a periumbilical incision: an alternative to conventional abdominoplasty. *Plast Reconstr Surg* 2004 Feb; 113(2): 727-32.

10- Aly As, Cram AE, Chao M, Pang J, McKeon M. Belt lipectomy for circumferential truncal excess: the university of iowa experience. *Plast Reconstr Surg* 2003 Jan; 111(1): 398-413.

11- Kenneth CS. Marriage abdominoplasty expands the mini-abdominoplasty concept. *Plast Reconstr Surg* 1999 Mar; 103(3): 1032-35/Discussion.

12- Cao H, Zheng Z, Song W. Abdominoplasty with a combined technique of lipectomy and

Safe Lipoabdominoplasty with Extensive Liposuction

**F. Hafezi, MD^I A.H. Nouhi, MD^{II}*

Abstract

Liposuction and tumescent fluid injection at the time of abdominoplasty accompanied by hazards of ischemia, flap necrosis or wound dehiscence have been reported in many recent articles. The problems that cause patients' complaint and dissatisfaction in tummy tuck operation are: fullness of flanks and epigastric areas, lack of posterior lumbar curve, hanging skin over the incision line and visible scars over the flanks and beyond the swimming suit coverage. The purpose of the present article was to introduce modalities to do proper liposuctioning of whole abdomen without confronting any ischemia or flap necrosis danger. Wide lipoaspiration at the time of abdominoplasty resulted in shortening of the incision line and removing the flanks and epigastric fullness. This study also attempted to introduce authors' experience in using a new method to omit the complications of classic abdominoplasty operation in 56 cases, operated in three-year period(2000-2003).

Key Words: 1) Extensive Liposuction 2) Safe 3) Abdominoplasty

The present article was presented in the 27th Congress of Surgeons Association held in Tehran (2004).

I) Assistant Professor of Plastic Surgery. Shahid Motahari Hospital, Vali-Asr Ave. Iran University of Medical Sciences and Health Services. Tehran, Iran. (*Corresponding Author)

II) General Practitioner.