



مطالعه اثر آنتی اکسیدانی و ضد التهابی عصاره هیدروآتانولی گل گیاه همیشه بهار بر بافت مغز استخوان در موش‌های صحرایی نر درمان شده با سیکلوفسفامید

آیدا شهبابی باهر: کارشناس ارشد، فیزیولوژی جانوری، گروه زیست شناسی، دانشکده علوم پایه، دانشگاه بوعلی سینا، همدان، ایران
ناصر میرازی: استاد، گروه زیست شناسی، دانشکده علوم پایه، دانشگاه بوعلی سینا، همدان (✉ نویسنده مسئول) mirazi205@gmail.com
زهرا ایزدی: استادیار، گروه علوم و مهندسی باغبانی، مجتمع آموزش عالی نهاوند، دانشگاه بوعلی سینا، همدان، ایران
علیرضا نوریان: دانشیار، گروه پاتوبیولوژی، دانشکده پیرادامپزشکی، دانشگاه بوعلی سینا، همدان، ایران
سمانه صفری: دانشجوی دکتری، گروه علوم اعصاب، دانشکده علوم و فناوری های پیشرفته در پزشکی، دانشگاه علوم پزشکی همدان، همدان، ایران

چکیده

کلیدواژه‌ها

گل همیشه بهار،
نشانه‌های اکسیدانی،
مغز استخوان،
سیکلوفسفامید

زمینه و هدف: مصرف داروهای سائوتوتوکسیک مانند سیکلوفسفامید در روند شیمی درمانی برخی از سرطان‌ها رایج می‌باشد. عوارض جانبی این گونه داروها بسیار مهم می‌باشند. گیاهان دارویی به دلیل خواص آنتی اکسیدانی به عنوان داروهای درمانی اصلی یا مکمل، می‌توانند از عوارض جانبی داروهای شیمیایی بکاهند. هدف از این مطالعه تجربی بررسی اثرات آنتی اکسیدانی و ضد التهابی عصاره گل گیاه همیشه بهار بر بافت مغز استخوان در موش‌های صحرایی نر درمان شده با سیکلوفسفامید می‌باشد.

روش کار: در این مطالعه تجربی، ۳۵ سر موش صحرایی نر نژاد ویستار در محدوده وزنی ۲۵۰-۲۲۰ گرم مورد استفاده قرار گرفت. موش‌ها در ۵ گروه ۷ سری به طور تصادفی تقسیم شدند: کنترل (روزانه ۰/۵ میلی لیتر نرمال سالین)، گروه شاهد (سیکلوفسفامید، ۱۵ میلی گرم بر کیلو گرم وزن بدن، روزانه)، گروه کنترل مثبت (روزانه ۶۰۰ میلی گرم بر کیلوگرم وزن بدن عصاره گل گیاه همیشه بهار)، تیمار ۱ (سیکلوفسفامید، ۱۵ میلی گرم بر کیلو گرم وزن بدن + عصاره گل گیاه همیشه بهار ۳۰۰ میلی گرم بر کیلوگرم وزن بدن، روزانه) و تیمار ۲ (سیکلوفسفامید، ۱۵ میلی گرم بر کیلو گرم وزن بدن + عصاره گل گیاه همیشه بهار ۶۰۰ میلی گرم بر کیلوگرم وزن بدن، روزانه). سیکلوفسفامید و عصاره به مدت ۱۵ روز تجویز شدند. تمامی تزریقات درون صفاقی انجام شد. در پایان آزمایش، حیوانات توسط کتامین هیدروکلراید + زایلازین بیهوش شده و خون گیری م ستقیم از قلب جهت بررسی پارامترهای سرمی نظیر NO، GSH، MDA، GPx، TNF- α و IL-6 β انجام شد. استخوان جناغ موش‌ها جهت مطالعات بافت شناسی جدا و توسط فرمالین ۱۰٪ فیکس و مقاطع بافتی آن‌ها تهیه و مطالعه شد. داده‌های به دست آمده با استفاده از آنالیز واریانس یک طرفه و تست توکی ارزیابی شدند.

یافته‌ها: نتایج این مطالعه نشان داد که سیکلوفسفامید موجب افزایش سطح سرمی پارامترهای IL-6 β و TNF- α ، MDA، NO، کاهش سطح سرمی پارامترهای GSH و GPx گردید. علاوه بر این، سیکلوفسفامید اثر تخریبی بر بافت خون ساز مغز استخوان داشت. عصاره گل گیاه همیشه بهار توانست از تغییرات ایجاد شده ی پارامترهای خونی و تخریب بافت مغز استخوان توسط سیکلوفسفامید جلوگیری نماید.

نتیجه گیری: عصاره‌ی هیدروآتانولی گل گیاه همیشه بهار دارای اثرات آنتی اکسیدانی و ضد التهابی بر بافت خون ساز مغز استخوان می‌باشد.

تعارض منافع: گزارش نشده است.

منبع حمایت‌کننده: حامی مالی ندارد.

شیوه استناد به این مقاله:

Shahabi Baher I, Mirazi N, Izadi Z, Nourian A, Safari S. Study of Antioxidant and Anti-inflammatory Effects of *Calendula officinalis* L. Hydrethanolic Extract on Bone Marrow Tissue in Wistar Rats Treated with Cyclophosphamide. *Razi J Med Sci.* 2023;30(2): 25-39.

*انتشار این مقاله به صورت دسترسی آزاد مطابق با CC BY-NC-SA 3.0 صورت گرفته است.

Study of Antioxidant and Anti-inflammatory Effects of *Calendula officinalis* L. Hydroethanolic Extract on Bone Marrow Tissue in Wistar Rats Treated with Cyclophosphamide

Ida Shahabi Baher: MSc in Animal Physiology, Department of Biology, Faculty of Basic Sciences, Bu-Ali Sina University, Hamedan, Iran

Naser Mirazi: Professor, Department of Biology, Faculty of Basic Sciences, Bu-Ali Sina University, Hamedan, Iran
(*Corresponding author) mirazi205@gmail.com

Zahra Izadi: Assistant Professor, Department of Horticulture, Nahavand Higher Education Complex, Bu-Ali Sina University, Hamedan, Iran

Alireza Nourian: Associate Professor, Department of Pathobiology, Faculty of Veterinary Medicine, Bu-Ali Sina University, Hamedan, Iran

Samaneh Safari: PhD Student, Department of Neuroscience, School of Science and Advanced Technologies in Medicine, Hamadan University of Medical Sciences, Hamadan, Iran

Abstract

Background & Aims: Some drugs used in chemotherapy have destructive effects on hematopoietic tissue. Cyclophosphamide is a commonly used anti-cancer drug which used for some of malignant cancers treatment and causes toxicity by its reactive metabolites such as acrolein and phosphoramidate mustard. This drug has oxidant, inflammatory and subversion effects on blood hemopoetic bone marrow tissue. Medicinal plants with antioxidant and anti-inflammatory effects have protective effects on bone marrow tissue. The aim of this experimental study is to investigate antioxidant and anti-inflammatory effects of *Calendula officinalis* L. hydroethanolic extract (CHE) on bone marrow in Wistar rats treated with cyclophosphamide.

Methods: In this experimental study 35 male Wistar rats (220-250 g) were divided in 5 groups (n=7): control (Normal saline, 0.5 ml), Cyclophosphamide (CP, 15mg/kg), positive control (CHE, 600 mg/kg), treatment 1 (CP, 15mg/kg + CHE, 300 mg/kg) and treatment 2 (CP, 15mg/kg + CHE, 600 mg/kg). All injections were done interaperitoneally and the experiments were done for 15 days. At the end of experiments all animals were anesthetized (ketamine hydrochloride, 50mg/kg + xylazine hydrochloride, 10mg/kg). After splitting the chest with surgical scissor, blood samples were collected directly from the right ventricle of the heart. The collected blood samples were centrifuged at 4000 rpm for 5 minutes and their serums were separated. Serums prepared send to the laboratory for measuring serum parameters such as: Nitric oxide(NO), Glutamine (GSH), Malondialdehyde (MDA), Glutathione peroxidase (GPx), Tumor Necrosis Factor- α (TNF- α) and Inetrlukin- β (IN-6 β). In addition, rat sternum's tissue samples were isolated and fixed with 10% Formaldehyde. Bone marrow tissue samples were studied in the histology laboratory after various steps and preparation of microscopic sections. Data were analyzed using one-way analysis of variance and Tukey's test. The significant difference of the data were considered with $p < 0.05$.

Results: The results of this study showed that cyclophosphamide caused a significant increase in serum TNF- α levels in the group receiving cyclophosphamide compared to the control group ($p < 0.001$). While in the positive control group and treatments 1 and 2 groups, there was no significant difference compared to the control group. Also, there was no significant difference between treatment 1 and treatment 2 groups. Cyclophosphamide significantly increased serum IL-6 β levels in the CP group compared to the control group ($p < 0.001$). However, serum levels of IL-6 β in the groups treated with CHE were significantly reduced compared to the CP group. There was significant difference of serum levels of IL-6 β between treatment 1 and treatment 2 groups ($p < 0.01$). The use of cyclophosphamide showed that the NO serum level in the CP group was significantly higher than the control group. The groups treated with CHE had a significant decrease in NO serum level compared to the CP group ($p < 0.001$). There was significant difference of serum levels of NO serum level between treatment 1 and treatment 2 groups ($p < 0.001$). In addition, MDA serum levels in the CP group were significantly increased compared to the control group. There was significant

Keywords

Calendula officinalis,
Ant-oxidant markers,
Bone marrow,
Cyclophosphamide

Received: 04/03/2023

Published: 06/05/2023

difference of serum levels of MDA serum levels between treatment 1 and treatment 2 groups ($p < 0.001$). There was significant differences of MDA serum levels in CP group, positive group and treatment groups 1&2 ($p < 0.001$). Another result of this study was that cyclophosphamide significantly reduced serum levels of GSH and GPx in the CP group compared with control group ($p < 0.001$). While serum levels of these parameters in positive control groups and treatments 1 and 2 showed a significant increase compared to the CP group. There were no significant differences of GPx and GSH serum levels between treatment groups 1&2. Histological results in this study showed that CP reduces cell density, loss of cell cohesion and also infiltration of lymphocytes in bone marrow tissue samples in CP group. These results also showed that in treatment group 1 cell density is relatively higher than CP group. In treatment group 2, cell density increased and a significant decrease in inflammatory cells were observed. No significant changes were observed in the positive control group compared to the control group.

Conclusion: The results of this study showed that cyclophosphamide has destructive effects on various tissues of the body, including hematopoietic tissue of bone marrow in test rats. The effects of oxidative stress and cell death of cyclophosphamide have been previously reported. The use of drugs used in the process of chemotherapy is very common and inevitable. Cyclophosphamide, which is used in pediatric oncology as part of standard treatment for leukemia, solid tumors and brain tumors, is one of these drugs. Cyclophosphamide, as a cytotoxic drug, causes inflammation and increases inflammatory cytokines such as tumor necrosis factor- α (TNF- α), IL-1 β and IL-6 β . Cyclophosphamide has been identified as one of the most important tissue toxicity agents due to its reactive metabolites such as acrolein and phosphoramidate mustard and it has been shown that this anticancer drug increases inflammatory serum factors such as TNF- α and nitric oxide (NO) and decreases regenerative glutathione (GSH). In various studies, the antioxidant effects of CHE extract have been proven. Many chemical compounds have been identified in CHE, including carotenoids, flavonoids, terpenoids, coumarins, quinones, amino acids, lipids, and carbohydrates. These compounds can be used for various medicinal and therapeutic purposes as an antioxidant, anti-inflammatory, antibacterial, antifungal, anti-cancer, anti-HIV, for wound healing and more. The main chemical constituents of CHE include steroids, terpenoids, free and esterified terpene alcohols, phenolic acids, flavonoids (quercetin, rutin, narcissin, isoramentin, campferol) and other compounds. Research has shown that coumarins have very beneficial effects on cell proliferation and preventing apoptosis. Large amounts of coumarin have been mentioned in the extract of *Calendula officinalis*'s extract. Coumarins have been used to treat prostate cancer, renal cell carcinoma and leukemia. In addition, coumarins play an important role in preventing side effects from radiotherapy. The antioxidant activity of CHE was shown in a study performed on polymorphonuclear leukocytes. Flavonoids and phenolic compounds with iron-binding region have iron chelating properties. By flaking iron, flavonoids both absorb more iron from the intestines and prevent it from being excreted by the kidneys. By doing this, flavonoids store iron in tissues, especially in hematopoietic tissues. *Calendula officinalis*'s flowers contain large amounts of antioxidant compounds (flavonoids and polyphenols), which indicates the antioxidant properties of this plant. The presence of propylene glycol in CHE has been effective in preventing the formation of oxidizing free radicals such as ROS and RNS in isolated leukocytes in the respiratory tract. The protective effects of CHE on inflammatory parameters and serum antioxidants seem to be related to its antioxidant and anti-inflammatory effects. Therefore, it is thought that CHE extract, due to its antioxidant and anti-inflammatory agents, is able to prevent the destructive effects of cyclophosphamide on hematopoietic tissue.

Conflicts of interest: None

Funding: None

Cite this article as:

Shahabi Baher I, Mirazi N, Izadi Z, Nourian A, Safari S. Study of Antioxidant and Anti-inflammatory Effects of *Calendula officinalis* L. Hydroethanolic Extract on Bone Marrow Tissue in Wistar Rats Treated with Cyclophosphamide. *Razi J Med Sci.* 2023;30(2): 25-39.

*This work is published under CC BY-NC-SA 3.0 licence.

مقدمه

امروزه شیمی درمانی به عنوان یک روش درمانی تهاجمی و یکی از راه های موثر برای درمان انواعی از سرطان ها محسوب می شود. اما اثرات جانبی داروهای به کار رفته در این روش بسیار خطرناک و قابل تأمل می باشد (۱). سیکلوفسفامید دارویی است که به طور گسترده به عنوان یک داروی ضد سرطان در درمان برخی سرطان ها مصرف می شود. متأسفانه مصرف این دارو با عوارض توکسیک در سلول های بدن که توسط متابولیت های آن، از جمله آکرولئین و فسفورامید موستارد ایجاد می گردد، همراه می باشد (۲). اثرات سمی این دارو در مورفولوژی اسپرم ها، تغییرات سلولی در بافت بیضه و همچنین تأثیر بر روی بالانس اکسیدان-آنتی اکسیدان خون گزارش شده است (۳). سیکلوفسفامید به عنوان یک عامل القاء کننده استرس اکسیداتیو در سلول های طبیعی بدن شناخته شده است (۴). این دارو در بدن به متابولیت فعال آلکیل کننده تبدیل می گردد که حاصل آن اضافه کردن یک عامل الکیل به DNA سلول می باشد و با این عمل مانع از همانند سازی آن می گردد. سیکلوفسفامید به طور گسترده در شیمی درمانی کاربرد داشته و از جمله عوارض آن سرکوب سیستم ایمنی، تضعیف بافت مغز استخوان، لکوپنی و استرس اکسیداتیو می باشد (۵). سیکلوفسفامید دارای عوارض متعددی مانند ایجاد کم خونی، نوتروپنی، ترومبوسیتوپنی، ایجاد تومورهای ثانویه و ایجاد ناهنجاری هایی در دستگاه تناسلی می شود (۳). سیکلوفسفامید بر بافت همبند و به خصوص در مغز استخوان اثر داشته و می تواند از تکثیر سلول های خون ساز و ایمنی جلوگیری نماید. علاوه بر این دارای اثرات تضعیف کننده بر سیستم ایمنی بدن نیز می باشد (۴). سنتز و مصرف سیکلوفسفامید در جامعه انسانی نزدیک به پنجاه سال می باشد. از این دارو برای طیف وسیعی از سرطان ها، از جمله تومورهای جامد، بدخیمی های خونی، اختلالات خود ایمنی و بسیج سلول های بنیادی استفاده شود. این دارو در انکولوژی کودکان به عنوان بخشی از درمان استاندارد برای سرطان خون و تومورهای مغزی استفاده می شود (۵). در تحقیقی که توسط القطانی و همکاران انجام شد نشان داده شد که سیکلوفسفامید باعث تولید

سایتوکین های التهابی مانند فاکتور نکروز دهنده تومور (TNF- α)، اینترلوکین (IL-6 و IL-1 β) می شود (۶). لیو و همکاران در سال ۲۰۱۴ بیان کردند که TNF- α ، IL-6 و IL-1 β به عنوان عوامل بازدارنده خون سازی در نظر گرفته می شوند. سیکلوفسفامید باعث تغییرات در سطوح این فاکتورهای خون ساز می شود (۷). در گزارشی توسط راج و همکاران در سال ۲۰۱۵ منتهی شد نشان داده شد که سیکلوفسفامید باعث سمیت در بافت مغز استخوان شده و به صورت آسیب مستقیم به سلول های مغز استخوان و سلول های بنیادی خون ساز و کاهش شمارش خون محیطی بروز می نماید (۸).

در پژوهشی دیگر که توسط خزایی و همکاران در سال ۲۰۲۰ انجام شد اظهار شد که ژل رویال اثرات محافظتی موثری بر بافت مغز استخوان موش هایی که با سیکلوفسفامید درمان شده اند را دارد. شواهد فعلی این احتمال را افزایش می دهد که پتانسیل ژل رویال برای عادی سازی در تعداد پلاکت ها و تغییرات سایر پارامترهای خونی، در موش های مبتلا به ترومبوسیتوپنی ناشی از شیمی درمانی توسط سیکلوفسفامید تأثیر داشته است. علاوه بر آن، تغییرات هیستوپاتولوژیک ناشی از اثر سیکلوفسفامید در اندام های دیگر با پیش درمانی ژل رویال جلوگیری شده است (۹). گیاهان دارویی از دیر زمان در درمان و یا کنترل برخی از بیماری ها مصرف می شوند. برخی از این گیاهان دارویی در جلوگیری از عوارض آسیب رسان داروهای مورد مصرف در شیمی درمانی به کار گرفته شده اند. در بررسی انجام شده توسط میرفرد و همکاران نشان داده شد که عصاره سیر قادر است به طور موثری اثرات مضر ناشی از مصرف سیکلوفسفامید در بافت های بدن از جمله مغز استخوان را کاهش دهد (۱۰). در پژوهشی دیگر که توسط پرمکومار و همکاران صورت گرفت اثرات محافظتی زعفران در ممانعت از آسیب به DNA سلول های مغز استخوان موش کوچک آزمایشگاهی درمان شده با داروی سیکلوفسفامید و سپس پلاتین نشان داده شد است (۱۱). شیمی درمانی کیفیت زندگی بیماران مبتلا به سرطان را بهبود می بخشد. اما علی رغم این موفقیت ها، اکثر داروهای ضد سرطان باعث ایجاد آسیب های ناخواسته می شود. گیاهان دارویی با اثرات حفاظت کننده خود قادرند

دانه‌های آن وجود دارد. ۶۰ درصد این روغن اسید کاندولیک است. گل همیشه بهار حاوی مقادیر کم اسانس روغنی فرار ساپونین، رزین، اسیدهای آلی، کالین دولین، صمغ، مواد لعابی، آلبومین، اینولین، اسید سالیسیلیک، اسید لوریک، اسید پالمیتیک می‌باشد (۱۸، ۱۹). روغن گل همیشه بهار و روغن دانه گل همیشه بهار حاوی ترکیبات متقارن مشتق شده از فلاونوئیدها، تانن‌ها، کومارین‌ها، استرول‌ها و استروئیدها، مونوترپن‌ها، سسکوئیترپن‌های تری ترپن‌ها، توکوفرول‌های کینونی، اسیدهای آمینه و رزین‌ها می‌باشد (۲۰). استفاده از گل همیشه بهار سابقه طولانی در طب سنتی برای درمان بیماری‌ها دارد. گل همیشه بهار در محصولات مراقبت از پوست استفاده شده و این باور وجود دارد که به جوان سازی سلولی کمک کرده و در بهبود و التیام زخم موثر و دارای اثرات ضد التهابی و محافظتی کبدی می‌باشد. عصاره گل گیاه همیشه بهار حاوی اسیدهای چرب غیراشباع، مواد معدنی، ویتامین C و پلی فنولیک و محتوای کاروتن می‌باشد که ممکن است به پتانسیل وسیع درمان‌های پزشکی آن کمک کرده باشد. مطالعات تجربی و بالینی نشان داده است که مکمل آنتی اکسیدان‌های طبیعی موجود در گیاه همیشه بهار مانند ملاتونین، کورکومین، ویتامین C، ویتامین E₂₇ و کوئرستین محافظت در برابر آسیب کلیوی ناشی از دارو را فراهم می‌کند (۲۱). آنتی اکسیدان‌ها اولین خط دفاعی برای مقابله با رادیکال‌های آزاد یا گونه‌های فعال اکسیژن - نیتروژن (Reactive Oxygen Speices/Reactive Nitrogen Speices) هستند که توسط فرآیندهای خود اکسیداسیون یا واکنش‌های آنزیمی در سیستم پستانداران ایجاد می‌شوند. وضعیت آنتی اکسیدانی کل (Total Anioxidant Status)، وضعیت اکسیدان کل (Total Oxidant Status) و شاخص استرس اکسیداتیو (Oxidative Stress Index) در پلاسما یا بافت‌های بدن، همگی نشان دهنده عملکرد سیستم‌های مداخله کننده در بیماری و سلامتی بدن دارند. پتانسیل آنتی اکسیدانی موجود در گیاه همیشه بهار شاخص مهمی در اثر گذاری این گیاه در محافظت از عوامل آسیب رسان می‌باشد.

از فعالیت‌های نابود کنندگی سلول‌ها و اثرات کشندگی برخی مواد شیمیایی و دارویی جلوگیری نمایند (۱۲). با توجه به عوارض جانبی کمتر ترکیبات موجود در گیاهان دارویی، به نظر می‌رسد که به کارگیری محصولات آنتی اکسیدانی موجود در عصاره برخی از گیاهان دارویی عملکرد مناسبی در کاهش سمیت و اثرات سیتوتوکسیک داروهای مورد مصرف در شیمی درمانی از جمله سیکلوفسفامید داشته باشند. در مطالعه ای که توسط میرازی و همکاران صورت گرفت اثر محافظتی عصاره الکلی هسته انگور بر مغز استخوان جناغ موش‌های صحرایی نشان داده شد که این عصاره قادر است از اثرات زیان بار سیکلوفسفامید بر بافت خون ساز مغز استخوان محافظت نماید (۱۳). در مطالعه ای که توسط افخمی اردکانی و همکاران انجام گردید نشان داده شد که گیاهانی که دارای ترکیبات آنتی اکسیدانی نظیر فلاونوئیدها هستند قادرند سمیت ناشی از تجویز سیکلوفسفامید را که سبب بروز استرس اکسیداتیو و افزایش رادیکال‌های آزاد می‌گردند، در بافت بیضه را کاهش دهند (۱۴). در پژوهشی دیگر توسط شکرزاده و همکاران مشخص گردید که عصاره دانه کتان حاوی یک آنتی ژنوتوکسیک قوی در برابر آسیب‌های DNA ناشی از سیکلوفسفامید می‌باشد و از آنجایی که عصاره دانه کتان به تنهایی اثرات سمیت سلولی ندارد، می‌توان از آن به عنوان یک عامل محافظتی در برابر اثرات سمی سیکلوفسفامید استفاده کرد (۱۵). در بررسی دیگری که توسط دلگرم و همکاران صورت گرفت چنین نتیجه گرفته شد که گرده نخل اثرات محافظتی موثری بر بهبود رشد جنین‌های حاصل از لقاح آزمایشگاهی متعاقب تجویز سیکلوفسفامید را دارد (۱۶). تنیده و همکاران اثر بهبود دهندگی استفاده از موادی با منشأ گیاهی مانند کورکومین در درمان اختلالات ایجاد شده توسط سیکلوفسفامید در رحم موش گزارش نمودند (۱۷).

گیاه همیشه بهار با نام علمی *Calendula officinalis* L. از خانواده Asteraceae می‌باشد که دارای خواص متعدد دارویی می‌باشد. اهمیت اقتصادی این گیاه بیش از همه به دلیل روغنی است که در

مدت ۴۸ ساعت قرار گرفت. در پایان کار درب پلیت های حاوی عصاره به طور کامل پوشیده و تا زمان مصرف در فریزر ۲۰- درجه سانتی گراد نگهداری شد. در این مطالعه تجربی از تعداد ۳۵ سر موش صحرایی نر نژاد ویستار در محدوده ی وزنی ۲۵۰ - ۲۲۰ گرم استفاده شد. موش ها به مدت یک هفته جهت سازگاری با محیط و با دمای 20 ± 2 درجه سانتی گراد و با چرخه روزانه ۱۲ ساعت روشنایی/ تاریکی و دسترسی آزاد به آب و غذا نگهداری شدند. در این مطالعه کلیه موارد اخلاقی در پژوهش رعایت شده است و تمامی اعمال جراحی و نمونه گیری ها در حیوانات تحت بیهوشی کامل صورت گرفت. انجام این کار با در نظر گرفتن ملاحظات و دستورالعمل های اخلاقی کار با حیوانات آزمایشگاهی مورد تائید کمیته اخلاق دانشگاه بوعلی سینا و با کد IR.BASU.REC.1398,024 بانجام رسید.

گروه بندی حیوانات مورد آزمون به صورت زیر انجام شد:

- ۱- گروه کنترل- دریافت کننده سالین نرمال (۵/۰ میلی لیتر، داخل صفاقی)
 - ۲- گروه شاهد- دریافت کننده سیکلوفسفامید (۱۵ میلی گرم بر کیلوگرم وزن بدن روزانه به مدت ۱۵ روز)
 - ۳- گروه کنترل مثبت- دریافت کننده عصاره گل همیشه بهار (۶۰۰ میلی گرم بر کیلوگرم وزن بدن روزانه به مدت ۱۵ روز)
 - ۴- گروه تیمار ۱- دریافت کننده سیکلوفسفامید (۱۵ میلی گرم بر کیلوگرم وزن بدن + عصاره گل همیشه بهار، ۳۰۰ میلی گرم بر کیلوگرم وزن بدن، روزانه، به مدت ۱۵ روز)
 - ۵- گروه تیمار ۲- دریافت کننده سیکلوفسفامید (۱۵ میلی گرم بر کیلوگرم وزن بدن + عصاره گل همیشه بهار، ۶۰۰ میلی گرم بر کیلوگرم وزن بدن، روزانه، به مدت ۱۵ روز)
- تمام تزریقات انجام شده به صورت داخل صفاقی صورت گرفت. پس از پایان آزمایش ها، موش ها با تزریق داخل صفاقی داروی کتامین هیدروکلراید (۵۰ میلی گرم بر کیلوگرم وزن بدن) به همراه داروی

عصاره اتانولی گل همیشه بهار دارای پتانسیل محافظتی بیشتری نسبت به عصاره گل آبی است و ممکن است به دلیل محتوای پلی فنلی و بتا- کاروتن بالاتر در عصاره اتانولی باشد (۲۲). بر اثر مصرف داروهای شیمیایی از جمله سیکلوفسفامید، سطح سرمی برخی پارامترهای خونی مرتبط با اثرات تخریبی و یا التهابی آن در بافت های بدن مانند مغز استخوان، نظیر نیتریک اکساید، GSH، MDA، GPx، TNF- α و IL-6 β تغییر می نمایند. بنابراین، استفاده از عصاره گیاهان دارویی همانند عصاره هیدرو اتانولی گیاه همیشه بهار، می تواند در این راستا اثر بخش باشد. از آنجایی که تاکنون اثرات آنتی اکسیدانی و ضد التهابی عصاره این گیاه در بافت مغز استخوان موش هایی که با سیکلوفسفامید درمان شده اند، مورد بررسی قرار نگرفته است، ضرورت انجام این بررسی احساس گردید. لذا، در این مطالعه تغییرات برخی از پارامترهای خونی را که ناشی از اثرات تخریبی استفاده از سیکلوفسفامید می باشد را در موش های مورد آزمون مطالعه گردید.

روش کار

تهیه عصاره گل همیشه بهار: گیاه همیشه بهار در اواخر فصل بهار سال ۱۳۹۹ از گلخانه مجتمع آموزش عالی نهاوند وابسته به دانشگاه بوعلی سینا تهیه شد. پس از خشک شدن در سایه گل های این گیاه جدا و توسط آسیاب برقی به صورت پودر در آمد. پودر آماده شده به وزن تقریبی ۵۰۰ گرم در داخل بشر ریخته شد و برای جداسازی مواد موثر و فعال آن، الکل اتانول ۸۰ در صد به آن افزوده شد. سپس دهانه بشر با پارافیلیم پوشانده و ظرف حاوی الکل اتیلایک ۸۰٪ و پودر خیسانده شده گل همیشه بهار موجود در آن در داخل یخچال به مدت یک هفته قرار گرفت. بعد از این مدت محتویات بشر به وسیله قیف بوختر و ارلن خلاء در مرحله اول صاف شد. به منظور جداسازی حلال، عصاره در دستگاه روتاری (IKA RV10 digital) با دمای ۵۰ درجه سانتی گراد قرار داده شد. بعد از جداسازی حلال، مایع غلیظ به دست آمده را درون پلیت های شیشه ای ریخته و جهت تبخیر آب و مواد فرار، در زیر هود به

شدند. از آزمون های کولموگروف-اسمیرنوف (جهت اطمینان از توزیع نرمال بودن داده‌ها) و آزمون واریانس یک طرفه ANOVA (برای آنالیز آماری اطلاعات و مقایسه میانگین گروه‌های تحت مطالعه بعد از بررسی پیش فرض‌های اساسی) استفاده شد. از آزمون تعقیبی توکی نیز استفاده شد. سطح معنی داری معادل $p < 0/05$ در نظر گرفته شد.

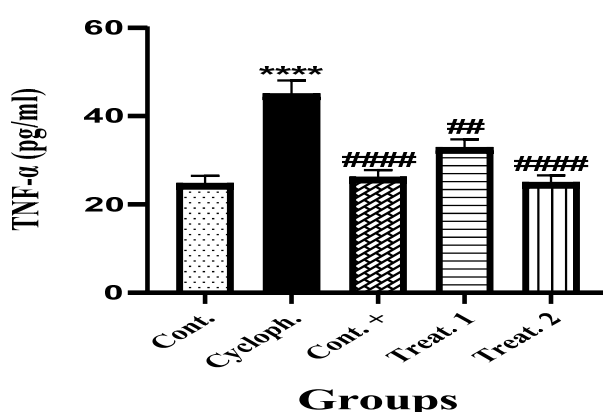
یافته‌ها

نتایج حاصل از سطح سرمی $TNF-\alpha$ در سرم خون: موش‌های گروه‌های مورد آزمون نتایج به دست آمده از اندازه گیری سطح سرمی $TNF-\alpha$ در خون موش‌های گروه‌های مورد آزمون نشان داد که میزان این پارامتر التهابی در گروه شاهد که دریافت کننده سیکلوفسفامید (۱۵ میلی گرم بر کیلوگرم وزن بدن) به مدت ۱۵ روز به طور معنی داری نسبت به گروه کنترل افزایش پیدا کرد ($p < 0/001$). این در حالی است که مقدار سطح سرمی $TNF-\alpha$ در سایر گروه‌ها نسبت به گروه کنترل تغییرات معنی داری را نداشتند. علاوه بر این، میزان $TNF-\alpha$ در گروه‌های کنترل مثبت، تیمارهای ۱ و ۲ نسبت به گروه شاهد از کاهش معنی داری برخوردار بودند (نمودار ۱).

سنجش سطح سرمی میزان $IL-6\beta$ در سرم خون موش‌های گروه‌های مورد آزمون: نتایج به دست آمده

زایلازین هیدروکلراید (۱۰ میلی گرم بر کیلوگرم وزن بدن) بیهوش شدند. سپس ناحیه قفسه سینه موش‌ها توسط قیچی جراحی باز و خونگیری به طور مستقیم از قلب حیوانات تهیه شد. نمونه های خون ابتدا توسط سانتریفیوژ با دور ۴۰۰۰ و به مدت ۵ دقیقه سانتریفیوژ شده و سرم آن‌ها جدا و به آزمایشگاه ارسال گردید. اندازه گیری پارامتر های سرمی نیتریک اکساید (NO) (به روش گریس) و GSH، MDA (با استفاده از کیت سنجش $Nalondi^{TM}$ -Lipid Peroxidation Assay)، GPx، Kit-MDA (با استفاده از کیت سنجش)، $TNF-\alpha$ و $IL-6\beta$ (با $Nagpix^{TM}$ -GPx-96 Test استفاده از کیت سنجش کارمانیا پارس ژن) و با روش الیزا و توسط دستگاه BioTec ELx800 انجام شد. همچنین تهیه مقاطع بافت شناسی از بافت مغز استخوان جناغ موش‌ها تهیه شد و جهت تثبیت بافتی در لوله‌های آزمایش حاوی فرمالین ۱۰٪ قرار داده شد. نمونه‌های استخوان جناغ موش‌ها بعد از مراحل مختلف روند تهیه مقاطع بافت شناسی توسط دستگاه میکروتوم (Leica RM2145) به ضخامت ۵-۶ میکرومتر برش داده شدند. برش‌های بافتی حاصل بر روی لام قرار گرفته و به روش هماتوکسیلین-ئوزین رنگ آمیزی و مورد مطالعه و بررسی قرار گرفتند.

روش بررسی آماری: داده‌های به دست آمده با استفاده از نرم افزار SPSS نسخه ۲۴ ارزیابی آماری

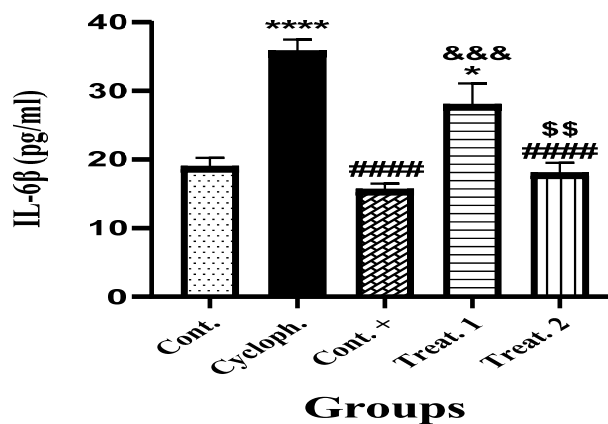


نمودار ۱- مقایسه میانگین داده های حاصل از سنجش سطح سرمی $TNF-\alpha$ در خون موش های گروه های مورد آزمون. * بیانگر وجود اختلاف معنی دار نسبت به گروه کنترل. # بیانگر وجود اختلاف معنی دار نسبت به گروه شاهد. داده ها به صورت $Mean \pm SEM$ ارائه شده است. ($p < 0/001$), ($p < 0/01$), ($p < 0/001$).

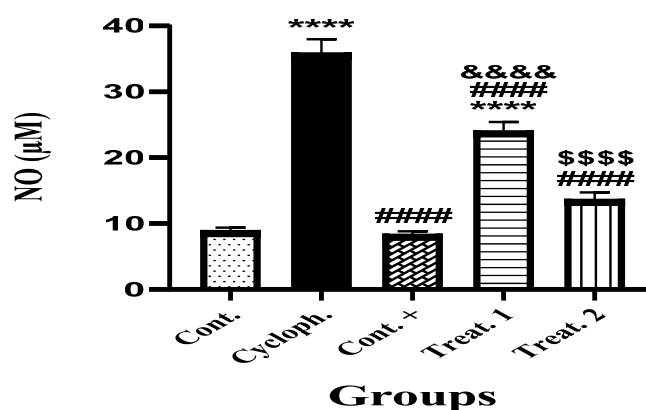
۲ کاهش معنی داری در سطح سرمی IL-6 β نسبت به گروه کنترل دیده شد ($p < 0/001$). علاوه بر این، افزایش معنی دار سطح سرمی IL-6 β در گروه تیمار ۱ نسبت به گروه کنترل مثبت ($p < 0/001$) و گروه تیمار ۱ نسبت به گروه تیمار ۲ مشاهده گردید ($p < 0/001$)، (نمودار ۲).

سنجش سطح سرمی میزان نیتریک اکساید (Nitric Oxide) در سرم خون موش‌های گروه‌های مورد آزمون: نتایج به دست آمده از اندازه گیری میزان سطح سرمی NO در خون موش‌های گروه‌های مورد

از اندازه گیری میزان سطح سرمی IL-6 β در خون موش‌های گروه‌های مورد آزمون نشان داد که این پارامتر در خون موش‌های گروه شاهد دریافت کننده سیکلوفسفامید به طور معنی داری نسبت به گروه کنترل افزایش پیدا کرد ($p < 0/001$). این افزایش در گروه تیمار ۱ نیز به طور معنی داری نسبت به گروه کنترل دیده شد ($p < 0/05$). در حالی که در گروه‌های کنترل مثبت و گروه تیمار ۲ تغییرات معنی داری را نسبت به گروه کنترل نشان ندادند. همچنین میزان سطح سرمی IL-6 β در گروه‌های کنترل مثبت و تیمار



نمودار ۲-۲ مقایسه میانگین حاصل از سنجش سطح سرمی IL-6 β در خون موش‌های گروه‌های مورد آزمون * بیانگر وجود اختلاف معنی دار نسبت به گروه کنترل. # بیانگر وجود اختلاف معنی دار نسبت به گروه شاهد. & بیانگر وجود اختلاف معنی دار نسبت به گروه کنترل مثبت. \$ بیانگر وجود اختلاف معنی دار نسبت به گروه تیمار ۱. داده‌ها به صورت Mean \pm SEM ارائه شده است. ($p < 0/001$, **** $p < 0/001$, * $p < 0/05$, # $p < 0/001$, ### $p < 0/01$, \$\$\$ $p < 0/001$).



نمودار ۳-۳ مقایسه میانگین حاصل از سنجش سطح سرمی NO در خون موش‌های گروه‌های مورد آزمون * بیانگر وجود اختلاف معنی دار نسبت به گروه کنترل. # بیانگر وجود اختلاف معنی دار نسبت به گروه شاهد. & بیانگر وجود اختلاف معنی دار نسبت به گروه کنترل مثبت. \$ بیانگر وجود اختلاف معنی دار نسبت به گروه تیمار ۱. داده‌ها به صورت Mean \pm SEM ارائه شده است. ($p < 0/001$, **** $p < 0/001$, * $p < 0/05$, # $p < 0/001$, ### $p < 0/01$, \$\$\$ $p < 0/001$).

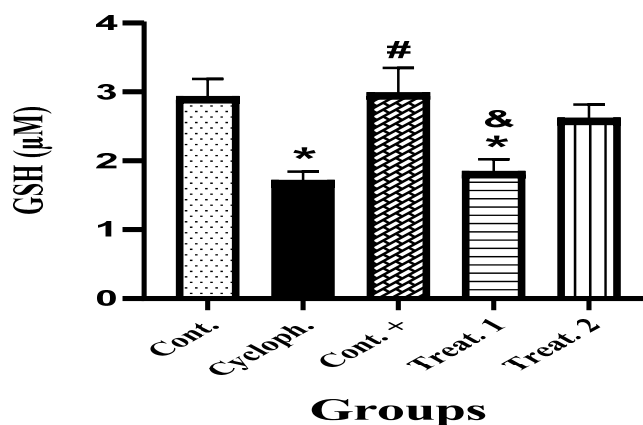
برخوردار بود ($p < 0.05$). همچنین میزان این پارامتر در گروه تیمار ۱ نسبت به گروه کنترل مثبت نیز کاهش معنی داری را نشان داد ($p < 0.05$)، (نمودار ۴).

سنجش سطح سرمی میزان آنزیم گلوتاتیون پراکسیداز (Glutathion peroxidase) در سرم خون موش‌های گروه‌های مورد آزمون: بر اساس نتایج به دست آمده از اندازه گیری میزان سطح سرمی آنزیم گلوتاتیون پراکسیداز (GPx) در خون موش‌های گروه‌های مورد آزمون نشان داد که میزان سنجش GPx در خون موش‌های گروه شاهد دریافت کننده سیکلوفسفامید و گروه تیمار ۱ نسبت به گروه کنترل به طور معنی داری کاهش پیدا کرد ($p < 0.001$). میزان GPx در کنترل مثبت و گروه تیمار ۱ و تیمار ۲ نسبت به گروه کنترل اختلاف معنی داری نشان نداد. علاوه بر این، سنجش سطح سرمی GPx در گروه‌های کنترل مثبت، تیمار ۱ و تیمار ۲ مثبت نسبت به گروه شاهد از افزایش معنی داری برخوردار بودند ($p < 0.001$). همچنین میزان این پارامتر در گروه تیمار ۱ نسبت به گروه کنترل مثبت نیز کاهش معنی داری را نشان داد ($p < 0.01$) در حالی که در گروه تیمار ۲ نسبت به گروه تیمار ۱ از افزایش معنی داری برخوردار بود ($p < 0.05$)، (نمودار ۵).

سنجش سطح سرمی میزان مالونیل دی آلدئید (Malondialdehyde) در سرم خون موش‌های

آزمون نشان داد که میزان سنجش NO در خون موش‌های گروه شاهد دریافت کننده سیکلوفسفامید و گروه تیمار ۱ نسبت به گروه کنترل به طور معنی داری افزایش پیدا کرد ($p < 0.001$). در حالی که در گروه‌های کنترل مثبت و گروه تیمار ۲ تغییرات معنی داری را نسبت به گروه کنترل نشان ندادند. همچنین میزان سطح سرمی NO در گروه‌های کنترل مثبت، تیمار ۱ و تیمار ۲ از کاهش معنی داری نسبت به گروه شاهد برخوردار بودند ($p < 0.001$). علاوه بر این، افزایش معنی دار سطح سرمی NO در گروه تیمار ۱ نسبت به گروه کنترل مثبت و گروه تیمار ۲ دیده شد ($p < 0.001$)، (نمودار ۳).

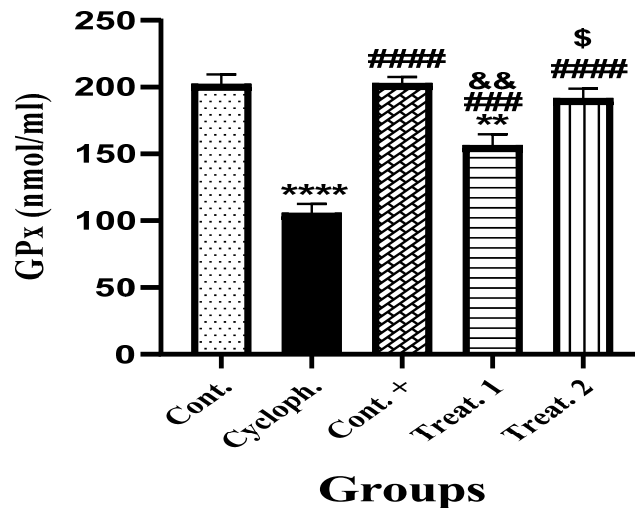
سنجش سطح سرمی میزان گلوتاتیون احیا شده (Glutathione) در سرم خون موش‌های گروه‌های مورد آزمون: بر اساس نتایج به دست آمده از اندازه گیری میزان سطح سرمی گلوتاتیون احیا شده (GSH) در خون موش‌های گروه‌های مورد آزمون نشان داد که میزان سنجش GSH در خون موش‌های گروه شاهد دریافت کننده سیکلوفسفامید و گروه تیمار ۱ نسبت به گروه کنترل به طور معنی داری کاهش پیدا کرد ($p < 0.05$). میزان GSH کنترل مثبت و گروه تیمار ۲ نسبت به گروه کنترل اختلاف معنی داری نشان نداد. علاوه بر این، سنجش سطح سرمی GSH گروه کنترل مثبت نسبت به گروه شاهد از افزایش معنی داری



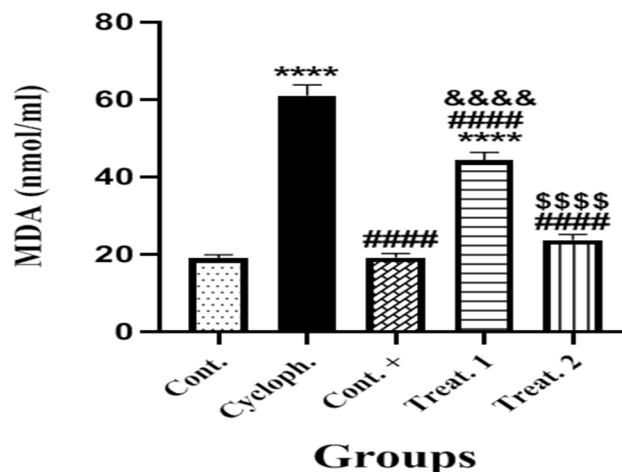
نمودار ۴- مقایسه میانگین حاصل از سنجش سطح سرمی GSH در خون موش‌های گروه‌های مورد آزمون * بیانگر وجود اختلاف معنی دار نسبت به گروه کنترل. # بیانگر وجود اختلاف معنی دار نسبت به گروه شاهد. & بیانگر وجود اختلاف معنی دار نسبت به گروه کنترل مثبت. داده‌ها به صورت Mean ± SEM ارائه شده است. ($p < 0.05$, $p < 0.05$, $p < 0.05$).

کرد ($p < 0.001$). میزان MDA در کنترل مثبت، گروه تیمار ۱ و تیمار ۲ نسبت به گروه کنترل اختلاف معنی داری نشان نداد. علاوه بر این، سنجش سطح سرمی MDA در گروه های کنترل مثبت، تیمار ۱ و تیمار ۲ نسبت به گروه شاهد از کاهش معنی داری برخوردار بودند ($p < 0.001$). همچنین میزان این پارامتر در گروه

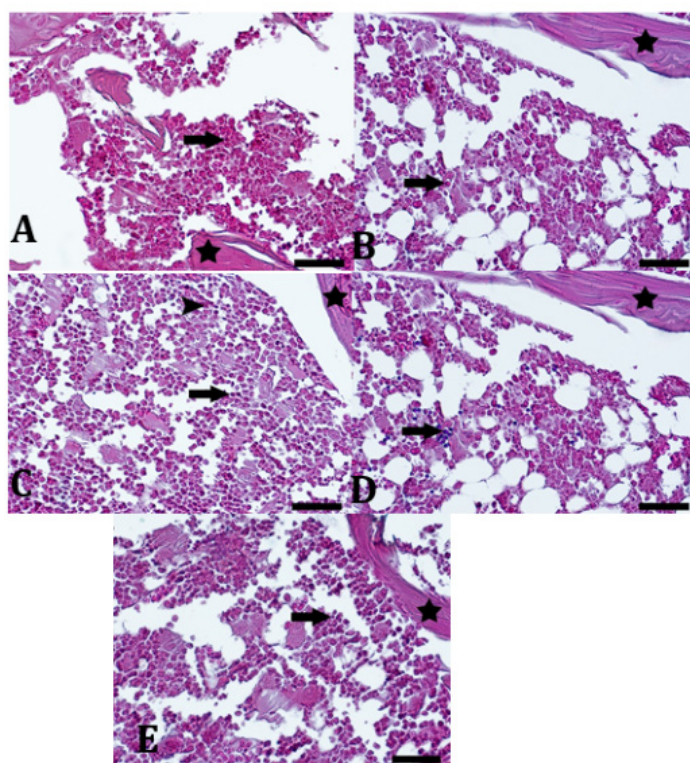
گروه های مورد آزمون: بر اساس نتایج به دست آمده از اندازه گیری میزان سطح سرمی مالونیل دی آلدئید (MDA) در خون موش های گروه های مورد آزمون نشان داد که میزان سنجش MDA در خون موش های گروه شاهد دریافت کننده سیکلوفسفامید و گروه تیمار ۱ نسبت به گروه کنترل به طور معنی داری افزایش پیدا



نمودار ۵- مقایسه میانگین حاصل از سنجش سطح سرمی GPx در خون موش های گروه های مورد آزمون * بیانگر وجود اختلاف معنی دار نسبت به گروه کنترل. # بیانگر وجود اختلاف معنی دار نسبت به گروه کنترل مثبت. \$ بیانگر وجود اختلاف معنی دار نسبت به گروه تیمار ۱. داده ها به صورت Mean \pm SEM ارائه شده است. ($p < 0.001$, ** $p < 0.05$, * $p < 0.01$, && $p < 0.001$, #### $p < 0.0001$, \$\$\$ $p < 0.001$).



نمودار ۶- مقایسه میانگین حاصل از سنجش سطح سرمی MDA در خون موش های گروه های مورد آزمون * بیانگر وجود اختلاف معنی دار نسبت به گروه کنترل. # بیانگر وجود اختلاف معنی دار نسبت به گروه کنترل مثبت. \$ بیانگر وجود اختلاف معنی دار نسبت به گروه تیمار ۱. داده ها به صورت Mean \pm SEM ارائه شده است. ($p < 0.001$, ** $p < 0.05$, * $p < 0.01$, &&&& $p < 0.0001$, #### $p < 0.0001$, \$\$\$ $p < 0.001$).



شکل ۱- تصاویر مقاطع بافت شناسی تهیه شده از بافت مغز استخوان جناغ موش‌های مورد آزمون. A، گروه کنترل، تراکم سلولی کاملاً طبیعی می‌باشد. تیغه استخوان اسفنجی (ستاره)، سلول لنفوسیت (پیکان بزرگ)، سلول نابالغ (نوک پیکان). B، گروه کنترل مثبت، تراکم سلولی طبیعی می‌باشد. C، گروه شاهد، تراکم سلول‌های غیر طبیعی و بسیار کم می‌باشد. نظم سلولی بهم ریخته شده است. ارتشاح لنفوسیت‌های بیشتر می‌باشند. D، گروه تیمار ۱، تراکم سلولی کمی بیشتر از گروه شاهد شده است. E، گروه تیمار ۲، تراکم و تعداد سلول‌ها بیشتر و نظم سلولی هم بسیار طبیعی می‌باشد. بزرگنمایی ۱۰۰ (X100)، رنگ آمیزی هماتوکسیلین - اتوزین. معیار اندازه گیری (Scale Bar) برابر با ۵۰ میکرومتر.

توجهی نسبت به گروه کنترل مشاهده نمی‌گردد (شکل ۱).

بحث

بروز سرطان‌ها در بافت‌ها و دستگاه‌های مختلف بدن، یکی از بزرگ‌ترین دغدغه‌ها و مخاطرات بشر امروزی است که اغلب با مرگ و میرهایی همراه می‌باشد. پیدا کردن راه‌های درمانی و یا جلوگیری از بروز سرطان همواره مورد توجه پزشکان و سایر عوامل دست‌اندرکار بهداشت و درمان جوامع می‌باشد. استفاده از داروهایی با کاربرد در روند شیمی‌درمانی امری بسیار رایج و ناگزیر پذیر هست. داروی سیکلوفسفامید که در انکولوژی کودکان به عنوان بخشی از درمان استاندارد برای سرطان خون، تومورهای جامد و تومورهای مغزی

تیمار ۱ نسبت به گروه کنترل مثبت نیز افزایش معنی داری را نشان داد ($p < 0/001$). در حالی که میزان MDA در گروه تیمار ۲ نسبت به گروه تیمار ۱ از کاهش معنی داری برخوردار بود ($p < 0/001$)، (نمودار ۶).

نتایج بافت شناسی: مقاطع بافتی تهیه شده از مغز استخوان جناغ موش‌های مورد آزمون بررسی شد. تراکم سلولی در هر کدام از نمونه‌ها و به هم ریختگی سازمان سلولی مطالعه گردید. در گروه شاهد کاهش تراکم سلولی و عدم انسجام سلولی و همچنین ارتشاح لنفوسیت‌ها کاملاً مشهود می‌باشد. در گروه تیمار ۱ تراکم سلولی به طور نسبی بیشتر می‌باشد. در گروه تیمار ۲، تراکم سلولی و کاهش قابل ملاحظه سلول‌های التهابی دیده شد. در گروه کنترل مثبت تغییرات قابل

مهم ترین عوامل توکسیک بافتی بوده و این داروی ضد سرطان خود موجب افزایش عواملی مانند $TNF-\alpha$ و کاهش گلو تاتیون احیا (GSH) می گردد. استفاده از عصاره گیاه سس چینی (*Cuscuta chinensis*) به دلیل داشتن ترکیبات آنتی اکسیدانی فراوان موجب تعدیل پارامترهای فوق الذکر گردید (۲۲). در مطالعه‌ای که توسط ترفلر و همکاران انجام شد معلوم گردید که استفاده از سیکلوفسفامید در درمان آرتریت روماتوئید به مدت ۵ سال در بیماران مبتلا، موجب افزایش میزان $TNF-\alpha$ در سرم بیماران گردید. با استفاده از سرم حاوی $Anti-TNF-\alpha$ اثرات التهابی ایجاد شده کاهش پیدا نمود (۲۳). در مطالعه حاضر استفاده از سیکلوفسفامید در موش‌های مورد آزمون منجر به افزایش سطح پلاسمایی $IL-6\beta$ در خون آن‌ها گردید. همسو با این پژوهش، در مطالعه‌ای که توسط هارادا و همکاران انجام شد به اثرات التهابی سیکلوفسفامید در موش‌های مورد تجربه پی برده شد. در مطالعه فوق، افزایش سطح سرمی سایتوکین‌های التهابی $IL-6\beta$ و $TNF-\alpha$ و گاما اینترفرون دیده شد. با استفاده از عصاره قارچ گل کلمی (*Sparasis crispa*) به عنوان یک گیاه حاوی انواع مختلفی از آنتی اکسیدان‌ها، سایتوکین‌های التهابی فوق کاهش معنی داری را نشان داد (۲۴).

مطالعات یاد شده همگی همسو با مطالعه حاضر بر اثر التهابی سیکلوفسفامید بر بافت‌های مختلف بدن دلالت دارند. گیاه همیشه بهار به عنوان یکی از پر مصرف ترین گیاهان دارویی حاوی انواع آنتی اکسیدان‌های موثر بر روند پاکسازی عوامل شیمیایی توکسیک و اکسید کننده می باشد. ترکیبات شیمیایی زیادی در گل همیشه بهار از جمله کاروتنوئیدها، فلاونوئیدها، ترپنوئیدها، کومارینها، کینون‌ها، آمینواسیدها، لیپیدها و کربوهیدرات‌ها شناسایی شدند. این ترکیبات را می توان برای اهداف دارویی مختلف به عنوان یک آنتی اکسیدان، ضد التهاب، ضد باکتری، ضد قارچ، ضد سرطان، ضد HIV، بهبود زخم و موارد دیگر استفاده کرد (۲۵). ترکیبات شیمیایی اصلی گل همیشه بهار شامل استروئیدها، ترپنوئیدها، اسیدهای فنولیک، فلاونوئیدها (کوئرستین، روتین، ناریسین، ایزورامنتین، کامپرفرول)

استفاده می شود، از جمله این دارو ها محسوب می گردد (۱۸). مطالعه حاضر نشان داد که سیکلوفسفامید اثرات تخریبی در بافت مغز استخوان موش‌های مورد آزمون ایجاد می کند. نتایج حاصل شده این مطالعه بیانگر آن بود که روند آنتی اکسیدانی عصاره گل همیشه بهار قادر است از اثرات تخریبی سیکلوفسفامید در مغز استخوان بکاهد. همسو با مطالعه حاضر، در مطالعه ای که توسط گومز و همکاران بر روی موش های سفید کوچک خانگی مبتلا به کیست های خونریزی دهنده شده بودند، نشان داده شد که سیکلوفسفامید به عنوان یک داروی سیتوکسیک، موجب بروز التهاب و افزایش سایتوکین‌های التهابی نظیر فاکتور نکروز دهنده توموری نوع آلفا ($TNF-\alpha$) و اینترلوکین های $IL-1\beta$ و $IL-6\beta$ می شود. استفاده از ترکیبات $Anti-TNF-\alpha$ و $Anti-IL-6\beta$ موجب بهبود التهاب گردید (۱۹). در مطالعه حاضر سطح پلاسمایی فاکتور نکروز دهنده توموری آلفا با استفاده از سیکلوفسفامید افزایش پیدا کرد. هم سو با این مطالعه، در مطالعه ای که توسط ژون و همکاران انجام شد مشخص گردید که مصرف سیکلوفسفامید به اثرات التهاب زایی توسط آن در موش های مبتلا به سندرم TBI می انجامد و موجب افزایش $TNF-\alpha$ ، $IL-1\beta$ و $IL-6\beta$ در سرم و بافت کولون موش های مورد مطالعه می گردد (۲۰).

در پژوهشی دیگر که توسط ریبی و همکاران صورت گرفت گزارش گردید که استفاده از سیکلوفسفامید در بیماران مبتلا به بیماری بهجت افزایش سایتوکین های التهابی در بافت عصبی محرز گردید (۲۱). گلو تاتیون یک آنتی اکسیدان تولید شده در کبد می باشد. این ماده کارائی موثری در روند کاهش عوامل اکسید کننده دارد. در پژوهش حاضر سطح پلاسمایی گلو تاتیون احیا شده با کاربرد سیکلوفسفامید کاهش معنی داری را پیدا کرد. استفاده از عصاره گل همیشه بهار توانست در گروه های تیماری در این مطالعه، از کاهش سطح پلاسمایی گلو تاتیون جلوگیری نماید. در مطالعه ای که به وسیله راجو و همکاران صورت پذیرفت نشان داده شد که سیکلوفسفامید به دلیل دارا بودن متابولیت های واکنش پذیری مانند آکرولین و فسفورامید مو ستارد، از

اکسیدان‌های موجود در گیاه همیشه بهار موجب بهبود اثرات التهابی سیس پلاتین در بافت شده و باعث کاهش MDA و افزایش GSH خون می‌شوند (۳۱). جان و همکاران در پژوهشی نشان دادند که پاسخ حاصل از استفاده از عصاره گل همیشه بهار در استرس سرمایی، موجب بهبود عوامل التهابی و سائیتوکین‌های مربوطه می‌شود. عصاره این گیاه به دلیل داشتن آنتی اکسیدان‌های متنوع موجب بالانس عوامل مداخله کننده در شرایط استرس می‌گردد (۳۲).

در تحقیقی نشان داده شد که کومارین‌ها اثرات بسیار مفیدی در تکثیر سلول‌ها و جلوگیری از آپوپتوز آن‌ها دارند. کومارین‌ها در درمان سرطان پروستات، کارسینومای سلول‌های کلیوی و لوسمی به کار گرفته شده‌اند. علاوه بر آن کومارین‌ها نقش مهمی در ممانعت از عواض جانبی ایجاد شده در رادیوتراپی دارند. بنابراین، کومارین‌ها و مشتقات آن، در جلوگیری و محافظت از اثرات سمی در سلول‌ها و ترکیبات شیمیایی آسیب‌رسان مانند سیکلوفسفامید نقش اساسی دارند (۳۳). گیاه همیشه بهار دارای مقادیر قابل توجهی ترکیبات کومارینی می‌باشد. این احتمال وجود دارد که ترکیبات کومارینی موجود در عصاره گل همیشه بهار توانسته باشد از اثرات آسیب‌دهندگی ناشی از مصرف سیکلوفسفامید جلوگیری کرده باشد. در این مطالعه به وضوح دیده شد که استفاده از عصاره هیدروآلانی گل گیاه همیشه بهار به دلیل وجود ترکیبات آنتی اکسیدانی و ضد التهابی، قادر است از اثرات مخرب سیکلوفسفامید در بافت‌ها به ویژه بافت مغز استخوان، به نحو موثری جلوگیری نماید. نتایج به دست آمده در این مطالعه می‌تواند راهگشای مطالعات بعدی و تکمیلی دیگری باشد که بر اساس آن‌ها به توانایی و قدرت آنتی اکسیدانی مواد موجود در گیاه همیشه بهار در درمان و کنترل عوارض برخی داروهای ضد سرطانی در بیمارانی که مجبور به استفاده از داروهای شیمی‌درمانی هستند، کمک نماید.

از طرف دیگر محدودیت‌های موجود در این مطالعه مانند عدم کافی بودن اعتبارات مالی، عدم وجود تجهیزات لازم و مدرن جهت ارزیابی برخی پارامترهای

و سایر ترکیبات است (۲۶). گل‌های گیاه همیشه بهار حاوی مقادیر زیادی ترکیبات آنتی اکسیدانی (فلاونوئیدها و پلی فنول‌ها) هستند که نشان دهنده خاصیت آنتی اکسیدانی گل این گیاه می‌باشد. علاوه بر این، گل‌های همیشه بهار مدت‌ها است که در درمان‌های سنتی به عنوان درمان سوختگی‌های مختلف از جمله آفتاب سوختگی و زخم‌های پوستی مورد استفاده قرار می‌گیرند (۲۷). برماتونینو و همکاران در پژوهشی نشان دادند که عصاره گل گیاه همیشه بهار حاوی اثرات جاروب‌کنندگی رادیکال آزاد و آب اکسیژنه در عضلات قلبی موش صحرایی می‌باشد (۲۸). پره‌تی و همکاران در مطالعه‌ای به ترکیبات آنتی اکسیدانی در عصاره گل همیشه بهار که قادر به ممانعت از تشکیل گرانولومای پوستی ناشی از سوختگی‌ها در اثر حرارت می‌باشند، اشاره نمودند (۲۹). در این مطالعه میزان سطح پلاسمایی (Reactive Oxygen Species) در موش‌های مورد درمان با سیکلوفسفامید افزایش پیدا کرد. استفاده از عصاره گل همیشه بهار سبب کاهش این عامل اکسید کننده در خون موش‌ها گردید. براگا و همکاران فعالیت آنتی اکسیدانی عصاره گل همیشه بهار را در مطالعه‌ای که بر روی لکوسیت‌های پلی مورفونوکلئر انجام شد نشان دادند. آنان همچنین اذعان نمودند که وجود پروپیلین گلیکول در عصاره گل همیشه بهار موجب جلوگیری از ایجاد رادیکال‌های آزاد اکسید کننده نظیر ROS و RNS در لکوسیت‌های جدا شده در دستگاه تنفس می‌گردد (۳۰).

علاوه بر این، در مطالعه حاضر نشان داده شد که سیکلوفسفامید موجب افزایش سطح پلاسمایی MDA و کاهش GSH می‌گردد. کاربرد عصاره گل همیشه بهار موجب بهبود تغییرات ناهنجار در سطح پلاسمایی MDA و GSH گردید. همسو با مطالعه حاضر، ورما و همکاران به اثرات محافظت‌کنندگی عصاره گیاه همیشه بهار در بافت کلیه و پلاسمای موش‌های صحرایی درمان شده با سیس پلاتین اشاره کردند. در مطالعه آنان مشاهده گردید که سیس پلاتین سبب آسیب بافتی و افزایش MDA و کاهش GSH در موش‌ها می‌گردد. آنان همچنین گزارش نمودند که وجود آنتی

Oxidant-Antioxidant Balance, and Protective Roles of Lycopene and Ellagic Acid. *Basic Clin Pharm Toxicol*. 2010.

4. Zhang Q, Wu C, Duan L, Yang J. Protective effects of total saponins from stem and leaf of *Panax ginseng* against cyclophosphamide-induced genotoxicity and apoptosis in mouse bone marrow cells and peripheral lymphocyte cells. *Food Chem Toxicol*. 2008;46(1):293-302.

5. Qi Q, Dong Z, Sun Y, Li S, Zhao Z. Protective Effect of Bergenin against Cyclophosphamide-Induced Immunosuppression by Immunomodulatory Effect and Antioxidation in Balb/c Mice. *Molecules*. 2018;23:2-14.

6. Alqahtani S, Mahmoud AM. Gamma-glutamylcysteine ethyl ester protects against cyclophosphamide-induced liver injury and hematologic alterations via upregulation of PPAR γ and attenuation of oxidative stress, inflammation, and apoptosis. *Oxid Med Cell Longev*. 2016.

7. Liu M, Tan H, Zhang X, Liu Z, Cheng Y, Dongliang Wang D. et al. Hematopoietic effects and mechanisms of Fufang e'jiao Jiang on radiotherapy and chemotherapy-induced myelosuppressed mice. *J Ethnopharmacol*. 2014;152:575-584.

8. Raj S, Gothandam K. Immunomodulatory activity of methanolic extract of *Amorphophallus commutatus* var. *wayanadensis* under normal and cyclophosphamide induced immunosuppressive conditions in mice models. *Food Chem Toxicol*. 2015;81:151-159.

9. Khazaei F, Ghanbari E, Khazaei M. Protective Effect of Royal Jelly against Cyclophosphamide-Induced Thrombocytopenia and Spleen and Bone Marrow Damages in Rats. *Cell J*. 2020;22(3):302-309.

10. Mirfard M, Johari H, Mokhtari M, Hematkah V, Jamali H, Allahverdi G. The Effect of Hydro-Alcoholic Garlic Extract on Testis Weight and Spermatogenesis in Mature Male Rats under Chemotherapy with Cyclophosphamide. *J Fasa Univ Med Sci*. 2011;1(3):123-130.

11. Premkumar K, Thirunavukkarasu C, Abraham S, Santhiya S, Ramesh A. Protective effect of saffron (*Crocus sativus* L.) aqueous extract against genetic damage induced by anti-tumor agents in mice. *Hum Exp Toxicol*. 2006 Feb;25(2):79-84.

12. Duggina P, Kalla M, Varikasuvu R, Bukke S, et al. Protective effect of centella triterpene saponins against cyclophosphamide-induced immune and hepatic system dysfunction in rats: its possible mechanisms of action. *J Physiol Biochem*. 2015;71(3):435-54.

13. Taherkhani B, Mirazi N. Study of vitis vinifera L. seed's hydroethanolic extract on blood parameters

خونی و بافتی نظیر سائیتوکین های التهابی دیگر و همچنین محدودیت های زمانی در مطالعه حاضر، تماماً موانعی بودند که امید است با برطرف شدن آن ها تسهیلات لازم برای سایر محققین کوشا که در این راستا فعالیت می نمایند، فراهم گردد.

نتیجه گیری

سیکلو فسفامید در بافت های بدن از جمله بافت خون ساز مغز استخوان ها اثرات تخریبی از خود به جا می گذارد. این اثرات موجب افزایش عوامل التهابی نظیر IL-6 β , NO, MDA , TNF- α می گردد. با توجه به ترکیبات موجود در گیاه همیشه بهار مانند فلاونوئیدها و آنتی اکسیدان ها و اثرات مثبتی که این عوامل بر روی بافت مغز استخوان دارند، چنین به نظر می رسد که عصاره گل همیشه بهار قادر باشد از عوارض مخرب و اکسید کنندگی سیکلو فسفامید در بافت خون ساز مغز استخوان جلوگیری نماید.

تقدیر و تشکر

این مقاله بر گرفته از پایان نامه کارشناسی ارشد رشته زیست شناسی با گرایش فیزیولوژی جانوری بوده و با کد اخلاق IR.BASU.REC.1398,024 به انجام رسیده است. نویسندگان این مقاله بر خود فرض می دانند از معاونت محترم پژوهشی دانشگاه بوعلی سینا بابت کمک های مالی که در قالب گرنت پژوهشی صورت پذیرفته است، نهایت تشکر و قدردانی را نمایند.

References

1. Patra K, Bose S, Sarkar S, Rakshit J, Jana S. et al. Amelioration of cyclophosphamide induced myelosuppression and oxidative stress by cinnamic acid. *Chem Biological Interact*. 2-12;195(3):231-239.
2. Bhatia K, Kaur M, Atif F, Ali M, Rehman H. Aqueous extract of *Trigonella foenum-graecum* L. ameliorates additive urotoxicity of buthionine sulfoximine and cyclophosphamide in mice. *Food Chem Toxicol*. 2006;44(10):1744-1750.
3. Çeribaşı A, Türk G, Sönmez M, Sakin F, Ateşşahin A. Toxic Effect of Cyclophosphamide on Sperm Morphology, Testicular Histology and Blood

in male rats induced with cyclophosphamide. Razi J Med Sci. 2019;26(7):24-32.

14. Afkhami-Ardakani M, Asadi-Samani M, Salehian-Dehkordi M, Latifi E. Systematic review of the role of medicinal plants and derived components on reduction of cyclophosphamide-induced toxicity in male genital system. J Shahrekord Univ Med Sci. 2016;17(6):136-148.

15. Shokrzadeh M, Mohammadpour A, Modanloo M, Kargar darabi N, Khajavi F. Effects of Flaxseed (*Linum Usitatissimum* L.) against Genotoxicity Induced by Cyclophosphamide on Human Blood Lymphocyte. SJIMU. 2019;27(2):102-110.

16. Delgarm N, Morovati-sharifabad M, Salehi E, Afkhami-ardakani M, heydarnejad M. Simultaneous evaluation of cyclophosphamide and aqueous extract of palm pollen in vitro fertilization on sperm quality and subsequent embryo development in mice. Iran Vet J. DOI: 10.22055/IVJ.2021.238283.2282

17. Tanideh N, Jamshidzadeh A, Sepehrimanesh M, Hosseinzadeh M, et al. Healing acceleration of acetic acid-induced colitis by marigold (*Calendula officinalis*) in male rats. Saudi J Gastroenterol. 2016;22(1):50-56.

18. Jiménez E, Garcia A, Paco L, Algarra I, et al. A new extract of the plant *Calendula officinalis* produces a dual in vitro effect: cytotoxic anti-tumor activity and lymphocyte activation. BMC Cancer. 2006;6:119.

19. Gomes N, Santos C, Souza V, Cunha Q, Ribeiro A. Participation of TNF- α and IL-1 in the pathogenesis of cyclophosphamide-induced hemorrhagic cystitis. Brazil J Med Biol Res. 1995;28(10):1103-1108.

20. Xun Q, Thompson S, Jennings D, Brown A, Widmer B. Effect of total body irradiation, busulfan-cyclophosphamide, or cyclophosphamide conditioning on inflammatory cytokine release and development of acute and chronic graft-versus-host disease in H-2- incompatible transplanted SCID mice. Blood. 1994;83(8):2360-2367.

21. Ribi C, Sztajzel R, Delavelle J, Chizzolini C. Efficacy of TNF α blockade in cyclophosphamide resistant neuro-Behçet disease. J Neurol Neurosurg Psychiatry. 2005;76(12).

22. Raju N, Sakthivel K, Kannan N, Prabhu V, Guruvayoorappan C. *Cuscuta chinensis* Ameliorates Immunosuppression and Urototoxic Effect of Cyclophosphamide by Regulating Cytokines - GM-CSF and TNF- α . Appl Biochem Biotechnol. 2015;176:742-757.

23. Trefler J, Matyska-Piekarska E, Łacki K. Cyclophosphamide in the therapy of rheumatoid arthritis and its complications]. Search life-sciences literature. 2007;22(132):566-570.

24. Harada T, Kawaminami H, Miura N, Adachi Y, Nakajima M, Yadomae T, Ohno N. Mechanism of Enhanced Hematopoietic Response by Soluble β -Glucan SCG in Cyclophosphamide-Treated Mice.

Microbiol Immunol. 2006;50(9):687-700.

25. Neboh E, Ufelle A. Myeloprotective activity of crude methanolic leaf extract of *Cassia occidentalis* in cyclophosphamide-induced bone marrow suppression in Wistar rats. Adv Biomed Res. 2015 Jan 6.

26. Fonseca M, Catini D, Vicentini T, Nomizo A, et al. Protective effect of *Calendula officinalis* extract against UVB-induced oxidative stress in skin: Evaluation of reduced glutathione levels and matrix metalloproteinase secretion. J Ethnopharmacol. 2010;127(3):596-601.

27. Leopoldini M, Russo N, Toscano M. The molecular basis of working mechanism of natural polyphenolic antioxidants. Food Chem. 2011;125:288-306.

28. Bernatoniene J, Masteikova R, Davalgiene J, Peciura R, et al. Topical application of *Calendula officinalis* (L.): Formulation and evaluation of hydrophilic cream with antioxidant activity. J med Plants Res. 2011;5(6): 868-877.

29. Preethi K, Chandran, Ramadasan Kuttan. Effect of *Calendula officinalis* Flower Extract on Acute Phase Proteins, Antioxidant Defense Mechanism and Granuloma Formation During Thermal Burns. J Clin Biochem Nutr. 2008;43(2):58-64.

30. Braga C, Sasso M, Culici M, Spallino A, Falchi M, Bertelli A, Morelli R, Lo Scalzo R. Antioxidant Activity of *Calendula officinalis* Extract: Inhibitory Effects Chemiluminescence of Human Neutrophil Bursts and Electron Paramagnetic Resonance Spectroscopy. Pharmacology. 2009;83:348-355.

31. Verma P, Raina R, Sultana M, Singh M, Kumar P. Total antioxidant and oxidant status of plasma and renal tissue of cisplatin-induced nephrotoxic rats: protection by floral extracts of *Calendula officinalis* Linn. Renal Fail. 2016;36(1):142-150.

32. Jan N, Majeed U, Andrabi K, John R. Cold stress modulates osmolytes and antioxidant system in *Calendula officinalis*. Acta Physiol Plantarum. 2018;40(73).

33. Majnooni MB, Fakhri S, Smeriglio A, Domenico D, Croley CR, et al. Antiangiogenic Effects of Coumarins against Cancer: From Chemistry to Medicine. Molecules. 2019;24(23):4278.