

# بررسی اندکس‌های رادیوگرافیک مچ دست در بی‌ثباتی‌های این مفصل

## چکیده

زمینه و هدف: در بررسی رادیوگرافیک بی‌ثباتی‌های مچ دست، روش استاندارد، اندازه‌گیری یک سری زوایا و جدیداً، نسبت تری‌انگولاسیون در رادیوگرافی لترال مچ دست است. این مطالعه، به منظور مقایسه این اندازه‌ها در مفاصل سالم و مفاصل دچار بی‌ثباتی انجام گرفت.

روش بررسی: ۱۹ رادیوگرافی طبیعی، ۲۱ رادیوگرافی با الگوی بی‌ثباتی پالمار و ۱۹ رادیوگرافی با الگوی بی‌ثباتی دورسال که در وضعیت نیم رخ واقعی گرفته شده بودند، به مطالعه وارد شدند. در هر رادیوگرافی، ۶ متغیر (زوایای کاپیتولونیت، رادیولونیت، رادیوکپیتیت، اسکافولونیت، رادیواسکافیوید و نسبت تری‌انگولاسیون)، اندازه‌گیری شد.

یافته‌ها: بین گروه‌های پالمار و نرمال، اختلاف زوایای رادیولونیت، کاپیتولونیت و نسبت تری‌انگولاسیون و بین گروه‌های دورسال و نرمال، اختلاف زوایای رادیولونیت، اسکافولونیت و نسبت تری‌انگولاسیون، از نظر آماری معنی‌دار بود. همچنین مرز مشخصی برای زاویه طبیعی و غیرطبیعی وجود نداشت.

نتیجه‌گیری: با توجه به این نتایج، به نظر می‌رسد اندازه زوایا، به تنهایی، دلیل کافی بر بی‌ثباتی در مچ دست نباشد، اگر چه از میان اندکس‌ها، زاویه رادیولونیت و نسبت تری‌انگولاسیون، از بقیه دقیق‌تر هستند.

\*دکتر علیرضا سعید I

دکتر علیرضا جلیل‌زاده II

کلیدواژه‌ها: ۱- رادیوگرافی ۲- بی‌ثباتی ۳- مچ دست

تاریخ دریافت: ۸۵/۳/۲۳، تاریخ پذیرش: ۸۵/۷/۱۰

## مقدمه

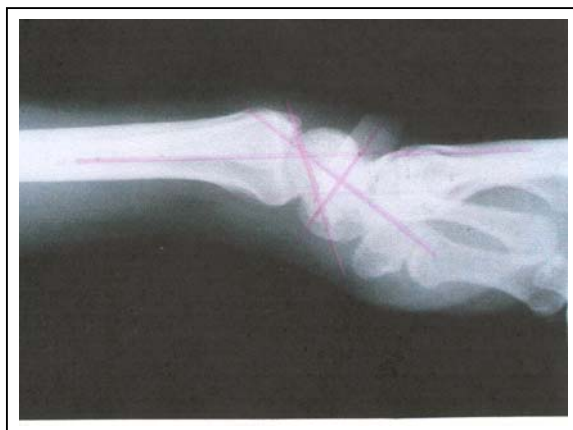بی‌ثباتی پالمار (Palmar(volar) intercalated segment instability=VISI) و دورسال [جهت لونیت به پشت دست و یا الگوی بی‌ثباتی دورسال (Dorsal intercalated segment instability=DISI)] تقسیم می‌شود.

امروزه نیز روش استاندارد برای بررسی این بی‌ثباتی‌ها، رادیوگرافی لترال مچ دست و زوایای بین استخوان‌هاست. جدیدترین روشی که برای افتراق بین رادیوگرافی مچ دست طبیعی و مچ دست دچار بی‌ثباتی مطرح شده، روش تری‌انگولاسیون است که از نسبت فاصله دو قطب استخوان

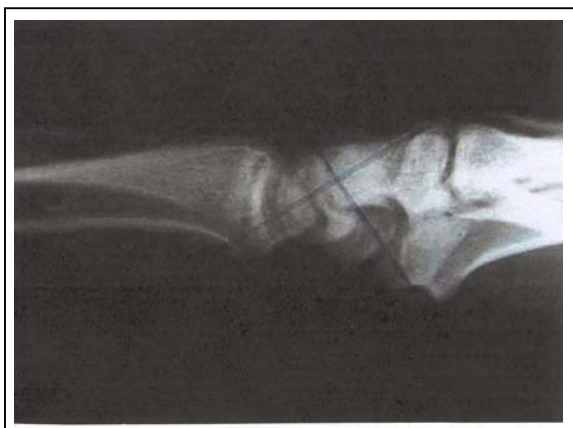تقریباً همزمان با کشف اشعه ایکس و انجام رادیوگرافی (سال ۱۹۰۰)<sup>(۱)</sup>، به ناهنجاری در ارتباطات رادیولوژیک استخوان‌های مچ دست، توجه شد، ولی در سال ۱۹۷۲ بود که گروه Linscheid، به موضوع بی‌ثباتی‌های مچ دست، توجه ویژه نشان دادند.<sup>(۲)</sup> براساس تقسیم‌بندی آنان، بی‌ثباتی مچ دست می‌تواند با پارگی لیگامان‌های داخلی (Intrinsic ligaments of wrist joint) و یا با پارگی لیگامان‌های خارجی (Extrinsic ligaments) همراه باشد که نوع اول، خود به انواع پالمار [جهت لونیت به کف دست و یا الگوی

I) استادیار و متخصص جراحی استخوان و مفاصل و دارای فلوشیپ جراحی دست، بیمارستان دکتر باهنر، خیابان قرنی، دانشگاه علوم پزشکی و خدمات بهداشتی - درمانی کرمان، کرمان، ایران (\*مؤلف مسؤول).

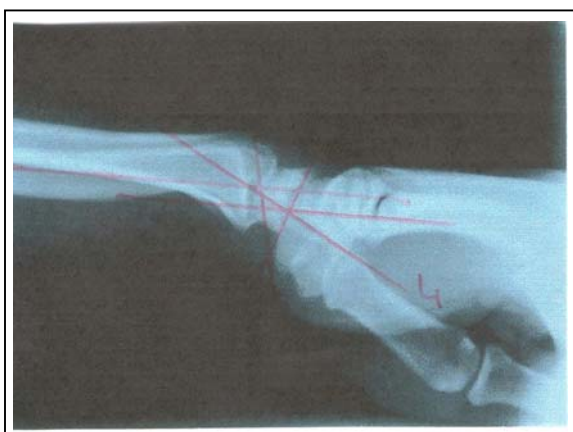
II) دستیار جراحی استخوان و مفاصل، دانشگاه علوم پزشکی و خدمات بهداشتی - درمانی کرمان، کرمان، ایران.



شکل شماره ۱- نمونه‌ای از رادیوگرافی با دفرمیتی پالمار



شکل شماره ۲- نمونه‌ای از رادیوگرافی با دفرمیتی دورسال



شکل شماره ۳- نمونه‌ای از رادیوگرافی گروه نرمال

در هر رادیوگرافی، اندکس‌های زیر اندازه‌گیری شدند:

کاپیتولونیت، رادیولونیت، رادیوکپیتیت، اسکافولونیت،

لونیت از محل اتصال ۱/۳ دورسال به ۲/۳ پروکسیمال استخوان کاپیتیت استفاده می‌نمایند، اگر این نسبت از ۰/۵ کمتر باشد، تشخیص دفرمیتی پالمار، مطرح و اگر از یک بیش‌تر شود، دفرمیتی دورسال مطرح می‌گردد.<sup>(۴ و ۳)</sup>

این مطالعه به منظور بررسی این زوایا و همچنین روش جدید، در مفاصل سالم و مفاصل دچار بی‌ثباتی انجام گرفت. در حد اطلاع محقق، تا کنون مطالعه‌ای که این اندازه‌گیری‌ها را در مچ دستهای طبیعی و غیر طبیعی مقایسه کرده باشد، انجام نگرفته است.

### روش بررسی

این مطالعه مورد - شاهدی (Case-control) بر روی ۵۷ رادیوگرافی بیماران مراجعه کننده به بیمارستان دکتر باهنر کرمان، انجام شد. با توجه به حساسیت زوایا به تغییرات وضعیتی مچ دست<sup>(۵)</sup>، فقط رادیوگرافی‌های نیمرخ واقعی (True lateral) (منطبق بودن دیستال رادیوس و اولنا بر هم و سایه تمام متاکارپ‌ها بر هم)<sup>(۶)</sup> به مطالعه وارد گردیدند.

گروه اول، بیماران با سابقه تروما (حاد یا قدیمی) و با درد و تدرنس مچ دست بودند که رادیوگرافی آنان، نشان دهنده بی‌ثباتی از نوع dissociative (یا پارگی رباط‌های داخلی) بود (شکستگی کالیس، دررفتگی پری‌لونیت، شکستگی اسکافوئید، بیماری کین‌باخ و ...). در موارد مشکوک، برای تایید تشخیص، رادیوگرافی مچ دست مقابل، انجام و مقایسه شده بود.<sup>(۷)</sup>

گروه دوم (مقایسه)، بیماران بدون سابقه تروما و یا درد (حاد یا مزمن) مچ دست بودند (سندرم تونل کارپ و یا کیست گانگلیون)، که برای رد کردن مشکلات دیگر، برای آنها، رادیوگرافی انجام شده بود. به این ترتیب نهایتاً ۳ گروه به مطالعه وارد شدند: گروه پالمار، گروه دورسال و گروه طبیعی. شکل شماره ۱، نمونه‌ای از دفرمیتی پالمار، شکل شماره ۲، نمونه‌ای از دفرمیتی دورسال و شکل شماره ۳، یک نمونه از رادیوگرافی نرمال را نشان می‌دهد.

در تصاویر، محور استخوان‌ها و در مورد تصویر ۲، محور لونیت مشخص شده است.

- ۱- اختلاف زوایای رادیولونیت، کاپیتولونیت و نسبت تری‌انگولاسیون بین گروه‌های پالمار و نرمال.
- ۲- اختلاف زوایای رادیولونیت، اسکافولونیت و نسبت تری‌انگولاسیون بین گروه‌های دورسال و نرمال.
- ۳- اختلاف زوایای کاپیتولونیت، اسکافولونیت و نسبت تری‌انگولاسیون بین گروه‌های ولار و دورسال.

#### بحث

بی‌ثباتی در مچ دست، اصطلاحی است که در مورد گروهی از حالات بکار می‌رود که از صدمات این عضو(از کشیدگی ساده تا شکستگی - دررفتگی و یا ضایعات التهابی)، ناشی می‌شوند.<sup>(۱۰)</sup> اگر چه به اختلال در رابطه استخوان‌های مچ دست، از بیش از ۱۰۰ سال پیش توجه شده بود، ولی اولین کسانی که به مفصل مچ دست به عنوان یک زنجیر متصل به هم توجه کردند، Bolton، Gilford و Lambrinidi بودند که در سال ۱۹۴۳، در این مورد، مقاله‌ای نوشتند و عنوان کردند که این مفصل به علت شکل اسکافوئید، در مقابل نیروهای کششی، با ثبات است. Fisk در سال ۱۹۷۰، بی‌ثباتی مچ دست به دنبال عدم جوش خوردگی و در نتیجه بدشکلی زیگزاگ (Zigzag or concertina deformity) این مفصل را

رادیواسکافوئید و نسبت تری‌انگولاسیون. محور لونیت، خطی در نظر گرفته شد عمود بر خطی که دو سر آن را به هم وصل می‌کرد. به جای محور کاپیتیت، از خط مماس بر متاکارپ سوم استفاده شد (محور جایگزین). محور رادیوس، خطی بود که در ادامه محور تنه رادیوس رسم می‌شد و بالاخره، محور اسکافوئید، به صورت خطی که به محاذات دو قطب آن رسم می‌گردید، تعریف شد (برای تعریف کلیه محورها از فرانس‌های ۸ و ۹ استفاده شد). در پایان، نتایج به کمک نرم‌افزار SPSS (version 11.5) و با تست آماری Independent-Samples T Test، تجزیه و تحلیل شدند.

#### یافته‌ها

از ۵۷ رادیوگرافی وارد شده به مطالعه، ۲۱ مورد به گروه پالمار، ۱۷ مورد به گروه دورسال و ۱۹ مورد به گروه نرمال تعلق داشتند. شکل‌های پیوست، نمونه‌ای از هر رادیوگرافی را نشان می‌دهند. متوسط و دامنه زوایای اندازه‌گیری شده در هر گروه، در جدول شماره ۱ ذکر شده است. تست‌های آماری بین هر سه گروه انجام شد (گروه‌های پالمار و دورسال با هم و هر یک با گروه نرمال). در موارد زیر، اختلاف بین مقادیر بدست آمده، از نظر آماری معنی‌دار بود:

جدول شماره ۱- متوسط و دامنه مقادیر بدست آمده در سه گروه مورد مطالعه

گروه پالمار	گروه دورسال	گروه نرمال	
۳۰/۹۰ ± ۱۰/۸۸	۱۶/۵۹ ± ۹/۲۲	۱۴/۳۲ ± ۱۲/۸۴	زاویه کاپیتولونیت
(۵۰ تا ۲۰)	(۲۶ تا ۷)	(۳۰ تا ۸)	
۲۴/۷۱ ± ۱۴/۴۵	۲۱/۳۵ ± ۸/۴۷	۱۳/۶۳ ± ۱۱/۸۱	زاویه رادیولونیت
(۵۵ تا ۱۶)	(۴۸ تا ۱۲)	(۳۶ تا ۰)	
۷/۲۴ ± ۶/۶۹	۶/۵۳ ± ۶/۹۳	۴/۰۵ ± ۴/۱۷	زاویه رادیوکاپیتیت
(۱۶ تا ۰)	(۱۲ تا ۲)	(۱۳ تا ۰)	
۴۴/۲۹ ± ۱۴/۱۲	۷۸/۷۶ ± ۸/۸۵	۴۷/۷۹ ± ۹/۰۷	زاویه اسکافولونیت
(۶۰ تا ۲۰)	(۶۶ تا ۵۱)	(۶۶ تا ۳۷)	
۶۳/۷۱ ± ۱۱/۱۱	۶۹/۸۸ ± ۷/۱۴	۵۸/۵۳ ± ۱۵/۴۳	زاویه رادیواسکافوئید
(۸۸ تا ۴۹)	(۷۵ تا ۴۸)	(۸۰ تا ۳۰)	
۰/۶۱ ± ۰/۰۶	۱/۱۶ ± ۰/۰۲	۰/۸۰ ± ۰/۰۴	نسبت تری‌انگولاسیون
(۰/۶۶ تا ۰/۵)	(۱/۱۲ تا ۱/۱۴)	(۰/۸۸ تا ۰/۷۰)	

در این مطالعه سعی شد که روشهای مرسوم برای تعیین بی‌ثباتی مچ دست در رادیوگرافی‌های مربوط به مفاصل طبیعی و مفاصل دچار بی‌ثباتی، مقایسه شوند و در حقیقت قابلیت اعتماد این اندازه‌گیری‌ها بررسی شود؛ از طرفی همان‌گونه که دیده می‌شود، اختلاف بین دو گروه از نظر آماری، در مورد بیش‌تر این اندکس‌ها، معنی‌دار نبود. تنها رابطه محکم از این نظر را، نسبت تری‌انگولاسیون در گروه‌های مورد مطالعه داشت و به عبارت دیگر می‌توانست بین هر سه گروه نرمال، پالمار و دورسال فرق بگذارد. البته باید توجه داشت که این عدد نیز در مطالعه حاضر در موارد دفرمیتی پالمار، تقریباً در هیچ موردی به عدد ۰/۵ که طبق تعریف بایستی از آن کمتر می‌شد، حتی در شدیدترین آنها (شکل شماره ۱) نرسید، هر چند که در موارد دفرمیتی دورسال، بسیار دقیق بود.

یک یافته جالب دیگر در مطالعه فعلی، شباهت متوسط زوایای اندازه‌گیری شده در این مطالعه، به یافته محققان دیگر است (جدول شماره ۲)، ولی هم در این مطالعه و هم در تجربه دیگران<sup>(۳، ۴، ۱۲)</sup>، این زوایا در رادیوگرافی‌های نرمال، دامنه وسیعی دارند و عنوان شده که لازم است ترومای عمده‌ای به مچ دست وارد شده باشد تا اندازه‌گیری آنان کمک‌کننده باشد<sup>(۳)</sup>؛ برای مثال در مطالعه فعلی، در مورد گروه نرمال در اکثر موارد همان‌گونه که قبلاً نیز توجه شده<sup>(۹)</sup>، جهت لونیت، به طرف کف دست و زاویه رادیولونیت (برای مثال)، از صفر تا ۳۶ درجه متغیر بود.

شرح داد.<sup>(۱۰)</sup> گروه Linscheid در سال ۱۹۷۲، بی‌ثباتی را در مچ دست به صورت صدمه‌ای که در آن نظم و ترتیب استخوان‌ها دیر یا زود از بین می‌رود، تعریف و تقسیم‌بندی ارائه کردند که تا به امروز همچنان معتبر باقی مانده و به طور وسیعی کاربرد دارد<sup>(۲)</sup>، گرچه تقسیم‌بندی‌های جدیدی نیز ارائه شده است.<sup>(۱)</sup> براساس تقسیم‌بندی آنان، بی‌ثباتی در مچ دست در همراهی با پارگی رباط‌های داخلی مچ دست، براساس جهت لونیت در رادیوگرافی لترال، به دو نوع VISI و DISI تقسیم می‌شود.

ممکن است تشخیص بی‌ثباتی مچ دست ساده نباشد، چرا که بعضی بیماران، تروما را بخاطر نمی‌آورند. نقش رادیوگرافی در این بیماران، کمک به بررسی دقیق بالینی است<sup>(۱۱)</sup> و در این میان، بیش‌ترین توجه و دقت، بر روی رادیوگرافی نیم‌رخ مچ دست متمرکز شده است، شاید به این دلیل که رادیوگرافی نیم‌رخ، نسبت به روبرو، از مزیت قابلیت تکرار از نظر وضعیت انجام برخوردار است.

چندین اندکس رادیولوژیک در رادیوگرافی نیم‌رخ مورد توجه و بررسی قرار گرفته‌اند، که عبارتند از: زوایای کاپیتولونیت، رادیولونیت، اسکافولونیت، رادیواسکافوئید و اندکس جدید نسبت تری‌انگولاسیون (طرز اندازه‌گیری این اندکس در مقدمه توضیح داده شده است)، که گفته شده کمترین تفاوت بین مشاهده‌گر (Intraobserver variability) و مشاهده‌گران (Interobserver) را در بین اندکس‌های معمول دارد<sup>(۱۳)</sup>؛ البته از (Magnetic resonance image) MRI نیز کمک گرفته شده که ظاهراً چندان موفق نبوده است.<sup>(۱۳)</sup>

#### جدول شماره ۲- مقادیر بدست آمده در سه مطالعه دیگر. این مقادیر از رفرنس شماره ۸ استخراج شده‌اند. لازم به ذکر است که در این مطالعات، با

کمک دستگاه، رادیوگرافی‌ها در وضعیت نوترال فلکسیون مچ دست گرفته شده‌اند و در نتیجه زاویه رادیوکاپیتیت در آنها صفر بود.

مطالعه Nakamura	مطالعه Yamada	مطالعه Imamura	
۱۰ ± ۸	۴/۵ ± ۹/۱	۷/۴ ± ۳/۳	زاویه کاپیتولونیت
۱۰ ± ۸	۴/۵ ± ۹/۱	۷/۴ ± ۳/۳	زاویه رادیولونیت
۵۰ ± ۸/۲	۵۰ ± ۸/۲	۵۶ ± ۳/۵	زاویه اسکافولونیت
۶۰ ± ۶	۵۴/۵ ± ۶/۶	۶۶/۶ ± ۵/۱	زاویه رادیواسکافوئید

نسبت تری‌آنگولاسیون و زاویه رادیولونیت، از بقیه معتبرتر باشند.

#### فهرست منابع

1- Wright PE. Wrist disorders. In: Canale ST, editors. Campbell's operative orthopaedics. 10th ed. Vol 4. Philadelphia: Mosby; 2003. p. 3583-7.

2- Linscheid RL, Dobyns JH, Beabout JW, Bryan RS. Traumatic instability of the wrist: diagnosis, classification, and pathomechanics. J Bone Joint Surg Am 1972 Dec; 54-A(8): 1612-32.

3- Loewen JL, Pirela-Cruz MA, Mucas GL. Kinematics of the capitulate joint in the sagittal plane: A new method based on reference points and triangulation. J Hand Surg[Br] 1998 Jun; 23(3): 410-2.

4- Pirela-Cruz MA, Hansen MF. Assessment of midcarpal deformity of the wrist using the triangulation method. J Hand Surg[Am] 2003 Nov; 28(6): 938-42.

5- Robertson C, Ellis RE, Goetz T, Gofton W, Fenton PV, Small CF, et al. The sensitivity of carpal bone indices to rotational malpositioning. J Hand Surg[Am] 2002 May; 27(3): 435-42.

6- Yang Z, Mann FA, Gilula LA, Haerr C, Larsen CF. Scaphoiscapitate alignment: criterion to establish a neutral lateral view of the wrist. Radiology 1997 Dec; 205(3): 865-9.

7- Schuind F, Alemzadeh S, Stallenberg B, Burny F. Does the normal contralateral wrist provide the best reference for X-ray film measurements of the pathologic wrist? J Hand Surg[Am] 1996 Jan; 21(1): 24-30.

8- Larsen CF, Mathiesen FK, Lindequist S. Measurements of carpal bone angles on lateral wrist radiographs. J Hand Surg[Am] 1991 Sep; 16(5): 888-93.

9- Nakamura R, Hori M, Imamura T, Horii E, Miura T. Method for measurement and evaluation of carpal bone angles. J Hand Surg[Am] 1989 Mar; 14(2 Pt 2): 412-6.

10- Stanley JK, Trail IA. Carpal instability. J Bone Joint Surg Br 1994 Sep; 76(5): 691-700.

11- Ruby LK. Carpal instability. Instr Course Lect 1996; 45: 3-13.

12- Cho MS, Battista V, Dubin NH, Pirela-Cruz M. Assessment of four midcarpal radiologic determinations. Surg Radiol Anat 2006 Mar; 28(1): 92-7. Epub 2005 Dec 9.

از بین زوایایی که به صورت معمول برای بررسی بی‌ثباتی در مچ دست اندازه‌گیری می‌شوند، رادیولونیت از بقیه معتبرتر بود که این، یافته دیگران نیز بوده است<sup>(۸)</sup>، (البته در آن زمان هنوز نسبت تری‌آنگولاسیون مطرح نشده بود)، هر چند که برای تایید این گفته، رفرانسی ذکر نشد و (در حد بهترین اطلاع محقق) مطالعه‌ای هم انجام نشده است. جالب این که، این موضوع به نقل از همین محققین و همین مقاله، در معتبرترین کتاب جراحی دست نیز وارد شده است.<sup>(۱۴)</sup>

محدودیت اصلی در مورد مطالعه فعلی این است که هنوز برای تشخیص بی‌ثباتی در مچ دست، یک ملاک قطعی (Gold standard) وجود ندارد و با توجه به این موضوع، ممکن است با وجود نهایت دقت، رادیوگرافی‌هایی با تشخیص غلط به مطالعه وارد شده باشند. مسأله دیگر، عدم وجود دستگاه‌های مخصوص برای دادن وضعیت فلکشن نوترال برای وضعیت مچ دست در موقع انجام رادیوگرافی لترال بود که با انتخاب کردن دقیق رادیوگرافی‌ها و درخواست از مسئولین رادیولوژی برای دادن وضعیت نوترال به مچ دست در موقع انجام رادیوگرافی، سعی در جبران آن شد. با توجه به این که در بیمارستان دکتر باهنر کرمان (و احتمالاً در هیچ بیمارستان دیگری در کشورمان) برای انجام رادیوگرافی نیم‌رخ مچ دست از دستگاه یکسان کننده استفاده نمی‌شود، عدم وجود اختلاف معنی‌دار در سه گروه وارد شده در مطالعه از نظر زاویه رادیوکاپیتیت، نشان می‌دهد که حداقل سه گروه، وضعیت مشابهی داشته‌اند و از این نظر، خدشه‌ای به مطالعه وارد نیست، ولی طبعاً وجود چنین دستگاهی، به دقت هر چه بیشتر مطالعه کمک می‌کرد.

#### نتیجه‌گیری

با مسایل گفته شده، به نظر می‌رسد در تشخیص بی‌ثباتی در مچ دست، بایستی به معاینات بالینی توجه کافی نشان داده شود و در تفسیر رادیوگرافی، احتیاط بعمل آید. در میان اندکس‌هایی که تا به امروز مطرح شده‌اند، شاید

13- Zanetti M, Hodler J, Gilula LA. Assessment of dorsal or ventral intercalated segmental instability configurations of the wrist: reliability of sagittal MR images. *Radiology* 1998 Feb; 206(2): 339-45.

14- Hastings H. Arthrodesis(Partial and Complete)(wrist). In: Green DP, Hotchkiss RN, Pederson WC, Wolfe SW, editors. *Green's operative hand surgery*. 5th ed. Vol 1. Philadelphia, Pennsylvania: Livingstone; 2005. p. 547.

## *Evaluation of Radiographic Indices of Wrist in Instabilities of this Joint*

<sup>I</sup>  
\*A.R. Saied, MD

<sup>II</sup>  
A.R. Jalilzadeh, MD

### *Abstract*

**Background & Aim:** In radiographic evaluation of carpal instability, the standard method has been the measurement of a series of angles and the new triangulation ratio on lateral wrist radiograms. This study was undertaken to compare these indices in normal and unstable joints.

**Patients and Methods:** Nineteen normal wrist radiograms along with 21 with palmar and 19 with dorsal instability patterns, taken in true lateral position, were enrolled in the study. In each radiogram six variants were measured: capitulate, radiolunate, radiocapitate, scapholunate and radioscapoid angles and the triangulation ratio.

**Results:** Between the palmar and normal groups the difference between radiolunate and capitulate angles and the triangulation ratio, and also between the dorsal and normal groups the difference between the radiolunate and scapholunate angles and the triangulation ratio was statistically significant. In addition, there was no discrete border between normal and abnormal angles.

**Conclusion:** According to these results, it seems that the measure of these angles in itself is not adequate proof for instability of the wrist; however among the indices, radiolunate angle and triangulation ratio are more precise than the others.

**Key Words:** 1) Radiogram 2) Instability 3) Wrist

*I) Assistant Professor, Orthopedics Surgeon, Fellowship of Hand Surgery, Bahonar Hospital, Kerman University of Medical Sciences and Health Services, Kerman, Iran. (\*Corresponding Author)*

*II) Resident of Orthopedics, Kerman University of Medical Sciences and Health Services, Kerman, Iran.*