

# گزارش اولین مورد سندرم فامیلی آلبنیسم چشمی - پوستی نوزادی در همراهی با سندرم VACTERL

## چکیده

مقدمه: آلبنیسم شامل گروهی از شرایط بالینی می‌باشد که به صورت ارثی منتقل می‌گردند. در مبتلایان به بیماری، رنگدانه ملانین در چشم، پوست و مو، کم است یا وجود ندارد. آلبنیسم، بیماری مجزا بوده و جز یک مورد به همراه میکروسفالی و هیپوپلازی انگشتان، تا به حال با هیچ گونه آنومالی دیگر گزارش نگردیده است. سندرم VACTERL مشتمل بر آنومالی‌های متعددی از جمله آنومالی‌های ستون مهره‌ها، آنوس بسته، مشکلات قلبی، فیستول تراشه به مری، آنومالی‌های کلیوی و اندام می‌باشد. شیوع آن معادل ۱/۶ در ۱۰۰۰۰ تولد زنده بوده و به صورت اسپورادیک رخ می‌دهد. همراهی این دو بیماری با هم تا کنون گزارش نشده است.

معرفی بیمار: بیمار، نوزاد پسر ترم ۳ روزه‌ای بود که فنوتیپ آلبنیسم پوستی - چشمی داشت و به علت وجود آنومالی‌های همراه، پس از بررسی، سندرم VACTERL برای وی مطرح شد که چند روز پس از اعمال جراحی انجام شده جهت تصحیح آنومالی‌های موجود، به علت سپسیس بعد از جراحی و عوارض آن، فوت شد. نتیجه‌گیری: آلبنیسم شامل گروه از شرایط بالینی است که معمولاً به تنهایی و بدون همراهی با آنومالی‌های دیگر رخ می‌دهد. این مورد، اولین همراهی آلبنیسم با سندرم VACTERL می‌باشد.

کلیدواژه‌ها: ۱- آلبنیسم ۲- اسپورادیک ۳- آنومالی

\*دکتر نسرين خالصي I

دکتر فرود صالحی II

دکتر کامبیز کشاورز II

تاریخ دریافت: ۸۵/۱/۳۰، تاریخ پذیرش: ۸۵/۶/۱۹

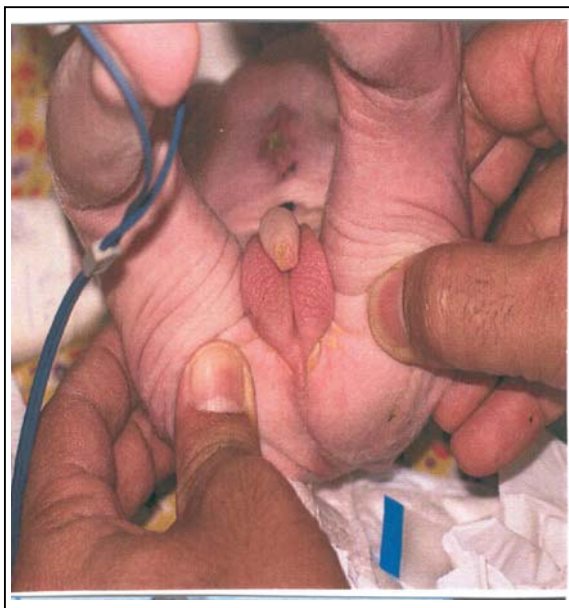## مقدمه

سندرم VACTERL، شامل طیفی از آنومالی‌هاست که عمدتاً در یک سمت رخ می‌دهند.<sup>(۳)</sup> معمولاً تمایل به چندتایی بودن داشته و به صورت اسپورادیک و در خانواده‌های سالم بروز می‌کند.<sup>(۴)</sup> این سندرم شامل آنومالی‌های مختلفی چون آنومالی‌های ستون مهره‌ها (۱۰٪ موارد)، آنوس سوراخ نشده (۱۴٪)، فیستول تراشه به مری (۱۳٪)، اختلالات اسکلتی به صورت هیپوپلازی اندام فوقانی، نقایص ژنتیکی (۴٪) و قلبی - عروقی (۲۹٪) و سایر آنومالی‌ها (۱۱٪) می‌باشد.<sup>(۵)</sup> همراهی آلبنیسم با آنومالی‌های دیگر تا به حال بجز یک

آلبنیسم، یک بیماری ژنتیکی با توارث اتوزوم مغلوب می‌باشد که تظاهراتش به چگونگی و میزان اختلال عملکرد رنگدانه ملانین در سلولهای رنگیزه‌ای نقاط مختلف بدن بستگی دارد. شیوع آن از حدود ۱/۵۰۰۰۰ تا ۱/۱۵۰۰۰ متغیر است. بیماری دارای یک نوع چشمی و چهار نوع چشمی - جلدی می‌باشد.<sup>(۱)</sup> بیماری آلبنیسم با افزایش مورتالیتی همراه نیست اما بیماران مبتلا، به علت کاهش حدت بینایی، حساسیت پوست به نور خورشید و افزایش خطر ابتلا به سرطان پوست، در معرض موربیدیتی بالا می‌باشند.<sup>(۲)</sup>

(I) استادیار و متخصص کودکان، بیمارستان علی‌بن‌ابیطالب، جاده خاش، دانشگاه علوم پزشکی و خدمات بهداشتی - درمانی زاهدان، زاهدان، ایران (\*مؤلف مسؤول).  
(II) دستیار کودکان، دانشگاه علوم پزشکی و خدمات بهداشتی - درمانی زاهدان، زاهدان، ایران.

وزن نوزاد، ۲/۵ کیلوگرم، قد وی، ۵۱ سانتی‌متر و دور سر وی، ۳۵ سانتی‌متر بود. در سمع قلب، یک سوفل سیستولیک جهشی در کانون پولمونر و در معاینه ریه‌ها، رال منتشر دو طرفه شنیده می‌شد. سوراخ مقعدی، تشکیل نشده و چین‌های مقعدی تکامل نیافته بود (شکل شماره ۲). در معاینه شکم، دیستانسیون واضحی دیده می‌شد ولی ارگانومگالی وجود نداشت. معاینه اندام‌ها و دستگاه تناسلی نیز فاقد هر گونه دفورمیتی یا آنومالی بود.



شکل شماره ۲- سوراخ و چین‌های مقعدی تشکیل نشده

در یافته‌های آزمایشگاهی نوزاد موارد زیر به چشم می‌خورد:  
CBC:

تعداد گلبول‌های سفید:  $6800 \text{ mm}^3$ ، هموگلوبین:  $14 \text{ gr/dl}$   
پلاکت:  $109000 \text{ mm}^3$ ، گروه خونی:  $O^+$

ABG:

$PO_2 = 34\%$ ,  $O_2 \text{ sat} = 49\%$ ,  $HCO_3 = 18/3$ ,  $PCO_2 = 48/8$

$PH = 7.2$

آزمایشات بیوشیمی:

$PT = 14 \text{ sec}$        $PTT = 80 \text{ sec}$

$BUN = 21 \text{ mg/dl}$        $GLU = 145 \text{ mg/dl}$

$Na = 131 \text{ meq/l}$        $k = 4 \text{ meq/l}$        $Ca = 8 \text{ mg/dl}$

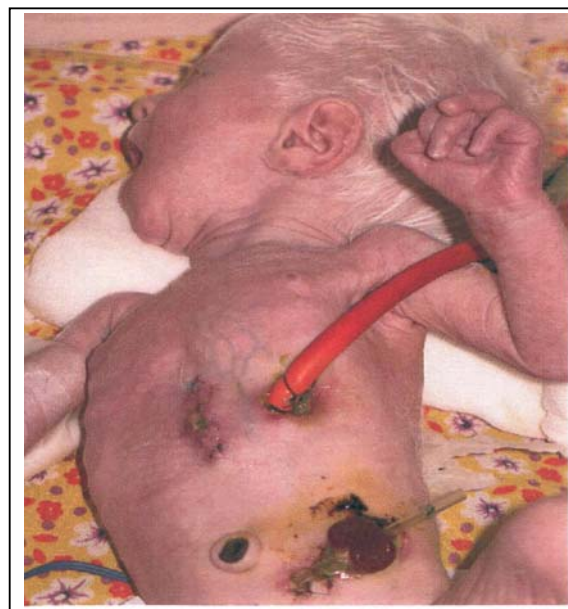رادیوگرافی قفسه سینه نوزاد که با لوله نازوگاستریک

مورد با میکروسفالی و هیپوپلازی انگشتان دست، گزارش شده است. هر چند موارد معدودی از این بیماری به همراه سندرم‌های مختلفی مثل پرادرویلی، Angelman، هرمانسکی پودلاک و چدیاک هیگاشی دیده شده، اما تا به حال همراهی با سندرم VACTERL گزارش نگردیده است.<sup>(۱)</sup>

#### معرفی بیمار

بیمار، نوزاد پسر ترم ۳ روزه، حاصل زایمان واژینال با آپگار ۱۰-۹ بدو تولد بود که در زایشگاه شهرستان سراوان از مادر مبتلا به هیوتیروئیدی با سابقه ۵ ساله مصرف لووتیروکسین به دنیا آمده بود. مادر بیمار در دوران بارداری از هیچ گونه مراقبت حین بارداری برخوردار نبود. نوزاد به علت عدم دفع مکنیوم در طول ۳ روز اول تولد، دیستانسیون شکمی، ناتوانی در خوردن شیر و سیانوز متعاقب آن به همراه ترشحات کف‌آلود فراوان از دهان، به بیمارستان مرکزی علی‌ابن‌ابیطالب (ع) زاهدان اعزام شده بود.

در معاینات زمان پذیرش، پوست سفید منتشر، عنیبه خاکستری رنگ و موهای سفید ابرو و سر جلب نظر می‌کرد (شکل شماره ۱).



شکل شماره ۱- نوزاد مبتلا به آلبنیسم

پس از انجام مشاوره جراحی، نوزاد تحت عمل کولوستومی و ژوژنوستومی قرار گرفت که پس از آن، تغذیه از طریق لوله ژوژنوستومی شروع گردید. دفع بیمار و عملکرد وی طبیعی بود اما متأسفانه علی‌رغم تمام تمهیدات بعمل آمده، ۵ روز پس از عمل جراحی به دلیل سپسیس و عوارض عفونت‌های بیمارستانی فوت گردید.

#### بحث

بیماری‌های مادرزادی هیپوپیگمنتازی در نتیجه اختلال در تولید رنگدانه ملانین به علت اختلال در عملکرد ملانوسیت‌های پوست، چشم و یا گوش بوجود می‌آیند. این بیماری‌ها شامل انواع آلبنیسم، سندرم چدیاک هیگاشی، سندرم هرمانسکی پودلاک و سندرم گریزلی می‌باشند. به استثنای آلبنیسم که فقط اشکال در رنگدانه‌ها وجود دارد، چدیاک هیگاشی، هرمانسکی پودلاک و گریزلی، اختلالات خارج رنگدانه‌ای را هم در بر می‌گیرند که شامل اختلالات لکوسیت‌ها، پلاکت و رتیکولوسیت‌ها می‌باشد. گریزلی می‌تواند اختلالات نورولوژیک ایجاد نموده و باعث کاهش ایمنی شود.<sup>(۷)</sup>

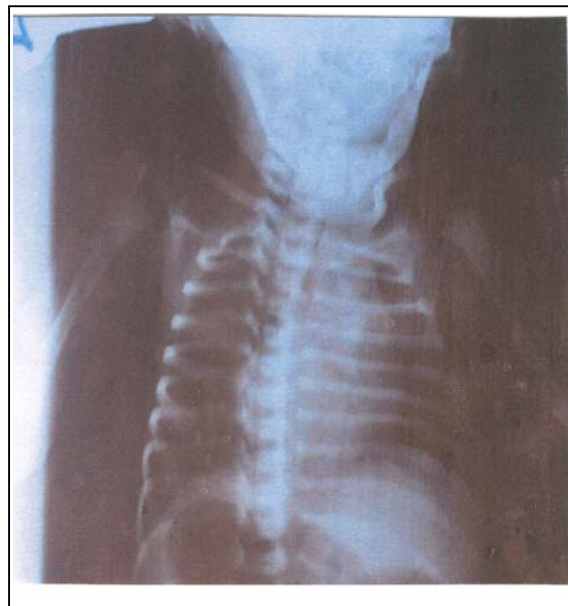
دو نوع مهم آلبنیسم وجود دارد که البته هر کدام زیرگروه‌های دیگری نیز دارند.<sup>(۸)</sup>

۱- Oculocutaneous (OCA) که رنگدانه‌های ملانین در پوست، مو و چشم وجود ندارند.  
۲- Ocular (OA) که در آن رنگدانه مذکور فقط در چشم وجود ندارند.<sup>(۹)</sup>

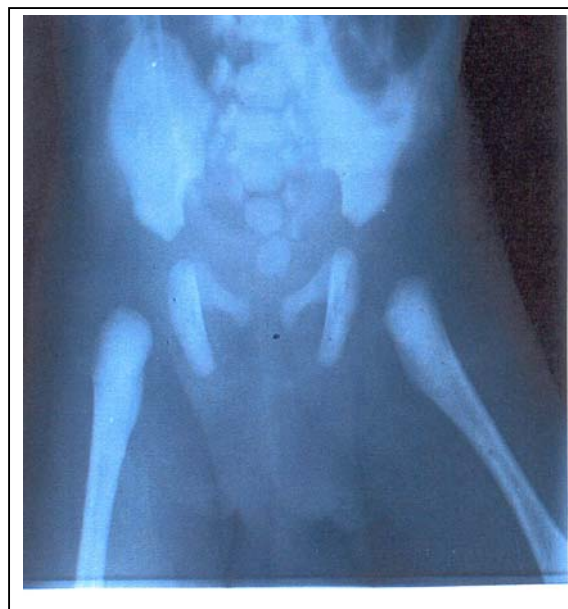بروز اختلال آلبنیسم در بین هر دو جنس یکسان می‌باشد. علت تمام انواع آن، ایجاد موتاسیون‌های ژنی است.<sup>(۷)</sup> ایجاد موتاسیون در ژن تیروزیناز روی کروموزوم ۱۱ که ساخته‌شدن ملانین از تیروزین را کنترل می‌کند و ایجاد موتاسیون در ژن P واقع در کروموزوم ۱۵ و ۵، با روش انتقال اتوزومال مغلوب، علت‌های مختلف انواع بیماری آلبنیسم می‌باشند.<sup>(۱۰)</sup>

بیماری آلبنیسم همان‌گونه که قبلاً گفته شد به همراه دیگر آنومالی‌ها نبوده و بچه‌های مبتلا، از رشد و تکامل و هوش

نشاندار گرفته شد، مؤید آترزی مری و گزارش گرافی شکم نیز، به نفع آنومالی مهره‌های تحتانی و انسداد روده بود (اشکال شماره ۳ و ۴). ECG (Electro cardiogram) بیمار، هیپرتروفی بطن راست و اکوکاردیوگرافی، هیپرتروفی بطن راست قلب و تنگی شریان پولمونر را به اثبات رسانید. سونوگرافی شکم، طبیعی گزارش شد.



شکل شماره ۳- گرافی قفسه سینه به همراه NGT که مؤید آترزی مری است.



شکل شماره ۴- گرافی تحتانی شکم که نشان دهنده آنومالی‌های مهره‌ای و انسداد روده است.

۸۵-۵۰٪ در عرض سال اول خواهند مرد و ۱۲٪ هم Still born خواهند بود.<sup>(۱۲ و ۱۳)</sup> در سندرم VACTERL، معمولاً دیس مورفیسیم صورتی وجود ندارد. برای تشخیص بیماری، وجود تمام آنومالی‌ها لازم نبوده ولی حضور حداقل ۳ آنومالی از موارد ذکر شده فوق، ضروری است. هر چند بیماری اسپورادیک است اما یک ریسک افزایش یابنده در نوزادان متولد شده از مادران دیابتی مشاهده گردیده است.<sup>(۱۱)</sup> این سندرم در تریزومی‌های ۱۳ و ۱۸ بیش‌تر دیده شده و تشخیص‌های افتراقی آن شامل سندرم مکمل، سندرم پوتر و زلوگر (Zellweger) می‌باشد.<sup>(۱۲)</sup>

در خاتمه و به عنوان خلاصه می‌توان گفت، آلبنیسم یک بیماری بدون آنومالی همراه است و VACTERL، سندرمی شامل آنومالی‌های متعدد می‌باشد که تاکنون همراهی این دو بیماری با هم گزارش نشده است که در این مقاله اولین مورد همراهی این دو بیماری گزارش شد.

#### فهرست منابع

1- Carden SM, Boissy RE, Schoettker PJ, Good WV. Albinism: modern molecular diagnosis. *Br J Ophthalmol* 1998 Feb; (2): 189-95.

2- Raymond E Boissy, Jams J Nordlund. Albinism, [article on the internet]. [Last up dated: August 22, 2005]. Available at: <http://www-emedicine.com/derm/topic 12. htm>. Accessed. 1.19, 2006.

3- Spencer W Beasley. Esophageal atresia and TEF. In: Keith T Oldham, Paul M Colombaini, Robert P Faglia, Micheal A Skinner, editors. Principle and practice of pediatric surgery. 1st ed. Philadelphia: Lippincott Williams and Wilkins; 2005. p. 1039.

4- Menasche G, Fischcer A, de Saint Basile G. Griscelli syndrome types 1 and 2. *Am J Hum Genet* 2002 Nov; 71(5): 1237-8; author reply 1238.

5- King RA, Hearing VJ, Greel DJ. Albinism. In: Scriver CR, Beaudet AL, Sly WS, Valle DL, editors. The metabolic and molecular bases of inherited disease. 7th ed. Vol 3. New York, NY: McGraw-Hill; 1995: 4353-92.

6- Frances Farmers. All about albinos and albinism-Human and animal, [article on the internet], Available at: <http://www.Francesfarmersrevenge.Com/stuff/archive/oldnews2/albino> Accessed: 1, 23, 2006.

کاملاً طبیعی برخوردار می‌باشند. بیماری هیچ اثری روی مغز، سیستم‌های قلبی - عروقی، ریه، گوارش، تناسلی، اسکلتی و یا ایمنی نداشته و طول عمر بیماران، طبیعی است. این بیماران نابینا نیستند اما از مشکلاتی چون کاهش حدت بینایی، نیستاگموس، استرابیسموس، فوتوفوبیا و فقدان تکامل فووه‌آ، رنج می‌برند.<sup>(۶)</sup>

غیر از موارد نامبرده شده در ابتدای بحث، از دیگر تشخیص‌های افتراقی آلبنیسم می‌توان به هوموسیستینوری، فنیلکتونوری و Menkes kinky hair disease اشاره نمود.<sup>(۷)</sup> استفاده از عینک جهت تصحیح کاهش حدت بینایی و استفاده از کرم‌های ضد آفتاب و پوشش مناسب در مقابل اشعه آفتاب، از درمان‌های رایج جهت جلوگیری از آسیب پوست در این بیماران می‌باشند.<sup>(۸)</sup>

در هرمانسکی پودلاک، نقص عملکرد پلاکتی به صورت دیاتز هموراژیک خود را نشان می‌دهد و در صورت بروز کولیت گرانولوماتوز و فیبروز، نیاز به تجویز پلاکت، خون و کورتون با دوز بالا می‌باشد.<sup>(۹)</sup>

در چدیاک هیگاشی و سندرم هرمانسکی پودلاک، مونیتورینگ و کنترل عفونت‌های شایع پوستی ضروری است.<sup>(۱۰)</sup>

کمپلکس VACTERL یا VACTER، یک آکرونیسم (acronym) است که جهت توصیف یکسری از خصوصیتی که با یکدیگر رخ می‌دهند، بکار می‌رود.

V: آنومالی‌های ستون مهره‌ای

A: anal atresia یا مقعد بسته

C: آنومالی‌های قلبی

TE: وجود فیستول بین تراشه و مری

R: آنومالی‌های کلیوی

L: Limb anomalies یا آنومالی‌های اندام<sup>(۱۱)</sup>

این سندرم شامل طیفی از آنومالی‌هاست که مکرراً در یک سمت بدن رخ می‌دهند.<sup>(۳)</sup> از نظر جنبه‌های ژنتیکی در اغلب موارد به صورت اسپورادیک دیده می‌شود. برای بیماری، فاکتور ژنتیکی مسئول شناخته نشده است و بروز بیماری ۱/۶ در هر ۱۰۰۰۰ تولد زنده می‌باشد. از میان متولدین زنده،

7- Mounir Bashour, Khalid Hasanee. Albinism, [article on the internet]. [last updated: Feb 22, 2006]. Available from: [http://www.Emedicine.com/oph/tobic\\_315.htm](http://www.Emedicine.com/oph/tobic_315.htm) Accessed: January, 19, 2006.

8- Introne W, Boissy RE, Gahl WA. Clinical, molecular and cell biological aspects of Chediak-Higashi syndrome. *Mol Genet Metab* 1999 Oct; 68(2): 283-303.

9- Huizing M, Boissy RE, Gahl WA. Hermansky-Pudlak syndrome: vesicle formation from yeast to man. *Pigment Cell Res* 2002 Dec; 15(6): 405-19.

10- Oetting WS, Brilliant MH, King RA. The clinical spectrum of albinism in humans. *Mol Med Today* 1996 Aug; (8): 330-5.

11- Julia A MC millan, Catherine D DeAngelis, Ralph D Feigin, Joseph B warshaw. *Oskis pediatrics-Principles and practice*. 3 rd ed. Philadelphia: Lippincott Williams and wilkins; 1999. p. 2254.

12- Micheal baraitser, Robin M Winter. *Color atlas of congenital malformation syndromes*. 1st ed. London: Mosby-wolfe; 1996. p. 214.

13- HR Wiedemann, J Kunze, H Dinnern. *An atlas of clinical syndromes a visual aid to diagnosis*. Torington place, London: wolfe publishing Ltd; 1992. p. 548.

## *The First Case Report on Neonatal Familial Oculocutaneous Albinism Associated With VACTERL Syndrome*

<sup>I</sup>  
*\*N. Khaledi, MD*

<sup>II</sup>  
*F. Salehi, MD*

<sup>II</sup>  
*K. Keshavarz, MD*

### *Abstract*

**Introduction:** Albinism refers to a group of inherited conditions. People with albinism have little or no pigment in their eyes, skin and hair. Albinism doesn't occur together with other anomalies with the exception of a case associated with microcephaly and digital hypoplasia. VACTERL is a syndrome consisting of multiple anomalies such as vertebral anomalies, anal atresia, cardiac anomaly, tracheoesophageal fistula, renal and limb abnormalities. Incidence of VACTERL is 1.6 in 10000 live births and occurs sporadically. Occurrence of albinism and VACTERL together has not been reported yet.

**Case Report:** A 3 day-old term neonate with oculocutaneous albinism phenotype associated with VACTERL syndrome underwent surgery for correction of his anomalies, but because of post operative sepsis and its complications died after few days.

**Conclusion:** Albinism includes a group of clinical conditions that occurs sporadically without associated anomalies. This is the first report of association between albinism and VACTERL syndrome.

**Key Words:** 1) Albinism 2) Sporadic 3) Anomaly

*I) Assistant Professor, Pediatrician, Ali-ibn-Abitaleb Hospital, Zahedan University of Medical Sciences and Health Services, Zahedan, Iran. (\*Corresponding Author)*

*II) Resident of Pediatrics, Zahedan University of Medical Sciences and Health Services, Zahedan, Iran.*